This is a digital copy of a book that was preserved for generations on library shelves before it was carefully scanned by Google as part of a project to make the world's books discoverable online.

It has survived long enough for the copyright to expire and the book to enter the public domain. A public domain book is one that was never subject to copyright or whose legal copyright term has expired. Whether a book is in the public domain may vary country to country. Public domain books are our gateways to the past, representing a wealth of history, culture and knowledge that's often difficult to discover.

Marks, notations and other marginalia present in the original volume will appear in this file - a reminder of this book's long journey from the publisher to a library and finally to you.

Usage guidelines

Google is proud to partner with libraries to digitize public domain materials and make them widely accessible. Public domain books belong to the public and we are merely their custodians. Nevertheless, this work is expensive, so in order to keep providing this resource, we have taken steps to prevent abuse by commercial parties, including placing technical restrictions on automated querying.

We also ask that you:

+ *Make non-commercial use of the files* We designed Google Book Search for use by individuals, and we request that you use these files for personal, non-commercial purposes.
+ *Refrain from automated querying* Do not send automated queries of any sort to Google's system: If you are conducting research on machine translation, optical character recognition or other areas where access to a large amount of text is helpful, please contact us. We encourage the use of public domain materials for these purposes and may be able to help.
+ *Maintain attribution* The Google "watermark" you see on each file is essential for informing people about this project and helping them find additional materials through Google Book Search. Please do not remove it.
+ *Keep it legal* Whatever your use, remember that you are responsible for ensuring that what you are doing is legal. Do not assume that just because we believe a book is in the public domain for users in the United States, that the work is also in the public domain for users in other countries. Whether a book is still in copyright varies from country to country, and we can't offer guidance on whether any specific use of any specific book is allowed. Please do not assume that a book's appearance in Google Book Search means it can be used in any manner anywhere in the world. Copyright infringement liability can be quite severe.

About Google Book Search

Google's mission is to organize the world's information and to make it universally accessible and useful. Google Book Search helps readers discover the world's books while helping authors and publishers reach new audiences. You can search through the full text of this book on the web at `http://books.google.com/`

Digitized by Google



[redacted]

Digitized by Google

Digitized by Google

Digitized by Google

610.5
R3
06

RECUEIL

D'OPHTALMOLOGIE

Digitized by Google

Digitized by Google

610,5
R3
O4

RECUEIL

D'OPHTALMOLOGIE

Digitized by Google

L.-Imprimeries réunies, B, rue Mignon, 2. — MAY et MOTTEROZ, directeurs.

Digitized by Google

RECUEIL
D'OPHTALMOLOGIE

PARAISSANT TOUS LES MOIS

SOUS LA DIRECTION DES DOCTEURS

GALEZOWSKI
Professeur libre d'ophtalmologie à Paris.

BOUCHER
Médecin-major en retraite, à Bourges.

AVEC LE CONCOURS DE MM.

CHAUVEL
Médecin principal de l'armée
Membre de l'Académie
de Médecine de Paris.

F. LAGRANGE
Professeur agrégé à la Faculté
de Médecine, Chirurgien
des hôpitaux de Bordeaux.

ARMAIGNAC
Chirurgien oculiste
à Bordeaux.

ROLLAND
Médecin
oculiste à Toulouse.

FAGE
Médecin en chef
de l'hôpital Saint-Victor,
à Amiens.

VIGNES
Membre de la Société
d'Ophtalmologie
de Paris.

KŒNIG
Médecin oculiste
à Bordeaux.

COLLABORATEURS PRINCIPAUX

KOPFF, médecin-major à Paris.
DAGUENET, chirurgien oculiste à Besançon.
FOURNIER, professeur à la Faculté de Paris.
GARIEL, professeur à la Faculté de Paris.
L. LABBÉ, chirurgien de l'hôpital Beaujon.
CUSCO, membre de l'Académie de médecine.
GILLET DE GRANDMONT.
HUCHARD, médecin des hôpitaux.
O. PARISOTTI, de Rome.
Dr MORALES (de Porto-Rico).
WUILLOMENET, de Paris.
Dr ANTONELLI, de Naples.
HACHE, préparateur au Collège de France.
YVERT, médecin-major à Saumur.
MENGIN, à Caen.
PARENT, chirurgien oculiste, à Paris.
LATTEUX, chef de laboratoire de la Faculté.
FONTAN, professeur à Toulon.
SEDAN, médecin-major de première classe à Valence.
AGUILAR BLANCH, de Valencia (Espagne).
Dr DEHENNE, de Paris.

SECRÉTAIRE DE LA RÉDACTION : F. DESPAGNET

TROISIÈME SÉRIE. — QUINZIÈME ANNÉE. — 1893

PARIS

ANCIENNE LIBRAIRIE GERMER BAILLIÈRE ET Cie

FÉLIX ALCAN, ÉDITEUR

108, BOULEVARD SAINT-GERMAIN, 108

Au coin de la rue Hautefeuille

—

1893

Digitized by Google

Digitized by Google

ÉTUDES OPHTALMOLOGIQUES

PAR

Le Dr CHAUVEL

Médecin principal, membre de l'Académie de médecine

(*Suite*[1]).

V. — Iritis. Affections de l'iris

Dans le milieu militaire, où les sujets sont presque tous jeunes, les inflammations de l'iris, spécifiques ou idiopathiques, sont assez souvent observées. Les lésions traumatiques de la membrane se rencontrent aussi avec une certaine fréquence. Au contraire, les altérations lentes, telles que la tuberculose, le sarcome, les kystes, les arrêts de développement (aniridie, colobome, etc.), qui entraînent l'inaptitude au service, constituent, on le comprend, de véritables raretés. Aussi bornerons-nous aux iritis et aux lésions traumatiques de l'iris les quelques remarques que nous avons eu occasion de faire.

Nous diviserons les inflammations aiguës et chroniques de l'iris en quatre classes : iritis syphilitique, iritis rhumatismale, iritis et irito-cyclite simple ou idiopathique, enfin irito-choroïdite purulente.

A. *Iritis syphilitique.* — La syphilis à ses deux premières périodes n'est malheureusement pas rare dans notre armée, les statistiques annuelles en font foi. Mais les accidents oculaires qui en dépendent, ne constituant qu'un des phénomènes de l'infection, sont d'habitude soignés dans le service de vénériens où le malade se trouve placé et subit un traitement spécifique. Ainsi s'explique que le chiffre de nos observations ne soit que de vingt-quatre, nombre relativement très faible pour une pratique de dix années au moins.

L'iritis syphilitique atteignait sept fois les deux yeux, dix-

1. Voir les numéros de mai, août et octobre 1892.

147557

Digitized by Google

sept fois elle était limitée à un seul œil, occupant sept fois le globe oculaire droit et dix fois son congénère. En somme le processus spécifique n'a qu'une tendance médiocre à envahir les deux yeux en même temps, et ses atteintes sont plus souvent monoculaires.

Au point de vue de l'âge nous trouvons : quatre sujets de 23 ans ; quatre de 24 et trois de 25 ans ; deux de 28 et trois de 29 ans ; un de 30 et deux de 32 ans, enfin un de 34 et un de 48 ans. Si l'on ne tient pas compte de ce dernier, on voit que la moitié de nos malades comptait de 23 à 25 ans, c'est-à-dire appartenait à l'armée active. L'autre moitié, de 28 à 34 ans, répond à la réserve et à la première partie de l'armée territoriale. Ces derniers, au moment où ils ont été soumis à notre examen, pouvaient ne présenter que les reliquats d'anciennes iritis. Chez les premiers, au contraire, il s'agissait de phénomènes aigus.

Ce qui doit frapper dans l'âge de nos malades, c'est qu'aucun d'eux n'avait moins de 23 ans. Or, ce n'est pas à 23 ans, c'est à 21 ans, c'est à 20 ans qu'arrivent sous les drapeaux les jeunes gens appelés par le sort ou devançant l'appel de leur classe. Si l'on n'observe pas d'iritis spécifique pendant les deux premières années de service, c'est que la syphilis n'a pas jusque-là atteint un nombre considérable de soldats, c'est aussi qu'elle n'est pas encore à la période où l'infection s'étend aux membranes de l'œil.

A quel moment éclatent d'habitude ces manifestations oculaires? D'après notre statistique, l'apparition de l'iritis syphilitique serait extrêmement variable. En comptant depuis le début visible de l'accident primitif, du chancre, nous trouvons en effet : 1 cas au 1er mois ; 2 cas à 3, 4 et 6 mois ; 1 cas à 8 mois ; 2 cas à 10 mois. A près d'un an 6 cas ; à 15 mois et à 2 ans 1 cas ; enfin 3 cas à 3 ans et 2 à 4 ans. En somme 16 cas dans le courant de la première année et 6 cas plus tardivement encore.

Mais que valent ces chiffres? Ils ne reposent que sur les allégations des malades. Tout au plus quelques-uns présentaient-ils encore, au moment de l'iritis, des traces évidentes

Digitized by Google

de l'accident initial. Chez d'autres il était aisé de se rendre compte de l'âge approximatif de la syphilis, mais pour peu que celle-ci fût de date ancienne aucune évaluation n'était possible par l'examen du patient. Cependant, il ressort de ces dates que l'époque de développement de l'iritis est excessivement variée et n'a pas de limites précises.

Au reste, sans présenter la tendance à la récidive qui caractérise plus spécialement les altérations rhumatismales de l'iris, l'iritis syphilitique ne cesse parfois qu'après des accès répétés. 6 fois sur 24, ou dans le quart des cas, nous avons noté ces répétitions inflammatoires.

L'iritis syphilitique offre-t-elle dans ses symptômes, dans sa marche, dans son évolution, quelque chose de véritablement pathognomonique? Pour ma part, je ne l'ai pas nettement observé. La déformation de la pupille, les synéchies postérieures presque constantes, 20 fois sur 24 cas, n'ont rien de caractéristique. La décoloration de la membrane irienne est notée 7 fois; 10 fois il existait des dépôts cristalloïdiens disséminés ou en couronne, 5 fois une certaine infiltration de la cornée, voisine parfois de la kératite interstitielle spécifique.

Dans 5 cas seulement, on rencontrait à la surface de l'iris, le plus souvent à son bord libre ou très près de ce bord, une petite tumeur légèrement grisâtre qui pouvait être regardée comme une *gomme*. Toutefois cette production, dont l'emplacement sur la circonférence pupillaire ne présentait aucune fixité, a coïncidé dans 3 cas avec des éruptions dites *secondaires*, et nous n'avons trouvé dans aucune partie du corps, chez les patients, de néoplasie de même nature. Sous l'influence du traitement mixte, ces tumeurs ont rapidement disparu sans laisser trace de cicatrice.

Parmi les complications de l'iritis pouvant être rattachées à l'infection syphilitique, nous avons relevé: 2 cas de strabisme divergent paralytique, 1 cas de choroïdite disséminée; 2 cas d'hyalitis et 1 d'atrophie papillaire et de paraplégie incomplète.

L'acuité visuelle a été mesurée 30 fois sur 31 yeux ma-

Digitized by Google

lades : 13 fois elle variait entre 1/3 et 2/3 ; 8 fois entre 1/4 et 1/8 ; enfin dans 6 cas elle était inférieure à 1/10. Chez 3 sujets enfin elle est notée comme *faible*. En somme près de moitié des malades avaient conservé une vision assez bonne. Le rétrécissement du champ visuel n'est signalé que 7 fois seulement.

En faut-il conclure que l'iritis spécifique est une affection peu redoutable? Nous croyons que si ses conséquences ne sont pas plus graves au point de vue de la vision, c'est que, accident bruyant survenant dans le cours d'une maladie reconnue et déjà soignée antérieurement, il est d'habitude combattu de suite et avec une grande vigueur. Une inflammation de l'œil ne saurait passer inaperçue ; elle évoque des appréhensions légitimes, en même temps qu'elle s'accompagne généralement de douleurs violentes. Dans l'armée, elle met de suite l'homme dans l'impossibilité de continuer son service, elle entraîne son envoi à la visite du médecin.

Des 24 malades que nous avons observés 13 ont été soignés dans nos salles. Leur séjour y a varié de 1 mois pour 5 d'entre eux, à 2 mois pour 6 et jusqu'à 3 et 4 mois pour les deux derniers ; 8 sont sortis absolument guéris, 5 conservaient, par suite de synéchies et de dépôts uvéens, une certaine diminution de l'acuité visuelle.

Du traitement suivi nous avons peu à dire. En dehors des instillations mydriatiques destinées à prévenir le développement d'adhérences pupillaires, des sangsues, des pédiluves sinapisés, des purgatifs, employés dans des conditions spéciales, nous avons eu recours au traitement mixte, unissant l'iodure de potassium aux frictions mercurielles. A l'exemple de notre regretté maître M. Perrin, nous pensons que les onctions cutanées ou mieux les frictions, à 2, 4 ou 6 grammes, quotidiennes, faites au pli des jointures, sont de tous les modes d'emploi du mercure celui qui offre la préférence. Outre l'avantage de ménager les voies digestives, cette méthode, dans nos hôpitaux militaires, a le mérite, étant pratiquée par des infirmiers exercés, d'être indépendante du malade lui-même.

Digitized by Google

L'iodure de potassium nous a toujours semblé un complément utile, et nous l'avons associé à l'hydrargyre, même dans les cas où l'existence de plaques muqueuses, d'un exanthème cutané, indiquait que l'infection syphilitique n'était encore qu'à ses premières périodes.

B. *Iritis rhumatismale.* — Depuis longtemps l'inflammation de l'iris est classée parmi les accidents de la diathèse rhumatismale, et chaque malade qui se présente dans une clinique ophtalmologique avec une iritis aiguë ou chronique est l'objet, sous ce rapport, d'un interrogatoire très minutieux. Malgré cette investigation et tout en tenant largement compte des allégations de nos patients, nous ne comptons dans nos relevés que vingt cas d'iritis pouvant être dite *rhumatismale.* Le chiffre est minime si l'on veut bien ne pas oublier que le rhumatisme articulaire est surtout l'apanage, dans ses formes aiguës, de la jeunesse et de l'adolescence. Or, mes observations portent sur des sujets de 20 à 40 ans.

Nous voyons, en effet : *un* de 19 ans; *deux* de 22, 23 et 24 ans; *un* de 29; *deux* de 30 ans; *un* de 31 et de 33 ans; enfin *deux* patients de 32, de 34 et de 40 ans. En somme, sur 20 malades, 7 seulement appartenaient à l'armée active, 13 faisaient partie de la réserve et de l'armée territoriale. Il n'en faudrait pas conclure que les accidents d'iritis ne se sont développés qu'à cet âge. Non. Beaucoup avaient souffert des yeux depuis longtemps, et dans la moitié des cas (10) il s'agissait de lésions consécutives à des attaques antérieures ou de récidives d'inflammations subaiguës.

Chez 12 de mes sujets les deux yeux étaient atteints; 4 fois l'œil droit seul, 4 fois également l'œil gauche était le siège des altérations morbides. Nous avons déjà signalé la fréquence des attaques. Ce caractère de récidive habituelle est ici beaucoup plus prononcé que dans la syphilis. Il se traduit chez certains malades par des inflammations successives siégeant tantôt sur le même organe, tantôt attaquant alternativement les deux globes, et, pendant des mois, des années, ne cédant d'un côté que pour s'abattre sur l'autre.

Comme l'iritis syphilitique, l'inflammation rhumatismale

Digitized by Google

de l'iris ne nous a pas paru se traduire par des symptômes caractéristiques. Sur 32 yeux atteints, 22 présentaient avec des synéchies postérieures une déformation de la pupille plus prononcée sous l'influence des mydriatiques. 16 fois il existait des dépôts sur la cristalloïde antérieure ; 8 fois la membrane irienne traduisait par la décoloration de ses fibres une altération profonde de son tissu. Dans 10 cas, le champ de la vision était notablement rétréci.

Au point de vue de l'acuité visuelle, nous relevons les chiffres suivants : sur 32 mensurations, *six* fois l'acuité était tombée au-dessous de 1/10, *douze* fois elle était comprise entre 1/10 et 1/4 de la normale, enfin pour *dix* yeux elle s'était maintenue de 1/3 à 2/3, c'est-à-dire était restée satisfaisante. On voit que ces proportions sont à peu près les mêmes que dans l'iritis syphilitique.

Au point de vue des complications, nous notons : six fois une infiltration de la cornée, deux fois des flocons de la vitrine, et chez un sujet une papule de la conjonctive. Les accidents semblent, dans cette forme d'iritis, se montrer moins souvent que dans l'espèce précédente. On n'observe pas ces excroissances du bord pupillaire que nous avons rencontrées cinq fois dans le processus spécifique.

Du reste, l'inflammation cède plus rapidement au traitement ; la moyenne du séjour à l'hôpital n'est que de *un mois* seulement. En revanche, il est vrai, et malgré l'emploi des antiphlogistiques, des dérivatifs intestinaux, du salicylate de soude, du sulfate de quinine, etc., le nombre des guérisons reste bien inférieur à celui des améliorations simples. C'est que beaucoup de ces malades n'entraient dans nos salles qu'ayant déjà, par des atteintes antérieures du mal, subi des lésions désormais irrémédiables. Et si, par une thérapeutique active, nous parvenions à prévenir la formation de nouvelles adhérences iriennes, de nouveaux dépôts iriens, nous n'avons que rarement réussi à rompre des synéchies anciennes, et les incrustations cristalloïdiennes ont toujours résisté même à l'emploi combiné et successif des myotiques et des mydriatiques puissants.

Digitized by Google

C. *Iritis et irido-cyclites non diathésiques.* — A côté des iritis de cause nettement déterminée viennent se placer, plus nombreuses encore, au moins d'après nos observations, les cas où l'inflammation irienne ne reconnaît pas une origine spécifique. Accuser du processus l'*arthritisme*, l'*herpétisme*, c'est en réalité se payer de mots. Ce n'est pas que nous rejetions l'existence de ces états diathésiques, mais nous croyons ne devoir les accuser que dans des conditions précises, quand des signes manifestes permettent de les reconnaître chez les patients. Nous préférons avouer notre ignorance que de la cacher sous ces dénominations souvent employées faute de mieux.

Nous dirons donc que 51 sujets étaient atteints d'iritis ou d'irido-cyclites dont la cause n'a pu être précisée. Chez 28 de ces malades les deux yeux étaient atteints. Des autres, 12 souffraient seulement de l'œil gauche et 11 de l'œil droit.

Au point de vue de l'âge, nous relevons : *un* cas à 20 ans, *cinq* à 21 ans, *deux* à 22 ans et *cinq* à 23 ans. *Quatre* des patients avaient 24 ans, *trois* 25 ans, *un* 26 ans et *deux* 27 ans. *Trois* étaient dans la 28e année, *trois* aussi dans la 29e et la 30e année. Au delà de cet âge, *deux* comptaient 32 ans, *trois* 34 ans et *quatre* 35 ans. Enfin, les *quatre* derniers avaient respectivement 37, 39, 45 et 55 ans.

Si nous laissons de côté ces deux derniers cas, nous voyons que sur 43 malades dont l'âge est précisé, *vingt* étaient au-dessous de 26 ans et appartenaient à l'armée active, *vingt-trois* comptaient de 26 à 40 ans. Toutefois, nous devons remarquer qu'en très grand nombre, ceux-ci réservistes et territoriaux, présentaient des lésions chroniques, des altérations anatomiques à début déjà lointain. Ce qui le démontre, c'est que de nos observés la minorité seulement est entrée à l'hôpital pour des accidents aigus.

Si l'on compare ces chiffres à ceux que nous ont fournis les iritis spécifiques, on voit que les inflammations qu'on peut qualifier d'*idiopathiques* se montrent en général dans l'armée chez des soldats plus jeunes. Il est vrai que nombre d'eux étaient peut-être des candidats au rhumatisme articulaire,

Digitized by Google

des rhumatisants dont le premier accident diathésique était une iritis ou une irido-cyclite.

C'est en effet chez les malades de cette classe que nous avons rencontré le plus souvent ces infiltrations cornéennes périphériques, ces altérations profondes et étendues du tissu de l'iris qui témoignent de la participation du cercle ciliaire au processus inflammatoire. Dans 21 cas la membrane était décolorée, atrophiée; dans 27 cas, ou plus de moitié, il existait des opacités de la cornée, soit sous forme de taches diffuses, interstitielles, soit plus souvent d'infiltrations périphériques en couronne, soit d'invasions de la sclérotique dans la cornée transparente. Ces opacifications de teinte gris bleuâtre font au limbe sclérotical un anneau de crénelures arrondies, hautes de 2 à 3 millimètres environ, anneau tantôt complet, tantôt limité au voisinage des insertions musculaires.

Les déformations de la pupille sont notées 47 fois. Elles varient de l'irrégularité légère, sensible seulement par l'emploi des mydriatiques, à l'occlusion presque complète de l'ouverture. Les synéchies qui les produisent sont également variables de nombre, de longueur, d'épaisseur. La fréquence des dépôts cristalloïdiens (42) est à noter. Elle témoigne de la nature plastique du processus.

Nous avons, en effet, très rarement rencontré des cas d'iritis séreuse, des cas où l'affection ne se traduisait pas par des exsudats plus ou moins prononcés. De là, sans doute, la diminution relativement considérable de l'acuité visuelle. Dans 66 cas où cette acuité fut mesurée elle était : 34 fois inférieure à 1/10, 21 fois comprise entre 1/10 et 1/4, 11 fois seulement supérieure à 1/3. C'est, en somme, 3 mauvaises et 2 fort médiocres vues pour 1 assez convenable, proportion inverse de celle que nous avons constatée dans les iritis syphilitiques et rhumatismales. Chez 18 sujets le champ visuel était notablement rétréci, et dans 20 cas il y avait eu des attaques antérieures.

Comme accidents venant compliquer l'inflammation irienne notons : l'hyalitis dans 6 cas, l'atrophie choroïdienne

Digitized by Google

dans 5. Deux fois il existait un épanchement sanguin, une fois un épanchement purulent dans la chambre antérieure. Signalons enfin deux strabismes et deux zonas ophtalmiques coïncidant avec le début de la phlegmasie irienne.

On comprend que dans de telles conditions le séjour des malades à l'hôpital ait dû se prolonger. A côté de cinq cas où la durée du traitement fut inférieure à 1 mois, nous relevons cinq cas de 1 à 2 mois; quatre cas de 2 à 3 mois. Enfin, cinq patients sont restés plus de 3 et même de 5 mois dans nos salles. Et si nous résumons les résultats obtenus, nous trouvons seulement sept guérisons et douze améliorations. C'est dire que chez nombre de sujets les phénomènes inflammatoires ont cédé à la médication; mais les altérations anatomiques ont persisté, se traduisant par les synéchies, par les dépôts iriens, par l'irrégularité du disque pupillaire.

Il est d'observation que le diagnostic de l'iritis, malgré sa facilité apparente, est rarement posé avant quelques jours. Pendant ces premières journées les patients sont traités pour conjonctivite et des collyres astringents ou caustiques instillés entre les paupières. Souvent ce n'est que la diminution de vision qui conduit à examiner l'œil avec soin, et déjà les exsudats ont amené l'accolement de l'iris à la cristalloïde antérieure. Heureux sommes-nous, si une thérapeutique active peut encore déterminer la rupture ou l'allongement des synéchies et libérer en partie la pupille.

Aussi l'atropine joue-t-elle un rôle important dans le traitement de l'iritis aiguë. Nous y avons joint habituellement l'application de quelques sangsues à la tempe, excellent calmant des douleurs, les pédiluves sinapisés, le calomel à dose fractionnée et le sulfate de quinine. Plus rarement le salicylate de soude, la pilocarpine et l'antipyrine. Contre les infiltrations cornéennes, contre les exsudats encore mous, les compresses chaudes, l'iodure de potassium, ne peuvent donner de résultats bien précis. Nous en dirons autant de l'emploi alternatif des myosiques et des mydriatiques puissants dans le but de rompre les adhérences. Ce mode de faire

Digitized by Google

expose à des irritations répétées et contribue à entretenir ou à réveiller l'inflammation.

Dans quelques cas, la persistance des accidents nous a conduit à conseiller et à pratiquer l'excision de l'iris. Chez d'autres patients, l'intervention opératoire avait parfois de longtemps précédé notre observation. Nous étudierons plus loin les conséquences de ces opérations et leur influence sur la fonction visuelle.

D. *Irido-choroïdite purulente.* — Beaucoup moins fréquente que les précédentes, cette forme d'inflammation de l'iris n'est signalée que 5 fois dans nos relevés. Toujours unilatérale, elle siégeait 4 fois à droite et 1 fois à gauche; 4 fois également elle se manifestait par des phénomènes aigus. Deux de nos patients avaient 22 ans, un 28 ans, un 32 ans; le dernier était un invalide de 78 ans.

Chez celui-ci, le processus suppuratif paraissait développé sous l'influence de la détérioration sénile de l'organisme. La syphilis pouvait dans un cas être invoquée comme point de départ de l'inflammation, et deux sujets avaient subi un traumatisme du globe. Chez le dernier l'origine de l'iritis est restée inconnue.

Inutile de dire que les symptômes ordinaires de l'inflammation irienne violente : coloration verdâtre, vert brun, de la membrane; déformation de la pupille par synéchies postérieures, dépôts plastiques sur la cristalloïde, opacifications ou infiltrations de la cornée existaient dans tous ces cas. On constatait de plus un trouble notable de l'humeur aqueuse, et un épanchement de pus dans la chambre antérieure. De là un abaissement considérable de la vision, parfois une abolition absolue de la fonction visuelle. Dans aucun cas l'acuité ne s'élevait jusqu'à un dixième de la normale.

Le séjour des malades à l'hôpital a varié depuis deux mois jusqu'à cinq mois, et l'affection s'est terminée, dans un cas seulement, par une guérison avec retour des fonctions. Deux sujets ont recouvré un certain degré de vision, mais la déformation pupillaire, les dépôts cristalloïdiens, les opacités diffuses de la cornée, témoignaient de la violence de l'inflam-

Digitized by Google

mation et de la persistance des lésions des tissus envahis. Enfin, deux fois, il y a eu atrophie lente du globe, phtisie de l'œil en même temps qu'obstruction de la pupille et cécité. Fort heureusement, nous n'avons pas eu à constater de phénomèmes sympathiques du côté de l'autre œil. Dans ces conditions, en l'absence de douleurs, tout en avertissant les malades des accidents possibles de l'avenir, nous n'avons pas cru devoir proposer l'énucléation, qui nous eût été, du reste, certainement refusée.

Nous avons peu à dire du traitement mis en usage. Les phénomènes inflammatoires ont été combattus par des applications de sangsues, des révulsifs intestinaux et principalement le calomel à dose réfractée, les pédiluves sinapisés. Contre les douleurs, le sulfate de quinine, l'antipyrine, mais surtout les injections hypodermiques de chlorhydrate de morphine ont le mieux réussi. L'atropine, les compresses chaudes répétées favorisaient la résorption du pus. Une seule fois l'abondance de l'épanchement nous a paru nécessiter la ponction de la chambre antérieure. Enfin l'iodure de potassium a été utilisé contre les opacités de la cornée.

Ajoutons que, dans tous les cas, nous avons donné aux patients, au moment opportun, des toniques et un régime substantiel. Mais, sauf chez notre vieil invalide, l'infection a semblé tout à fait indépendante de l'état constitutionnel des sujets.

E. *Traumatismes de l'iris.* — Des 17 sujets chez lesquels nous avons rencontré des lésions d'iritis, suites de traumatisme, un seul avait été blessé aux deux yeux. Il s'agissait d'une vieille femme de 60 ans, dont les deux globes oculaires, à plusieurs années d'intervalle, avaient été frappés par la corne d'un bœuf. Cet accident est très fréquent en Bretagne, les paysans ayant l'habitude de tenir souvent les bestiaux en appliquant la main sur une de leurs cornes. Il en résulte que, dans les mouvements de défense de l'animal, la pointe de la corne vient très facilement en contact avec le visage et les yeux de son conducteur.

Des 16 autres patients, 6 avaient été frappés à l'œil droit

Digitized by Google

et 10 à l'œil gauche. Les traumatismes étaient : soit une chute sur un objet pointu ou irrégulier (deux fois); soit un choc, un coup sur l'œil (9 cas); soit enfin la pénétration dans le globe d'un corps étranger, éclat de verre ou de métal (7 fois).

L'âge des malades variait de 12 à 62 ans. Comme de juste, ceci n'a d'importance qu'au point de vue du nombre des accidents, nécessairement plus fréquents chez les adultes et dans les professions où se manient les métaux. En dehors des 2 cas de blessure par explosion d'un projectile, nous n'avons pas rencontré dans l'armée de lésion de l'œil par pénétration de corps étranger. Fréquents à l'époque où les fusils étaient munis decapsules coiffant un piston sur lequel le chien venait s'abattre, ces accidents ont à peu près disparu avec les armes à percussion centrale. S'il y a quelquefois crachement de la cartouche, tout se borne à des brûlures superficielles. C'est chez les marqueurs des tirs, quand une balle se déchire sur la tige d'une cible, que l'on peut encore rencontrer des blessures pénétrantes des globes oculaires.

Le corps étranger pénétrant dans l'œil, le coup porté sur le globe avait, dans 11 cas, atteint d'abord la cornée transparente. Deux sujets présentaient une rupture de l'iris; nous donnons un résumé de ces faits peu communs.

Observation I

A..., 27 ans, réserviste, homme de peine, a reçu il y a sept ans un coup de fouet sur l'œil gauche. Il en souffrit pendant six mois et la vue s'affaiblit progressivement. Il présente actuellement à la partie inférieure interne de l'iris, une perte de substance intéressant toute la hauteur de la membrane, depuis la pupille jusqu'à l'insertion ciliaire. En forme d'ogive cette fenêtre, de trois millimètres environ de largeur, simule un coloboma iridien. Le sujet prétend n'y pas voir, bien qu'il n'y ait aucune lésion des membranes profondes et que le champ visuel aisément mesuré au périmètre, présente des limites normales.

Digitized by Google

Observation II

B..., 22 ans, 12e d'artillerie; est renversé par un coup de tête de cheval sur le bord d'une mangeoire. Il en résulte, en même temps qu'une contusion se traduisant par une ecchymose palpébrale et sous-conjonctivale, une rupture du sphincter pupillaire à la partie inférieure et un peu externe. En ce point l'iris présente une encoche en forme de V très régulier, à ouverture supérieure. La vision est intacte (V = 1), il n'y a ni opacités cristalloïdiennes ni lésions des membranes profondes.

Dans tous les cas où la cornée avait été atteinte, on rencontrait une cicatrice plus ou moins étendue, mais chez 5 sujets il existait aussi des opacités considérables avec déformation de la membrane transparente, conséquence de la propagation de l'inflammation, jusqu'à la cornée; ces lésions entraînaient un astigmatisme irrégulier, parfois des plus prononcés. Si l'iritis n'a pas toujours été constatée, les déformations de la pupille, les synéchies postérieures relevées dans 16 yeux sur 18 témoignent de sa fréquence. Dans 6 cas seulement, il existait une synéchie antérieure avec enclavement de l'iris. Cette complication ne se produit, en effet, que si l'écoulement rapide de l'humeur aqueuse amène la procidence de la membrane, et ces conditions ne sont réalisées qu'avec des plaies de dimension notable et alors que l'inflammation n'a pas entraîné la formation de synéchies postérieures.

Les altérations cristalliniennes sont assez communes. A côté des dépôts uvéens notés chez 3 sujets, l'opacification partielle ou totale de la lentille, la cataracte traumatique s'est produite 7 fois. Dans 2 cas seulement l'extraction fut pratiquée, une fois par nous, une fois par notre excellent collègue Galezowski; le résultat, au point de vue fonctionnel, laissa beaucoup à désirer. Chez les autres blessés, les troubles fonctionnels se montrèrent également très accusés; 16 fois l'acuité était inférieure à 1/10e.

Cette perte de la vision est d'habitude le résultat des altérations anatomiques consécutives à la phlegmasie de l'iris :

Digitized by Google

destruction partielle ou totale de la pupille, opacités de la cristalloïde antérieure ou du cristallin, choroïdite exsudative, opacités de la rétine. Elle peut également résulter de lésions directes de la lentille, des membranes profondes; de troubles nutritifs succédant au séjour d'un corps étranger.

Nous n'avons trouvé qu'un cas où des tentatives d'extraction d'un éclat de métal avaient été faites par un confrère des plus distingués; elles n'avaient abouti qu'à une inflammation violente. Personnellement, nous n'avons jamais trouvé l'occasion de faire de semblables essais, mais nous les croyons parfaitement indiqués.

Bien qu'il en soit, les suites de ces accidents ne semblent pas aussi redoutables, pour le second œil, qu'on l'a dit et répété bien souvent. Deux fois seulement, nous avons été conduit par des phénomènes sympathiques à pratiquer l'énucléation de l'œil blessé. Chez deux patients, nous avons tenté l'iridectomie pour frayer passage aux rayons lumineux. Enfin deux fois aussi, l'atrophie lente du globe s'est produite après des inflammations répétées.

Nous n'avons rien à dire du traitement de ces lésions traumatiques qui n'ait été déjà bien des fois indiqué; nous avons combattu les accidents inflammatoires, lutté contre les complications; nous n'avons eu recours à l'intervention chirurgicale qu'un très petit nombre de fois. Si nous n'avons pas sauvé la vue de nos blessés, au moins leur avons-nous conservé l'œil chaque fois que nous l'avons pu faire.

F. *Iridectomies.* — Les iridectomies pratiquées pour affections de l'iris sont au nombre de 14. Chez *trois* sujets l'opération a dû être faite sur les deux yeux. *Deux* l'ont subie à l'œil droit et *six* à l'œil gauche. L'âge des opérés a varié de 12 à 62 ans. C'est dire que plusieurs fois nous avons opéré des malades non militaires.

La cause de l'intervention dans ces cas ne fut pas toujours la même et l'opération varia nécessairement suivant son but. S'agissait-il d'un leucome central compliquant une iritis ancienne avec intégrité du cristallin, une pupille artificielle aussi resserrée que possible était désirable. L'iritis était-elle

Digitized by Google

compliquée d'adhérences multiples, d'une atrésie ou d'une obstruction pupillaire; avions-nous affaire à des inflammations successives entraînant une désorganisation progressive des membranes oculaires, une large brèche venait jouer un rôle antiphlogistique.

Au reste, dans les altérations profondes de l'iris, souvent ce n'est pas une excision nette, régulière, que l'on parvient à faire. Le tissu désorganisé se déchire sous la traction des pinces et quand, par des arrachements successifs, l'opérateur a formé une large ouverture, il lui reste encore à craindre, soit de trouver derrière cet orifice un cristallin opacifié, soit de voir de nouveaux produits exsudatifs fermer la fenêtre en quelques jours. Et pour obtenir un étroit passage à la lumière, il est besoin d'enlever un large segment de l'iris.

D'un autre côté, puisqu'on cherche à lutter contre les récidives de la phlegmasie, il n'est jamais inutile de porter jusqu'à l'insertion ciliaire ou du moins tout près du limbe scléral, l'excision du lambeau. Ajoutons que l'étroitesse de la chambre antérieure fait du petit couteau de de Graefe, l'instrument de choix pour la section de la cornée. 10 fois sur 14, c'est à l'iridectomie dite antiphlogistique que nous avons eu recours.

Au reste, les résultats de l'intervention sont bien peu satisfaisants d'ordinaire. Sur nos 14 opérés, au point de vue de l'amélioration de la vision nous comptons 6 insuccès, 3 succès seulement et 5 résultats douteux, c'est-à-dire probablement très médiocres.

Dans 4 cas il existait une opacification étendue de la lentille cristallinienne; nous en avons deux fois pratiqué l'extraction sans succès. Chez 4 de nos malades l'affaiblissement de la vue résultait en grande partie de lésions graves de la choroïde qui n'ont pu être reconnues qu'après l'intervention.

Mais, en somme, le résultat cherché, l'action préventive contre la désorganisation résultant d'inflammations répétées et destinées à se reproduire, nous a paru réalisé, de façon satisfaisante, par une large excision de l'iris.

Dr CHAUVEL.

Digitized by Google

HÉMORRAGIE DANS LA RÉGION DE LA MACULA

DE L'ŒIL DROIT

A LA SUITE DE FIÈVRE BILIEUSE HÉMATURIQUE

PAR

le Dr GAZIS (d'Athènes).

M. Petridès, capitaine d'artillerie, de retour de Lamie (département de Grèce), pays extrêmement marécageux, où les fièvres intermittentes règnent à un haut degré, a subi à son retour des accès légers de fièvres intermittentes, contre lesquels une fois seulement il a pris de la quinine, ne voulant pas, par préjugé, se soumettre à un tel traitement régulier, craignant bien l'hémosphérinurie de quinine, qui vraiment s'observe chez nous quelquefois et qui ne s'explique autrement que par une prédisposition individuelle.

Le 24 du mois d'août passé, après un accès de fièvre intermittente, sur les instances de son médecin, il a pris 1 gramme de sulfate de quinine. Jusqu'au 28 du même mois il se portait très bien, sans fièvre, lorsque vers le soir il subit un nouvel accès qui a duré jusqu'au matin du jour suivant; sur le conseil de notre confrère, il a pris 75 centigr. de sulfate de quinine.

Il était tranquille jusqu'à quatre heures du soir, lorsqu'il est pris d'un frisson très fort et prolongé, suivi d'une forte élévation de température, de vomissements répétés et très persistants. Le malade a envie d'uriner; les urines sont rouge foncé; l'hématurie se répète, les urines peu à peu deviennent noirâtres, elles prennent la couleur du vin de Malaga; la jaunisse se déclare, la peau et la sclérotique deviennent excessivement jaunes.

Vers minuit on fait appeler le médecin, qui se trouve en présence de tous les phénomènes d'une fièvre bilieuse héma-

Digitized by Google

turique, et il propose de donner du sulfate de quinine à haute dose, mais le malade aussi bien que ses parents n'ont accepté en aucune façon les conseils du docteur. Alors, le confrère m'a fait appeler en consultation; nous avons été d'accord qu'il s'agissait d'une fièvre bilieuse hématurique, et nous nous sommes décidés à donner au malade de la quinine à forte dose, en injection, à cause de la réaction de l'estomac. Je lui ai fait, dans vingt-quatre heures, 12 injections de 15 centigr. chacune. Le jour suivant les urines étaient plus claires, la température s'est maintenue entre 38°,6 et 38°,8, l'appétit et l'état général se sont améliorés sensiblement.

Le cinquième jour après l'attaque, les urines avaient à peu près la couleur ordinaire, la température était devenue physiologique, la peau seule était encore vivement ictérique; il y avait de l'appétit, pas de vomissements, grand épuisement, défaillances, contre lesquelles je faisais entre autres choses des injections d'éther sulfurique.

Le 3 du mois de septembre, c'est-à-dire huit jours après l'attaque, pendant que le malade était encore alité, il se plaignit subitement d'une amblyopie ou bien d'un scotome central de l'œil droit, parce que, à son dire, étant couché sur le côté gauche, il a dirigé son regard pendant quelque temps sur la lumière d'une lampe. Cet accident l'ennuyait tant qu'il m'a fait appeler à la hâte.

Malheureusement je n'ai pas pu examiner le malade à l'ophtalmoscope, à cause de son extrême épuisement et des phénomènes syncopaux qu'il ressentait toutes les fois qu'il essayait de se lever. Je me suis seulement contenté de l'interroger, et par ses réponses exactes j'ai pu comprendre qu'il ne s'agissait pas du tout de l'amblyopie par anémie à la suite de grandes pertes sanguines, ni de l'amblyopie par empoisonnement par le sulfate de quinine, parce que ces deux formes d'amblyopie sont binoculaires avec trouble visuel envahissant toute l'étendue du champ visuel et qu'elles obtiennent tout le champ visuel.

Trois jours après, la situation du malade étant meilleure,

Digitized by Google

j'ai pu l'examiner à l'ophtalmoscope, et j'ai observé dans la région de la macula de l'œil droit une plaque hémorragique.

Après un examen attentif, j'ai trouvé l'acuité visuelle de cet œil égale à 1/20. La défectuosité de la vue consistait en ce que le malade dirigeant le regard directement en avant distinguait seulement le tiers inférieur des objets, les deux tiers supérieurs étaient très obscurs, et pour les découvrir, il fallait que le malade infléchisse la tête en arrière et dirige le regard en haut.

J'ai soumis le malade tout de suite au traitement convenable (iodure de potassium à l'intérieur, injection de pilocarpine, ventouses sèches à la nuque, etc.)

La vue peu à peu s'améliore. Le 15 septembre, l'acuité visuelle était à peine améliorée, le scotome central moins épais. Le 30 septembre, l'acuité égale 1/10, et le 15 octobre 4/10 ; le scotome est très léger ; il ressemble à une grosse toile d'araignée, de sorte que le malade pouvait distinguer, à travers, les gros objets. Le 27 octobre, acuité visuelle = 7/10 ; le centre du champ visuel était libre ; il y avait, au contraire, un rétrécissement du champ visuel.

Le 20 novembre, en examinant le malade à l'ophtalmoscope, on distingue peu de traces de l'hémorragie.

Nature et étiologie de l'hémorragie. — Certainement, dans ce cas, il ne s'agit pas de l'apoplexie de la rétine, qui se distingue par l'existence, en même temps que de foyers multiples d'hémorragie, d'infiltration séreuse de la rétine, de congestion péripapillaire, etc., mais il s'agit tout simplement d'une hémorragie partielle de la rétine, dont nous distinguons trois formes : la forme en *pointillé*, la forme en *flammèches* et la forme en *plaques*. Notre cas appartient à cette dernière forme. Le foyer hémorragique siège dans la région de la macula de l'œil droit ; sa forme est ovoïde ; son grand diamètre, dirigé horizontalement, est de 3 millimètres à peu près (à l'image droite) ; sa couleur est rouge foncé.

Maintenant, cherchons d'où provient cette hémorragie de la rétine, quelle est sa dernière cause. Nous savons bien que les hémorragies de la rétine, en général, s'observent chez les

Digitized by Google

personnes âgées, tandis que notre malade a à peine 35 ans; elles se rattachent surtout à l'état anatomique des parois vasculaires; ce qui explique la fréquence des hémorragies rétiniennes chez les goutteux, chez ceux qui souffrent d'un athérome généralisé avec hypertrophie du ventricule gauche. Elles s'observent aussi, chez des personnes qui souffrent du diabète sucré, de la maladie de Bright. On peut les rattacher à l'artériosclérose précoce, qui, dans l'immense majorité des cas, reconnaît comme cause l'abus des boissons et la syphilis. Mais notre malade n'est pas goutteux, ni artérioscléreux, ni syphilitique; il n'a jamais fait des abus de boissons alcooliques non plus. Les fonctions rénales sont bonnes.

Enfin, des hémorragies de la rétine peuvent apparaître à la suite d'une anémie pernicieuse, et on pouvait se demander dans le cas présent si notre malade, après des pertes sanguines qu'il a subies, n'est pas devenu très anémique; mais les hémorragies de cette espèce sont presque toujours binoculaires, les foyers hémorragiques sont multiples, incolores et bordés par un liséré rouge, tandis que dans le cas présent le foyer est unique et d'une couleur rouge.

Pour toutes ces raisons, et parce que l'hémorragie a eu lieu pendant la marche de la fièvre bilieuse hématurique, je crois qu'elle reconnaît la même cause que l'hématurie.

Il est déjà connu grâce aux travaux de Laveran et d'autres auteurs, surtout français, qu'il existe toujours dans le paludisme aigu des lésions très caractéristiques et très appréciables, même à l'œil nu.

La rate, qui est ramollie et souvent diffluente, a une teinte brunâtre; le foie a également cette teinte brunâtre si caractéristique qu'un observateur un peu exercé peut à l'autopsie, d'après le seul examen du foie, affirmer ou nier l'existence du paludisme aigu. La substance corticale du cerveau a souvent une teinte d'un gris ardoisé; enfin la moelle des os présente une teinte brunâtre.

Le microscope permet de constater que cette coloration brunâtre de la rate, du foie et de la moelle des os est produite par la présence dans les vaisseaux capillaires de ces organes

Digitized by Google

d'éléments pigmentés en très grand nombre; ces éléments pigmentés, qui sont mélangés aux globules du sang, se retrouvent dans tous les organes, dans tous les tissus vasculaires du corps; mais ils ont une prédilection bien marquée pour la rate et le foie. Cette altération est connue depuis longtemps (Laveran).

A cause de l'existence de ces éléments pigmentés, il survient une oblitération des capillaires des reins, augmentation de la pression intracapillaire, et par conséquent rupture de ceux-ci avec hématurie consécutive.

Plusieurs auteurs n'acceptent pas cette explication de l'hématurie. Ainsi Béranger-Féraud croit que la teinte noire des urines provient des matières biliaires; Karamitras (Grèce) admet que cette couleur peut résulter de rupture de vaisseaux, mais que principalement elle contient de l'hémoglobine des globules rouges détruits par le paludisme chronique.

Quoi qu'il en soit, dans la fièvre bilieuse hématurique les ruptures de vaisseaux peuvent se produire ainsi que cela est prouvé par d'excellentes observations de MM. Laveran, Pellarin, Barthélemy Benoît. Ainsi, à l'autopsie on peut trouver les reins augmentés de volume et de poids; on a observé sous la capsule des ecchymoses plus ou moins larges; on a constaté de nombreuses hémorragies interstitielles dans la substance corticale. Ce sont là d'ailleurs des complications les plus ordinaires de la fièvre bilieuse hématurique.

De ce qui précède, il s'ensuit que la même cause qui a provoqué l'hématurie peut, de la même manière, produire l'hémorragie de la rétine.

J'ai parcouru avec attention tous les auteurs qui ont écrit sur la fièvre bilieuse hématurique; mais je n'ai pu trouver dans aucune observation une complication pareille.

Les hémorragies qui, le plus souvent, compliquent la fièvre bilieuse hématurique sont les pétéchies, l'hématémèse, l'entérorragie, plus rarement les hémoptysies et les bronchorragies.

Je n'ose pas dire que cette complication de la fièvre bilieuse hématurique est très rare, ou bien qu'elle a été mé-

Digitized by Google

connue jusqu'à maintenant pour la simple raison qu'à l'ordinaire les médecins praticiens ne sont pas exercés à l'ophtalmoscope, et que les oculistes ne s'appliquent pas beaucoup à la médecine.

Enfin, je crois que cette observation a une signification non seulement au point de vue scientifique mais aussi de l'intérêt des malades, parce que, si la cause est connue dès le commencement de l'affection, le médecin peut recourir à tous les moyens en son pouvoir pour obtenir la guérison d'une maladie qui peut compromettre la vue, qui constitue le sens le plus délicat de l'homme.

Dr Luc Gazis,
Médecin militaire à l'armée hellénique.

UN ŒIL ENFOUI

EN ARRIÈRE DE LA CAPSULE DE TENON

PAR

Le Dr E. ROLLAND

Mlle X..., 14 ans, est atteinte à l'œil gauche de troubles fonctionnels que ni l'état général ni l'état local n'expliquent. Son acuité visuelle est inférieure à 1/10. M. le Dr Egyerabideas inquiet de la vision de sa cliente, me l'adresse immédiatement après la constatation de sa diminution, et huit jours environ après la première plainte de la malade.

Les paupières de l'œil droit, dont l'inférieure est ectropionnée, fermées et enfoncées, me portent immédiatement à croire qu'il y a derrière elles un moignon oculaire qui sympathise l'œil gauche. Je les entr'ouvre, mais, à mon grand étonnement, je constate qu'il n'y a dans la loge antérieure de l'orbite droit ni œil, ni moignon résidu de cyclite ou de panophtalmie. Je demande alors aux parents quel est le chi-

Digitized by Google

rurgien qui a énucléé cet œil. On me répond : « L'enfant est née avec ses deux yeux ; à l'âge de trois ans elle est tombée sur un gobelet en verre. Cet accident a déterminé une violente inflammation. Un oculiste s'est livré à des manœuvres opératoires, mais il n'a pas *arraché l'œil.* »

Je constate en effet au-dessus du sourcil, à l'angle interne de l'œil, et à la paupière inférieure une ligne cicatricielle ovalaire qui peut parfaitement être le résultat de la section produite par un gobelet en verre. Et je continue à croire qu'un accident ou un chirurgien ont, malgré les affirmations des parents, sorti l'œil de l'orbite droit.

Puis, comme je ne trouve ni dans l'état local de l'œil ni dans l'état général de cette malade l'explication de la diminution de sa vision, et comme je sais en outre qu'elle n'a jamais porté d'œil artificiel, je suppose alors qu'il doit y avoir quelque tumeur dans la loge postérieure de l'orbite, qui le sympathise.

Après anesthésie à la cocaïne, j'explore l'arrière-cavité à travers la capsule de Tenon. A l'aide de mon index, je constate alors et je fais constater à M. le Dr Laville de Revel, et à plusieurs étudiants en médecine, qu'il existe dans l'arrière-cavité de l'orbite une tumeur dure, bosselée, dont l'extirpation est proposée et acceptée.

Le lendemain, après incision horizontale de la capsule de Tenon, je découvre une tumeur blanche, nacrée, ayant absolument l'aspect et la forme d'un œil atrophié. Cette tumeur est facilement extirpée. Elle n'adhère qu'au nerf optique. Guérison de la plaie sans suppuration ; disparition totale, et en quelques jours, des troubles fonctionnels de l'œil gauche.

La tumeur est remise à M. Benoist, chef de clinique à l'École vétérinaire de Toulouse, qui déclare qu'elle est constituée par les ruines d'un œil atrophié.

Il serait peut-être intéressant de rechercher comment un œil placé pendant trois ans en avant de la capsule de Tenon a pu, après un accident, une violente inflammation et des manœuvres opératoires consécutives, passer au travers de la capsule de Tenon. Dans les deux cas le mécanisme a dû

Digitized by Google

être le même : section par le gobelet ou par le chirurgien des insertions musculaires, large perforation de la capsule de Tenon ; inflammation de l'arrière-cavité de l'orbite, refoulement par le pus en avant de la capsule de Tenon ; passage au travers de la capsule de l'œil immobilisé par le nerf optique, — absolument comme à la descente d'une côte rapide la tête des chevaux qui s'arrêtent passe au travers des colliers qu'entraîne en avant le timon d'une voiture dépourvue de frein, — puis cicatrisation de la capsule en avant de l'œil, enfouissement de l'œil.

Mais si j'admire le hasard qui donne à un gobelet une direction telle qu'il peut simultanément couper six muscles et la capsule de Tenon, je ne pourrais avoir la même admiration pour un confrère, qui, après avoir détaché les six muscles d'un œil, tolèrerait que la cicatrisation d'une capsule de Tenon, involontairement ouverte, dissimulât l'œil mutilé qu'il n'aurait pu extraire.

En tout cas, il découle de cette observation une conclusion pratique. Pour affirmer qu'un œil a été énucléé, il ne faut pas se contenter de la constatation de son *absence* dans la cavité antérieure de l'orbite. Il faut encore avoir acquis par l'exploration digitale la certitude qu'il n'est pas caché en arrière de la capsule de Tenon.

Dr E. Rolland.

Digitized by Google

SOCIÉTÉ D'OPHTALMOLOGIE DE PARIS

Séance du 6 décembre 1892

(*Suite et fin*).

M. Belliard présente le modèle suivant d'Instruction sur la myopie à afficher dans les écoles, Instruction que la Société a votée à la suite de son rapport.

M. Gorecki. — Je demande que, s'il est possible de trouver une place disponible dans le tableau de M. Belliard, on veuille bien ajouter : *Ne pas travailler ayant froid aux pieds.*

J'ai toujours observé que les accidents chez les myopes ne survenaient que s'ils avaient les extrémités froides, et je crois que tous les médecins seront de mon avis. Il vaudra mieux que l'enfant perde quelques minutes d'étude que de risquer de s'abîmer les yeux pour toute sa vie.

Je ne suis pas d'avis que l'on supprime le paragraphe relatif à la bonne impression des livres. Nous donnerons ainsi une base aux réclamations des pères de famille. Très souvent, en effet, à la suite d'un changement de ministre ou d'inspecteurs de l'enseignement, on impose aux élèves de nos écoles de remplacer une édition par une autre. Interrogez les éditeurs, et vous les entendrez attribuer ces modifications à des tripotages contre lesquels nous sommes désarmés. Ce qu'il y a de certain, c'est qu'on impose à nos enfants des livres imprimés parfois de la façon la plus défectueuse.

M. Javal. — Je ne crois pas qu'il soit très à propos d'ajouter l'article proposé par M. Gorecki : il est fort possible que le froid aux pieds soit une cause de myopie, mais dans une instruction de ce genre nous ne devons mettre que des recommandations acceptées comme utiles pour tout le monde.

M. Gillet de Grandmont. — J'approuve le tableau d'une façon générale; je le crois appelé à rendre des services dans les écoles et je verrais avec plaisir sa diffusion dans tous les établissements d'instruction; mais je souhaiterais que la rédaction des divers articles fût faite avec plus de méthode; que l'on évitât surtout, en s'adressant aux élèves, de leur donner des préceptes qu'ils sont incapables d'appliquer par eux-mêmes, et principalement qu'on s'abstînt de formuler quoi que ce soit qui pût mettre l'élève en désaccord avec le maître. C'est ce qui arriverait fatalement si, s'adressant à l'élève, M. Belliard disait : *Ne travaillez jamais à un jour insuffisant. — Ne lisez jamais dans des livres à im-*

Digitized by Google

pression défectueuse, soit par la petitesse, soit par l'altération des caractères.

L'enfant ne peut que se soumettre aux conditions physiques et matérielles auxquelles l'expose le pédagogue. Ainsi, si vous lui ordonnez d'écrire en s'appuyant contre le dossier de son siège, vous lui demandez une chose impossible, vu le matériel scolaire de la majeure partie de nos établissements d'instruction. Ce qu'il faudrait obtenir avant tout ce serait un bon matériel.

Le but que nous devons poursuivre c'est l'éducation de tous les pédagogues, depuis le plus humble jusqu'au grand-maître de l'instruction publique, au point de vue des conditions physiques et matérielles les plus propres à la conservation de la vue chez nos enfants.

Pesons donc bien toutes nos paroles et évitons de voir notre tableau repoussé de prime abord par l'administration.

M. Vignes. — Aux nombreux desiderata exprimés par ceux de nos collègues qui m'ont précédé dans cette discussion je n'ai pas plus à ajouter qu'aux sages reserves qui ont été formulées.

Je me permettrai seulement d'observer qu'il importe de ne pas oublier que de grands sacrifices ont été faits tant au point de vue de la construction que de l'aménagement des écoles. Je crois donc qu'il faut rester pratique et se garder d'exagération dans nos demandes d'améliorations, sous peine de ne pas les voir aboutir.

Il est évident, par exemple, que le mobilier scolaire ne remplit pas toujours les conditions qui viennent d'être rappelées; ce n'est pas une raison pour ne point l'utiliser, car l'emploi de tuteurs qui maintiennent la tête des jeunes myopes à une distance voulue de leur travail, et qui, sans grands frais, s'adaptent à toutes les tables, peut corriger la position défectueuse de l'écolier et parer aux inconvénients qui proviennent d'un matériel peu approprié.

M. Javal. — Je ne fais que répéter les prescriptions de Guillaume et de Fahrner en demandant qu'on maintienne les prescriptions du dossier servant d'appui, non pas au dos, mais aux reins, pendant l'acte d'écrire.

M. Belliard. — M. Gorecki a grandement raison en soutenant qu'il faut éviter le froid aux pieds pendant le travail; mais c'est là un point qui intéresse les rhinologistes autant et plus encore que nous. Cependant si la Société juge bon de faire une addition dans ce sens, je ne m'y oppose pas.

En ce qui concerne l'observation faite par M. Gillet de Grandmont, au sujet des dossiers des sièges scolaires, je n'ai pas à revenir sur cette question qui vient d'être si bien exposée par M. Javal; je ferai remarquer seulement que les conclusions de mon rapport sont ainsi conçues : « Dossier assez près de la tablette pour servir

Digitized by Google

d'appui pendant les exercices écrits. » La discussion a surtout porté sur le point de savoir s'il était utile de conseiller aux élèves de ne pas travailler sur des livres imprimés trop fin. *A priori*, il semble que ce conseil soit déplacé, car les élèves sont obligés de travailler avec les livres qu'on leur donne. Mais à ce compte-là on ne pourrait pas davantage leur conseiller de travailler toujours avec un bon éclairage, puisqu'on leur fournit l'éclairage comme on leur fournit les imprimés. Cependant, tous les ophtalmologistes sont convaincus que le bon éclairage est indispensable si l'on veut prévenir le développement de la myopie.

Mais, dites-vous, les élèves ne voudront plus travailler sous prétexte que l'éclairage sera mauvais ou les livres mal imprimés. Je crois que pareille rébellion n'est pas à redouter et que les élèves continueront comme par le passé à travailler avec l'éclairage qu'on leur donnera et les livres qui leur seront fournis.

La seule chose qui puisse résulter, à mon avis, de ces conseils, c'est que l'attention des élèves sera attirée sur les dangers du mauvais éclairage et des livres mal imprimés. Ils feront part à leurs parents de ces conseils et ceux-ci, directement intéressés, s'occuperont des conditions dans lesquelles leurs enfants doivent travailler.

En effet, ce n'est pas seulement à l'école que les enfants travaillent ; ils travaillent encore chez eux et, quelquefois avec un plus mauvais éclairage et avec des livres plus mal imprimés ; c'est surtout d'abord ces mauvaises conditions du travail à domicile que ces conseils feront disparaître. Que plus tard les parents instruits du danger réclament pour leurs enfants l'application dans les écoles des principes de l'hygiène oculaire, cela me paraît probable, et je n'y vois que des avantages.

En résumé, comme la première partie de cette instruction n'a donné lieu à aucune observation, je demande que la Société exprime son avis sur l'adoption de cette première partie et qu'elle procède ensuite séparément au vote de chacun des conseils aux élèves qui constituent la seconde partie de l'instruction.

Avant de terminer, je tiens à remercier publiquement M. Priestley Smith qui m'a très gracieusement communiqué une instruction préparée par lui et affichée dans les écoles de Birmingham. J'adresse également mes remerciements à M Javal qui a bien voulu m'aider de ses conseils éclairés.

La Société après avoir voté successivement chacun des paragraphes de l'instruction, l'admet dans son entier. Elle vote son envoi à M. le ministre de l'instruction publique et aux autorités compétentes.

Digitized by Google

M. Despagnet. **Arrachement du globe oculaire par un malade en délire** (*Présentation de la pièce*). — Les observations d'arrachement du globe oculaire sont assez rares dans la littérature ophtalmologique. Elles sont consignées dans la plupart des auteurs classiques et nous ont été rappelées par M. de Wecker à notre séance du 7 octobre 1890, au sujet de sa communication sur la résection du nerf optique. L'une d'elles a été publiée il y a une quarantaine d'années dans les *Annales d'oculistique* et a trait à un ivrogne qui, en rentrant chez lui, tomba contre une porte à la clef de laquelle il resta suspendu par l'œil qui s'était emboîté dans l'anneau. Il se dégagea d'un mouvement brusque et l'œil fut arraché. Notre collègue nous rappelait aussi une coutume barbare des lutteurs tyroliens qui font sauter l'œil hors de la tête en introduisant leur pouce dans l'orbite du côté de la tempe.

En 1887, à la séance du 20 novembre de la Société de médecine pratique, le Dr Crouigneau raconta l'histoire d'une femme lipémaniaque qui, dans un accès de délire furieux, avec hallucinations terrifiantes, plongea les deux index dans ses deux orbites. Avant que la surveillante pût intervenir, elle saisissait de sa main gauche l'œil du même côté, l'arrachait avec trois centimètres de nerf optique et le jetait sous le lit voisin.

La pièce que je présente aujourd'hui à la Société a appartenu à un homme dont le cas a beaucoup d'analogie avec celui de la malade du Dr Crouigneau. Elle m'a été donnée par mon confrère le Dr Troncin, du Perray (Seine-et-Oise), qui m'a également fourni les détails de l'observation.

Cet homme, vieil alcoolique, fut pris, certain jour, d'un accès aigu de *delirium tremens*. Cela remonte à trois mois. Pendant la crise il ne trouva rien de mieux que de s'arracher l'un des deux yeux. Ce ne fut pas sans peine très probablement, et il dut, avant d'arriver à ses fins, faire pas mal de tentatives, ainsi qu'en témoignent les nombreuses ecchymoses, dont on trouve encore les traces sur le globe. Toutefois, quand il eut l'œil bien en main, l'arrachement dut se faire d'un seul coup, car la conjonctive a été régulièrement détachée au niveau du limbe scléro-cornéen. Tous les muscles moteurs se sont rompus non pas à leur point d'attache sur le bulbe, mais au niveau de la réunion des fibres musculaires au tendon. Dans les six muscles l'expansion tendineuse est restée adhérente au globe. Quant au nerf optique, il mesure exactement sur la pièce trois centimètres de long; c'est dire qu'il a dû se rompre au niveau du trou optique. Nous savons, en effet, que son trajet orbitaire a une longueur moyenne de vingt-neuf millimètres. Les suites de cet arrachement furent des plus simples, malgré les chances d'infection de pareille opération. L'hémorragie ne fut pas

Digitized by Google

très abondante, grâce à la torsion qu'avaient dû subir les vaisseaux pendant les tentatives de traction opérées par le malade qui, après un premier pansement, fut, sitôt l'accident, envoyé à l'hôpital de Rambouillet, où il reçut les meilleurs soins. La cavité orbitaire est très régulière, la conjonctive étant restée intacte. D'ailleurs, dans les cas semblables qui ont été rapportés, les suites ont toujours été des plus favorables.

On pourrait de pareil fait tirer pas mal de déductions sur la force de résistance de la coque oculaire, des muscles moteurs et de leurs tendons. Je ne veux retenir que les enseignements fournis par le nerf optique.

Il s'est rompu non point près du globe, mais à trois centimètres en arrière, près du trou optique. Il a pu être arraché en opérant des tractions sur le globe, en même temps que six muscles dont il n'est pas facile de calculer la force de résistance, tandis que des expérimentateurs n'ont pas pu sur le cadavre parvenir à rompre ce même nerf en se servant d'instruments spéciaux et en tirant de toute force directement sur lui. Il y a dans l'arrachement de l'œil avec les doigts un fait qui s'accommode mal avec les assertions des expérimentateurs et qui me rendrait fort circonspect si jamais je venais à essayer de l'élongation du nerf optique comme moyen thérapeutique.

Toutefois, ce nerf arraché à trois centimètres en arrière de son entrée dans l'œil, et cela sans complication aucune du côté des centres nerveux, prouve que nous pouvons sans crainte dans certains cas d'énucléation tirer fortement le globe en avant pour sectionner le nerf le plus en arrière possible.

M. Gorecki. — Lorsqu'on pratique l'élongation d'un nerf, on tire progressivement, sans secousse, et de cette façon le nerf présente une résistance considérable.

Dans l'acte de l'aliéné dont nous a parlé M. Despagnet, il y eu traction brusque, au moment de la rupture des muscles, il y a eu ce qu'on nomme en mécanique un choc. Or les effets d'un choc ne peuvent être comparés à ceux d'une force agissant progressivement ou d'une façon continue. Si le choc est instantané, c'est-à-dire si les forces élastiques sont nulles ou n'ont pas le temps d'entrer en jeu, la rupture a lieu quelque faible que soit la puissance. De plus les points de rupture ne sont pas les mêmes si l'on agit d'une façon continue ou par le mécanisme du choc (exemple : une balle de revolver fait un trou rond dans une vitre, tandis qu'une pression faite au même point la ferait éclater). Il en résulte que l'on ne peut assimiler complètement les effets de l'élongation à ceux de l'arrachement brusque.

Digitized by Google

Elections du Bureau pour 1893.

Présidence : 18 votants. Obtiennent : MM. Gorecki 10 voix, de Wecker 4, Javal 1, Meyer 1, 1 bulletin blanc. M. Gorecki est proclamé président.

Vice-présidence : 1er tour, 18 votants. Obtiennent : MM. Meyer 7 voix, Gillet de Grandmont 4, Javal 2, Masselon 2, Belliard 1, Valude 1, de Wecker 1. Il y a ballottage.

2e tour, 18 votants. Obtiennent : MM. Meyer 13 voix, Gillet de Grandmont 2, Javal 1, Masselon 1, de Wecker 1. M. Meyer est proclamé vice-président.

Secrétaires annuels, 15 votants. Obtiennent : MM. Vignes 10 voix, Belliard 8, Debière 2, Masselon 2, Javal 1, Jocqs 1, Valude 1, de Wecker 1, Wuillomenet 1, 1 bulletin blanc. MM. Vignes et Belliard sont proclamés secrétaires annuels.

Par acclamation on maintient MM. Duboys de Lavigerie et Hubert dans les fonctions de trésorier et d'archiviste.

La séance est levée.

Digitized by Google

Digitized by Google

Digitized by Google

Digitized by Google

BIBLIOGRAPHIE

ET REVUE DES JOURNAUX

De l'hémianopsie, par le Dr LAPERSONNE. — Cet éminent confrère présente à la Société de médecine du Nord trois observations se rapportant à ce sujet. Il signale la confusion qui peut résulter de l'emploi indifférent des termes hémiopie et hémianopsie. Il rejette hémiopie, qui n'indique pas la maladie, et préfère le mot hémianopsie, en réservant ce nom aux seuls cas où cette hémianopsie est due à une lésion siégeant au delà du chiasma. C'est, en effet, dans les cas où la lésion siège en arrière du chiasma que l'hémianopsie est la plus nette.

Les trois malades observés n'avaient aucune lésion du fond de l'œil. L'acuité visuelle était bonne (1/2 pour l'un, 2/3 pour les deux autres), et ils voyaient, non pas la moitié des objets, mais presque tout, et cela, grâce à un artifice d'attitude. Il y a alors scotome positif ou absolu. Il n'en est plus de même dans le scotome négatif ou relatif, où les parties correspondantes du champ visuel manquent et forment taches noires. Cette différence est d'ailleurs utilisable lorsqu'on veut reconnaître l'origine centrale ou l'origine périphérique du mal.

Dans aucun des trois cas observés, M. de Lapersonne n'a rencontré le signe de la réaction hémianopsique pupillaire. Ce qui vient à l'encontre de cette hypothèse qu'une partie de la bandelette optique allait au moteur oculaire commun pour produire cette réaction. Il préfère le périmètre au campimètre dans l'étude de l'hemianopsie. Il montre que, modifié suivant ses indications, le périmètre remplit toutes les conditions pour obtenir une projection rigoureusement exacte.

Sauf un seul, qui avait eu de l'hémiplégie transitoire, les malades observés par M. de Lapersonne n'avaient présenté que peu de symptômes en dehors de l'hémianopsie.

(*Bulletin médical du Nord.*)

Hallucinations persistantes de la vue chez un dément provoquées et entretenues par une tumeur de la glande pituitaire non soupçonnée pendant la vie et comprimant les nerfs optiques, par CHRISTIAN (*Annales médico-psychologiques*, juillet-août 1892). — Pendant les cinq ans que M. Christian a vu le malade, jamais l'idée ne lui était venue qu'il pouvait y avoir dans le cerveau une lésion de la nature de celle qu'a révélée l'autopsie.

Digitized by Google

Aucun symptôme ne lui avait donné l'éveil. S'il est vrai que souvent, et principalement dans les derniers mois de sa vie, M. X... se soit plaint de maux de tête, c'est là un symptôme tellement banal qu'il n'y avait pas à s'y arrêter. La vue avait baissé ; le malade ne pouvait plus lire son journal, même avec des lunettes, mais ce pouvait être un simple effet de l'âge, de l'affaiblissement général. Mais l'existenee de cette tumeur comprimant les nerfs optiques, explique d'une façon très satisfaisante pourquoi M. X... a été tourmenté par des hallucinations de la vue et pourquoi ces hallucinations de la vue ont persisté sans relâche pendant des années. Habituellement, lorsqu'on observe des hallucinations de la vue chez les aliénés, ce n'est que d'une manière passagère. La persistance chez ce malade a tenu sans doute à la compression et à l'irritation permanente des nerfs de la vision. Ce serait donc un exemple très net d'hallucinations dues à une cause périphérique : cette observation est à rapprocher des nombreux faits analogues publiés par Luys, Voisin, Régis, etc. Ajoutons que ces hallucinations étaient exclusivement nocturnes.

P. Moreau de Tours (de Paris).

La skiascopie (kératoscopie), par le Dr Bitzos. Vol. in-8°, 95 p. avec 30 fig. dans le texte. — La skiascopie est un moyen de diagnostiquer d'une façon rapide les divers états de réfraction de l'œil. Découvert par le professeur Cuignet (de Lille), il a été dans ces derniers temps remis en pratique par notre éminent confrère et ami le Dr Parent, qui a donné les diverses explications du phénomène lui-même.

Se plaçant dans les conditions habituelles d'éclairage pour l'examen du fond de l'œil, et se servant d'un miroir plan tenu à 1 mètre ou 1 m. 20 du malade, on projette vers le fond de l'œil du malade la lumière d'une lampe placée à côté et un peu en arrière de lui, on voit l'aspect rouge du fond de l'œil. Si cette lumière ainsi réfléchie est dirigée de droite à gauche ou de haut en bas, la partie éclairée devient bordée par des ombres dont la direction montre immédiatement le genre de réfraction de l'œil examiné. On voit si le malade a une vue normale, s'il est myope ou hypermétrope, ou bien si les deux méridiens principaux de son œil n'ayant pas la même courbure, il a de l'astigmatisme et à quelle variété appartient celui-ci.

La skiascopie permet de choisir rapidement les verres qui conviennent le mieux au malade.

Le résultat est encore plus rapide et plus satisfaisant si on veut se servir de la règle optométrique de Parent, que l'on trouvera chez l'opticien Peuchot. Dr Galezowski.

Digitized by Google

De la dacryoadénite aiguë simple (Thèse de Lille, 1892), par le Dr Ioland. — Par la palpation, on sent, dit l'auteur, une tuméfaction limitée généralement dure, de forme ovoïde, à grand diamètre transversal, rappelant celle de la glande et en occupant exactement le siège. Cette tumeur, qui présente dans certains cas le volume d'une aveline, ne présente aucune adhérence avec le globe oculaire dont elle ne suit pas les mouvements; elle semblerait, au contraire, faire corps avec le périoste orbitaire, et elle ne permet pas l'introduction du doigt entre le globe oculaire et le bord de l'orbite, dans la moitié externe de la paupière supérieure. Le plus souvent elle est considérable et déborde même la paroi orbitaire près du bord externe, se terminant, en avant, par un bord saillant, arrondi et légèrement bombé.

Sous la paupière, on voit une injection conjonctivale intense et un *chémosis* prononcé, séreux, qui est un des symptômes les plus caractéristiques de la maladie. Il apparait dès les premiers jours et occupe l'angle externe en s'étendant depuis le cul-de-sac jusqu'au bord cornéen.

Si l'on soulève la paupière, on aperçoit une petite *tumeur* d'un volume et d'une couleur variables qui déprime le cul-de-sac conjonctival supérieur. Cette tumeur est allongée, rougeâtre et bosselée. La compression produite par la glande tuméfiée amène de la gêne et de la douleur dans les mouvements et une déviation de l'œil qui est projeté en bas et en dedans. La sécrétion des larmes peut être diminuée, mais en général il n'y a pas d'altération des fonctions de la glande, mais il existe des douleurs périorbitaires quelquefois très violentes avec des battements pouvant faire craindre la suppuration.

La *résolution* est la règle; la suppuration n'existe pas dans cette forme, et c'est là le principal caractère distinctif avec le phlegmon de la glande.

L'étiologie est encore peu connue : le froid, la chaleur excessive, et souvent fluxion dentaire (Galezowski), dysménorrhée (Caudron), etc., ont été invoqués pour expliquer l'inflammation des glandes lacrymales.

Dr Galezowski.

Introduction des cils dans la chambre antérieure, par M. Valude. — Le fait de l'introduction traumatique de cils dans la chambre antérieure n'est pas exceptionnel, mais il est encore assez rare pour que les exemples en soient rapportés avec quelque intérêt :

Ch..., tréfileur, reçoit dans l'œil gauche, le 12 avril 1890, l'extrémité d'un fil de fer qui vient le frapper avec violence. A la suite

Digitized by Google

de cet accident, l'œil reste un certain temps assez rouge et douloureux, au dire du malade, car nous ne l'avons point vu à cette époque.

Depuis lors, l'œil, après être revenu en apparence à l'état normal, offre de temps à autre des périodes d'irritation, avec douleurs plus ou moins vives. Cet état se prolonge jusqu'au 1er septembre 1891, époque à laquelle le malade se présente à notre consultation à la clinique des Quinze-Vingts.

A ce moment, nous constatons que la cornée est d'une transparence parfaite et qu'extérieurement, sauf un petit leucome au lieu de la perforation, l'œil ne diffère en rien de l'état normal, si on ne le regarde que superficiellement. En l'examinant de plus près, on observe dans la cavité de la chambre antérieure plusieurs lignes noirâtres courbes, qui représentent des cils, des cils introduits par le fait du traumatisme antérieur.

Ces cils sont au nombre de cinq ; deux entiers qui partent du limbe et vont se croiser jusqu'au milieu de la pupille, aux abords de laquelle ils adhèrent; les mouvements de l'iris en sont même quelque peu gênés; trois autres cils, coupés par le milieu, adhèrent aussi au limbe et se dirigent, en directions variées, vers le milieu de la chambre antérieure.

En résumé, le traumatisme a produit une plaie de la cornée et la détente du fil de fer a, d'un même coup, détaché et coupé plusieurs cils qu'elle a projetés dans la chambre antérieure. Ces cils, jouant le rôle de corps étrangers plus ou moins septiques, ont d'abord occasionné une réaction assez vive de l'œil ; puis, celle-ci s'est calmée et peu à peu ces corps étrangers singuliers ont contracté droit de domicile dans la chambre antérieure, où ils sont actuellement très bien tolérés.

Après une double kératotomie, les cinq cils ont été extraits assez facilement avec une pince fine. Après l'opération, la réaction a été modérée, mais la vision, altérée par les poussées irritatives antérieures, s'est maintenue au même niveau, sans s'améliorer. Seulement les périodes d'irritation cyclitique avec douleurs ont été ainsi prévenues.

Cette observation est instructive à plusieurs points de vue.

Elle montre d'abord que la chambre antérieure est susceptible de tolérer des corps étrangers et même des corps étrangers septiques comme sont les cils (réceptacles des poussières de l'extérieur). L'infection initiale produite par l'introduction des cils a été, en effet, promptement neutralisée, probablement par un processus phagocytique propre au liquide spécial qui remplit la chambre antérieure. On sait, en effet, que les suppurations profondes de l'œil, les phlegmons de l'organe, ne surviennent guère

Digitized by Google

qu'après l'extraction de la cataracte quand l'opération a permis à la chambre antérieure de se remplir d'un milieu spécial — le corps vitré mélangé de débris cristalliniens — milieu éminemment propre à servir de terrain de culture aux microbes de la suppuration.

Au contraire, l'infection suppurative de l'œil est exceptionnelle lorsque le traumatisme ne dépasse pas la chambre antérieure et le fait actuel en est une preuve suffisante.

Les cils, ces véritables garde-crotte des yeux, sont perpétuellement chargés de matières septiques et pour que leur introduction, qui représente une véritable inoculation expérimentale, ne soit pas plus nocive, il faut que le milieu intérieur de la chambre antérieure soit doué d'une force de résistance particulière à l'infection.

Notre observation démontre encore que les kystes perlés de l'iris, qui naissent, ainsi qu'on le sait, depuis les travaux de Masse (de Bordeaux), du fait d'une greffe épithéliale introduite par traumatisme, ne se produisent pas régulièrement même dans ces circonstances données puisque nos cinq cils, qui avaient certainement entraîné avec eux une quantité plus ou moins grande d'épithélium, sont restés stériles au point de vue de la production de ces kystes.

(*Le Courrier médical*, 24 déc. 1892.)

De l'antipyrine en thérapeutique oculaire, par M. le docteur Wicherkiewicz. — Cet ophtalmologiste s'est servi avec succès d'instillations d'antipyrine en solution aqueuse de 1 à 25 p. 100 dans environ 600 cas d'affections oculaires diverses, telles que la conjonctivite simple et granuleuse, la dacryocystite, l'épisclérite, la sclérite et le glaucome chronique.

Déjà une solution d'antipyrine à 2 p. 100, instillée dans l'œil, provoque au début une sensation de cuisson qui, avec des solutions plus concentrées, peut se transformer en une douleur assez vive. Toutefois, la cuisson et la douleur ne durent que quelques instants et sont bientôt remplacées par une sensation agréable due à l'action calmante et décongestionnante de l'antipyrine.

C'est surtout dans les conjonctivites simples, aiguës et chroniques, et en particulier dans celles qu'on voit si souvent survenir à la suite de l'influenza, que notre confrère a obtenu d'excellents résultats par des instillations, répétées trois fois par jour, d'une solution faible (de 3 à 5 p. 100 d'antipyrine). Sous l'influence de ce traitement, la sécrétion diminuait rapidement, et la guérison est survenue même dans les cas qui s'étaient montrés rebelles à tous les moyens employés antérieurement.

Pour le traitement de l'ophtalmie granuleuse aiguë, l'antipyrine

Digitized by Google

ne peut remplacer le nitrate d'argent, mais elle serait très utile contre la forme chronique de cette affection, dans laquelle, instillée trois fois par jour en solution à 25 p. 100, elle diminuerait considérablement la sécrétion, ainsi que la tuméfaction de la conjonctive.

Des injections d'une solution d'antipyrine à 25 p. 100 dans le sac lacrymal (après lavage de ce sac avec de l'eau boriquée), répétées une ou deux fois par jour, exerceraient une influence très favorable dans les cas de dacryocystite.

Dans l'épisclérite et la sclérite, les instillations d'antipyrine calmeraient la douleur, diminueraient la tuméfaction épisclérale et contribueraient à l'éclaircissement des opacités cornéennes.

M. Wicherkiewicz a obtenu dans le glaucome chronique une sédation considérable des douleurs et une diminution de la dureté du globe, en versant dans le canal nasal correspondant à l'œil lésé, deux fois par jour, quelques gouttes d'une solution d'antipyrine à 25 p. 100, pendant que le malade tenait la tête fortement renversée en arrière.

Enfin, notre confrère a trouvé que l'effet de l'antipyrine était nul dans les cas de conjonctivite phlycténulaire, de kératite scrofuleuse et de blépharite. (*La Semaine médicale*, 1892.)

Rapports du tabes et de la paralysie générale. — M. Raymond communique l'observation clinique et les détails histologiques concernant un malade atteint de tabes depuis trois ans et devenu paralytique général un an après le début de l'ataxie. Il résulte de cette communication, que les lésions du tabes sont, dans le cas particulier, parfaitement symétriques, et répondent aux descriptions classiques des lésions histologiques de l'ataxie, y compris les lésions bulbaires.

Quant aux lésions de l'encéphale, elles sont absolument typiques et présentent cette particularité que les cellules nerveuses sont à peine malades, alors que les vaisseaux, la névroglie, les fibres à myéline de l'écorce sont très atteintes. (*Courrier médical.*)

Syringomyélie et troubles de la vue, par M. Goldschmied. — L'auteur a montré un cas de syringomyélie à la Société impériale-royale de médecine de Vienne. Une femme de 58 ans atteinte, depuis dix-huit mois, par de la faiblesse et de l'amaigrissement du membre supérieur droit. De temps en temps survenaient aux doigts de la main gauche des vésicules qui s'ouvraient bientôt en laissant écouler un liquide jaunâtre. Voici quels sont les symptômes principaux de la maladie :

La fente oculo-palpébrale est notablement plus étroite à droite

Digitized by Google

qu'à gauche; la pupille droite est plus petite que la gauche; le réflexe conjonctival est diminué des deux côtés; il existe du larmoiement à droite. On constate une atrophie marquée des muscles de l'épaule, du bras, de l'avant-bras et de la main à droite; les inter-osseux gauches sont un peu atrophiés; les mouvements sont limités dans le membre droit. Il existe des contractions fibrillaires dans le grand pectoral et le triceps droit. L'excitabilité électrique des nerfs médian et cubital est très réduite. La sensibilité à la température et à la douleur est très altérée; le toucher est bien conservé.

Certains symptômes se sont récemment modifiés et ont paru s'améliorer. Ainsi les articulations ont repris leur mobilité; les doigts, qui étaient en griffe, peuvent maintenant s'étendre. L'analgésie et la thermohypoesthésie sont moins marquées qu'elles ne l'ont été.

(*Le Bulletin médical*, 4 janvier 1893.)

Choroïdite due à une lésion dentaire. — Bien que l'on connaisse depuis longtemps la relation de cause à effet qui peut exister entre une lésion des dents et des accidents du côté de l'œil, les observations qui démontrent cette relation sont assez rares pour qu'il nous ait paru intéressant de signaler le fait suivant relaté par M. G. Sous dans le *Journal de médecine de Bordeaux*.

Un jeune fille de vingt ans, de bonne santé, vint consulter M. Sous en lui disant que la vision de son œil droit avait sensiblement diminué. L'examen de l'acuité visuelle montra qu'elle est réduite à un dixième. En même temps on trouve une kératite ponctuée et un commencement de choroïdite. En recherchant la cause des accidents, M. Sous crut l'avoir trouvée dans la présence de la première molaire droite qui venait d'être plombée et qui était douloureuse ; en outre, en pressant sur cette dent, on déterminait des douleurs dans l'œil qui devenait aussitôt larmoyant. Dans ces conditions, dit M. Sous, je conseillai, la malade ne voulant pas se faire arracher la dent, d'enlever le plombage.

Trois jours après cette opération l'acuité remonte à un demi, la kératite ponctuée disparaît, la lésion choroïdienne est à peine appréciable et la malade était guérie dans la huitaine.

Se croyant quitte de toute complication ultérieure, le malade fait renouveler le plombage et, deux jours après, il y a une rechute; l'acuité visuelle est réduite à un sixième. Cette fois la malade se décide à faire pratiquer définitivement le déplombage de sa dent, et depuis elle est restée radicalement guérie.

Dans ce cas, on ne peut admettre une simple coïncidence, puisque les troubles oculaires se présentent deux fois, et d'une manière

Digitized by Google

régulière, après chaque plombage de la dent et disparaissent rapidement et comme par enchantement aussitôt que la dent est débarrassée de son contenu.

Pour interpréter de pareils accidents, on doit admettre qu'il s'agit d'une irritation du nerf dentaire, branche de la cinquième paire, qui retentit par action réflexe sur le nerf ophtalmique.

Le fait de M. Sous n'est d'ailleurs pas isolé.

Kyste séreux congénital de l'orbite, anophtalmie et microphtalmie[1], par M. le Dr FROMAGET. — Les parents de l'enfant qui fut présentée à M. le professeur Badal sont vivants et n'ont aucune malformation. Ils ont eu un autre enfant actuellement âgé de trois ans.

La deuxième grossesse de la mère s'est terminée par la naissance de la fillette qui va faire l'objet de cette observation.

Pendant sa gestation, elle fut souffrante et tout à fait au début, vers la fin du premier mois, elle fut, nous a-t-elle affirmé à plusieurs reprises, vivement impressionnée par la chute d'un enfant voisin qui, à la suite d'une contusion de la région orbitaire, eut une ecchymose énorme des paupières.

L'accouchement eut lieu à terme et fut absolument normal.

Dès la naissance de l'enfant, les parents s'aperçurent de l'existence à la paupière inférieure, d'une tumeur noirâtre qu'ils attribuèrent à un traumatisme survenu dans le cours de l'accouchement. Mais, inquiets, ils mandèrent le médecin dès le lendemain et celui-ci constata de la microphtalmie à gauche et la présence d'une tumeur de l'orbite droit.

Pendant une quinzaine de jours, l'enfant eut une légère conjonctivite qui céda à un traitement approprié. L'enfant ne présente aucune malformation.

Elle est très robuste et actuellement âgée de huit mois.

La tumeur, qui, au début, était grosse comme l'extrémité du petit doigt, a augmenté considérablement et acquis le volume d'une grosse noix.

Elle repousse en avant la paupière inférieure, qui présente une coloration violacée, due aux dilatations vasculaires de la peau. Les paupières sont fermées, l'inférieure recouvrant en grande partie la supérieure, et présentant un ectropion presque complet.

La tumeur occupe toute l'étendue comprise entre la commissure externe et l'angle interne de l'œil.

1. La malade a été présentée à la Société d'anatomie et de physiologie le 20 juin 1892.

Mémoire communiqué à la Société d'ophtalmologie et de laryngologie de Bordeaux.

Digitized by Google

La peau est absolument mobile à la surface.

En entr'ouvrant les paupières, on trouve les culs-de-sac conjonctivaux effacés. La conjonctive recouvre partout la tumeur. Celle-ci remplit presque tout l'orbite. Sa coloration est *gris bleuâtre* et la paroi ressemble à une *sclérotique très amincie et distendue.* Elle est nettement fluctuante, sa paroi supérieure est un peu affaissée, très dépressive. Quand on cherche sa réductibilité, le liquide fuit vers le fond de l'orbite mais le volume de la tumeur reste le même, elle n'est donc pas réductible.

Elle envoie au fond de l'orbite un prolongement qu'il est impossible de bien délimiter. L'exploration du fond de l'orbite ne permet pas de retrouver la trace du moindre moignon oculaire.

Du côté gauche, on trouve un œil atrophié de la grosseur d'une petite noisette.

La ponction pratiquée avant l'opération, permit de retirer quatre centimètres cubes environ d'un liquide séreux analogue à celui de l'ascite.

M. le professeur Badal pratiqua, le 22 juin, l'extirpation de ce kyste séreux. Il sectionna et disséqua la conjonctive qui recouvrait la tumeur comme pour une énucléation. Cette dissection fut rendue pénible par la flaccidité et la minceur de la paroi kystique. Après avoir isolé la conjonctive en haut et en dehors, on aperçut à la partie externe et inférieure de ce kyste séreux, une seconde tumeur violacée qui, ouverte, donna issue à un centimètre cube environ d'un liquide sanguinolent.

Après avoir isolé ces deux tumeurs du tissu cellulaire, l'opération se termina par la dissection et la section d'un prolongement, sorte de pédicule, allant jusqu'au trou optique. Aucun liquide ne s'écoule par là.

L'exploration de l'orbite a démontré l'absence complète de tout moignon oculaire.

Cinq jours après, l'enfant était totalement guérie.

Une dissection attentive de ce kyste nous le montre comme formé de trois parties principales : un pédicule, une grande cavité kystique et une petite.

Le pédicule est creux, sa cavité va en se rétrécissant vers ses deux extrémités, l'intérieur est tapissé par une membrane qui présente de nombreux plis longitudinaux. Il communique par une ouverture assez étroite avec la grande cavité kystique qui présente une paroi mince, élastique, analogue au tissu sclérotical, et tapissée en dedans, par une membrane de nature différente présentant également des replis assez nombreux.

La seconde cavité kystique, toute petite, est absolument séparée

Digitized by Google

par une cloison fibreuse qui, une fois sectionnée, nous permet de constater, à l'œil nu, que la paroi externe est constituée par un tissu analogue à une cornée, tapissée en dedans par une membrane fortement pigmentée.

Enfin, au centre de la cavité se trouve un cristallin.

L'analyse chimique du liquide et l'examen histologique de la tumeur seront communiqués dans la prochaine séance.

Mais on peut déjà supposer qu'il existe un rapport étroit entre la tumeur et le globe oculaire et que ce fait vient à l'appui de l'opinion défendue par Van Duyse (1881) et à l'encontre de celle de Talko (1879), qui considère ces kystes comme n'ayant aucun rapport avec l'œil.

(*Gazette hebd. des sciences méd. de Bordeaux.*)

Note sur le trouble des facultés musicales dans l'aphasie (*amusie*), par le Dr Brazier (1). — L'aphasie, telle qu'elle fut décrite par Broca après Dax et Bouillaud et telle que nous la trouvons dans la thèse de Legroux (1875) était simplement la perte de la mémoire motrice du langage, l'oubli des mouvements musculaires coordonnés de la parole. C'était donc une aphasie purement *motrice*. Les grandes découvertes allemandes de Kussmaul (1876) et de Wernicke (1871) allaient démontrer l'existence d'aphasies *sensorielles* caractérisées par l'impuissance à se représenter *visuellement* ou *auditivement* les lettres et les mots et par la perte de leur compréhension en tant que symboles (*asymbolie*).

D'innombrables travaux ont été entrepris à la fois en Italie, à Vienne et en France, en même temps qu'en Allemagne, qui ont assis d'une façon sérieuse les bases de la localisation cérébrale de ces troubles. Nous n'avons pas à y insister ici. Qu'il nous suffise de rappeler que M. Charcot et toute l'Ecole de la Salpêtrière faisant la synthèse des travaux étrangers et apportant de nouveaux éléments très nombreux dans la question, ont imprimé au syndrôme aphasie une direction très spéciale et ont dégagé, d'une façon qu'on peut croire définitive, les points suivants :

1° La *mémoire verbale* n'est pas *une mémoire unique;* elle est un complexus, un faisceau, une résultante de plusieurs mémoires plus élémentaires : l'homme, j'entends celui qui lit habituellement, — se sert, à son insu, — pour se représenter les mots, pour *penser* son langage (opération psychique préalable à l'acte physique de la parole), de trois ordres d'images, α) l'*image visuelle*, mémoire du mot lu, vu, β) l'*image auditive*, l'image sonore, la mémoire du mot entendu, et γ) l'*image motrice*, mémoire de

1. Extrait d'un mémoire de la *Revue philosophique*, octobre 1892, p. 337. *Du trouble des facultés musicales dans l'aphasie.*

Digitized by Google

l'effort organique, des contractions musculaires coordonnées à mettre en branle pour prononcer le mot.

La perte de l'image visuelle, c'est la *cécité verbale* (Kussmaul). La perte de l'image auditive, c'est la *surdité verbale* (Kussmaul). La perte de l'image motrice, c'est l'*aphasie motrice* (Aph.-Broca, aphémie).

2° M. Charcot a démontré que nous ne nous servons pas tous de la même façon de ces trois sortes d'images verbales formées dans des régions fort diverses du cerveau gauche, 1re temporale, lobule pariétal inférieur et pli courbe, 3e frontale. Il a montré que chacun de nous a une *cote psychique*, une *formule mentale* spéciale.

Quant à l'*amusie visuelle* ou *cécité notale*, elle n'est naturellement possible et constatable que chez les sujets très habitués à la lecture musicale, et où, — comme chez le lettré — se produit à l'état normal et d'une façon physiologique une *représentation mentale optique* des symboles.

Déjerine a rapporté tout récemment un fait d'*aphasie* et d'*amusie, visuelles* toutes deux (*aph. de conductibilité*). Ce malade *parlait, écrivait, entendait*, mais *ne pouvait lire* ni même *relire* ce qu'il avait écrit. En musique, manifestations parallèles. Excellent musicien auparavant, il ne peut plus *lire* la musique, alors qu'il l'*entend*, qu'il en *apprend* de la nouvelle *à l'audition*, qu'il *joue de mémoire* des partitions complexes. *Le seul centre de la perception optique des symboles* est fonctionnellement aboli. C'est de l'*asymbolie visuelle* à la fois *verbale* et *musicale*. Un cas de Bernard est plus curieux, en ce sens que la *cécité musicale* y est plus marquée que la *cécité verbale*. Il s'agit d'une vieille dame, ancien professeur de piano qui, bien qu'*aphasique motrice*, pouvait prononcer les paroles des airs qu'elle avait retenus. Elle présentait, en outre, avec une *cécité verbale* très incomplète une *cécité notale* (musicale) absolue. Elle pouvait encore lire les *titres* des (partitions), les *paroles placées entre les portées*, bien qu'avec un peu d'hésitation, mais ne pouvait plus *du tout* comprendre les *signes musicographiques*.

Enfin, une observation personnelle nous montre plus loin que la *cécité musicale* peut apparaître à l'état isolé. M. Charcot avait déjà rapporté le cas d'un professeur distingué de l'Ecole de médecine de Paris qui présenta, comme tout premier symptôme d'une hémiplégie qui ne devait apparaître que quelques mois plus tard et être mortelle, une *alexie strictement musicale*. J'ai observé un cas analogue chez un vieux musicien d'un grand théâtre lyrique de Paris; mais le fait personnel dont je viens de parler est le suivant : Mme R..., professeur de piano, neurasthénique, 36 ans (dyspepsie,

Digitized by Google

ovaralgie, céphalalgie en casque, sans préjudice de *migraines franches* survenant à intervalles irréguliers), de famille goutteuse, sans tare psychique sérieuse; très surmenée, l'hiver surtout, par les leçons et les soirées. Education musicale très complète et très précoce; lecture musicale incessante, aussi aisée et plus habituelle que la lecture ordinaire. *Auditive forte*, comme tous les musiciens (je ne parle qu'au point de vue de son art), elle est aussi, musicalement, une *visuelle*, en ce sens que, jouant beaucoup par cœur, elle peut *lire mentalement* après 3 ou 4 lectures réelles. Chez elle, la *mémoire motrice* (mémoire *des doigts*), les *images auditives* (mémoire musicale proprement dite), et les *images visuelles* (lecture mentale), se superposent, s'entr'aident et toutes sont nécessaires à l'intégrité de son jeu. Un soir, après une *migraine franche*, non encore dissipée complètement, jouant dans le monde, elle fut obligée de s'arrêter brusquement, sentant qu'elle avait perdu la mémoire et en proie à un trouble difficile à préciser. Elle voulut recourir à la partition, et ce fut bien pire alors, car elle constata qu'il lui était absolument impossible de *lire* une ligne, une note, bien qu'elle *vît* les signes.

En résumé, la *musique*, tout comme le *langage*, — comme la *numération*, s'exprimant par des *symboles* qui ont un *son* déterminé et une *forme* optique, graphique, — peut donner lieu à des *surdités*, à des *cécités* d'ordre central, psychique. Si ces troubles nous apparaissent généralement comme liés à des troubles *verbaux*, c'est qu'ils sont constatés d'ordinaire à propos de ces derniers; mais ils peuvent se montrer à l'*état d'isolement*, nous croyons l'avoir prouvé. Et sans rien préjuger sur la question de savoir si des groupes corticaux spéciaux sont dévolus à chaque symbolisation spéciale (hypothèse bien peu vraisemblable) ou si les mêmes éléments peuvent vibrer tour à tour sous des excitations différentes, il n'en est pas moins vrai que l'étude des cas précédents touche aux problèmes les plus délicats de la psychologie physiologique et au fonctionnement de la cellule nerveuse.

(*Journal de médecine de Paris* du Dr Lutaud.)

Digitized by Google

INDEX BIBLIOGRAPHIQUE

GUINON et SOUQUES. — Association du tabes avec le diabète sucré (*Arch. de neurol.*, 68).

BOCK (P.). — Un cas d'œdème cérébral et d'œdème de la rétine consécutifs à la disparition d'une affection cutanée (*La Clinique*, 1892, n° 27).

CHARCOT (J.-M.) et DUTIL. — Sur un cas de paralysie générale à début très précoce (*Arch. de neurol.*, 68).

LONDE (Albert), directeur du service photographique à l'hospice de la Salpêtrière. — *La photographie médicale.* Application aux sciences médicales et physiologiques. Un beau volume grand in-8°, avec 80 figures et 19 planches; 1893.

WIDMAK. — Einige weitere Beobachtungen von augensymptomen bei peripheren Trigeminusaffectionen (*Nordisk-Ophthalmologist Tidsskrift.* — T. IV, Fasc. 2).

HIRSCHBERG. — Ueber Erblindung nach Blutverlust (*Centralblat f. pr. Augenheilr.* — Sept 1892).

SOUNIE-MORET. — La recherche toxicologique de la cocaïne (Thèse de doctorat de Paris, 1892).

TERSON. — Les glandes acineuses de la conjonctive et les glandes lacrymales (Thèse de Paris 1892).

COCKS. — Des blessures de l'œil (*The New York med. Record*, 1892, p. 555).

STORY. — Du décollement de la rétine (*The Dublin. Journ. of med. science*, novembre 1892).

SCHLEVINGER. — Paralysie de l'oculo-moteur après un zona (*Berlin. klin. Wochenschr.*, 1892).

GIFFORT, OMANA. — Further experiments on the lymph-streams and lymph-channels of the eye (*Archives of ophthalmology*, vol. XXI, n° 2, 1892).

ZACHER. — Sur un cas de migraine ophtalmique avec troubles mentaux épileptoïdes transitoires (Ueber einen Fall von Migraine (*Deuts. med. Wochens.*, n° 28.)

THEOBALD. — The removal of foreign bodies from the vitreous with the electro-magnet (*New York med. Journ.*, vol. LVI, n° 25).

PFLUEGER. — Tori u. Doppelfocus-Glæser, avec 21 figures (*Klinische Monatsblætter f. Augenheilkunde*, publiée par Zehender à München janvier 1893).

BOLTZ. — Un cas d'acromégalie avec hémianopsie bitemporale (Ein Fall von Akromegalie... *Deutsche med. Woch.*, n° 27).

Digitized by Google

XIe CONGRÈS INTERNATIONAL DE MÉDECINE

A ROME

du 24 septembre au 1er octobre 1893

Président général,
Professeur G. BACCELLI (Rome).

Secrétaire général,
Professeur E. MARAGLIANO (Gênes).

Trésorier,
Professeur L. PAGLIANI (Rome).

RÈGLEMENT GÉNÉRAL

Art. 1er. — Le XIe Congrès international de médecine sera inauguré à Rome le 24 septembre 1893, et finira le 1er octobre.

Art. 2. — Peuvent prendre part aux travaux du Congrès tous les médecins qui se seront fait inscrire. Ils recevront une carte personnelle.

Art. 3. — Les personnes non médecins s'intéressant par leurs études spéciales aux travaux du Congrès peuvent être inscrites et auront les mêmes droits et devoirs que les docteurs en médecine, y compris le droit de faire des communications et de prendre part aux discussions.

Art. 4. — Le prix d'inscription, pour les membres du Congrès, est fixé à *vingt-cinq francs*. Chaque membre recevra un exemplaire du *Compte rendu des travaux du congrès*, aussitôt publié[1].

Art. 5. — Le Congrès a un but exclusivement scientifique.

Art. 6. — Les travaux du Congrès seront partagés entre 18 sections : chaque membre est prié de vouloir bien déclarer, au moment de son inscription, la section dont il désire faire partie.

Art. 7. — Le comité provisoire invitera le Congrès, dans la séance d'inauguration, à nommer le *bureau définitif*, composé de :

Un président,

Trois vice-présidents,

Un nombre indéterminé de présidents honoraires et de secrétaires.

Chaque section, au moment d'organiser ses séances, doit élire son président et un certain nombre de présidents honoraires, qui dirigeront tour à tour les séances.

1. Les mandats-poste ou les chèques, pour le payement de l'inscription au congrès, doivent être adressés au trésorier, M. le professeur PAGLIANI, Ministère de l'Intérieur, Rome.

Digitized by Google

Une partie des secrétaires sera choisie parmi les membres étrangers, pour rédiger les procès-verbaux des communications et des discussions dans les différentes langues.

Art. 8. — Les réunions du Congrès auront lieu tous les jours, soit pour les séances générales, soit pour les séances des sections.

L'heure, le nombre des séances générales et l'ordre du jour de ces séances seront fixés par la présidence du Congrès.

Art. 9. — Les séances générales sont destinées :

a) A la discussion des travaux et des intérêts généraux du Congrès.

b) Aux conférences et aux questions qui peuvent intéresser tous les membres.

Art. 10. — Les conférences dans les séances générales et dans quelques séances extraordinaires seront faites par des membres choisis par le comité provisoire.

Art. 11. — Les communications à inscrire doivent être annoncées au plus tard jusqu'au 30 juin 1893.

Chaque membre du Congrès qui se fait inscrire pour une communication doit en envoyer un résumé très court et les conclusions, qui seront imprimés et distribués aux membres du Congrès. — Ce résumé doit être remis au comité provisoire avant le 30 juillet 1893.

Les communications qui seront annoncées plus tard que le 30 juillet, ou bien présentées pendant le Congrès, ne pourront être mises à l'ordre du jour que s'il reste du temps après les communications déjà inscrites.

Les ordres du jour pour les séances des différentes sections du Congrès seront fixés par le président de chaque section.

Art. 12. — L'heure des séances des sections sera fixée par le président de chaque section, en évitant la coïncidence avec l'heure des séances générales.

Il peut y avoir des séances de deux ou plusieurs sections réunies, moyennant l'entente des différents présidents.

Aucune question scientifique ne doit donner lieu à un vote.

Art. 13. — Le temps accordé à chaque communication est de *quinze minutes*.

Les orateurs qui prendront part à la discussion pourront parler une seule fois, et pendant *cinq minutes*.

L'auteur de la communication pourra parler pendant *dix minutes*, lorsque la discussion sera finie, pour répondre aux différentes objections.

Les présidents ont le droit, étant donnés l'importance particulière de quelques arguments et l'avis favorable de la section du

Digitized by Google

Congrès, d'accorder exceptionnellement un temps déterminé plus long à l'auteur d'une communication.

Art. 14. — Le texte de toutes les conférences et communications faites dans les séances générales, ou bien dans les sections, devra être remis aux secrétaires avant que la séance soit finie. Un comité spécial de rédaction nommé par le président décidera si ces travaux peuvent être publiés *in extenso* ou en résumé dans le compte rendu du Congrès.

Les membres qui prendront part aux discussions sont priés de remettre dans la même journée aux secrétaires un résumé manuscrit de leurs observations.

Dans toutes les séances, les langues officielles seront : l'italien, le français, l'allemand et l'anglais.

Les statuts, les programmes et les ordres du jour seront publiés dans ces quatre langues.

Dans les séances il sera néanmoins permis de parler pendant un temps très court dans une autre langue, si quelqu'un des membres présents veut bien se charger de faire la traduction dans une des langues officielles.

Art. 16. — Le président dirige les discussions selon les règles parlementaires généralement connues.

Art. 17. — Les personnes qui ne sont pas docteurs en médecine ni *ès sciences*, mais qui s'intéressent aux travaux de quelqu'une des sections du Congrès, peuvent être admises dans la section même après décision du président. Ces membres seront munis d'une carte spéciale, après avoir payé la même somme que les congressistes, pour avoir le même droit à un exemplaire du compte rendu ; mais ils ne pourront pas prendre la parole, ni dans les séances générales ni dans les sections autres que celle où ils sont inscrits.

Art. 18. — Les étudiants en médecine pourront être invités ou autorisés, par le président, à assister aux séances ; mais simplement en qualité d'auditeurs. Ils seront munis d'une carte spéciale, qu'ils pourront obtenir gratuitement.

N. B. — La 12e section est consacrée à l'Ophtalmologie. Elle a pour secrétaire-adjoint M. le docteur Parisotti, via Arenula, 97, à Rome, qui est à la disposition de tous ceux qui lui demanderont des renseignements.

Le Gérant : Félix Alcan.

4588. — L.-Imprimeries réunies, B, rue Mignon, 2. — May et Motteroz, direct.

Digitized by Google

KÉRATITE NEURO-PARALYTIQUE[1]

PAR

Le professeur PANAS

Nous venons d'examiner ensemble une malade de la salle Sainte-Agnès qui est atteinte d'une kératite particulière d'aspect et d'origine. La lésion de la cornée est superficielle : il y a une sorte d'exfoliation épithéliale générale, offrant comme le résultat d'une grosse bulle crevée; la conjonctive est très rouge, sans chémosis marqué, sans sécrétion abondante, sans larmoiement continu. La malade, très gênée pour la vision, ne souffre pour ainsi dire pas et n'a point de photophobie : on est vraiment étonné tout d'abord de voir si peu de signes subjectifs pour tant de dégâts apparents. Il se passe là un processus « à froid » qui fait immédiatement songer à une lésion spéciale du terrain infecté, dont les nerfs auraient perdu leur réceptivité sensorielle normale. On doit penser dans un cas semblable à une kératite neuro-paralytique, surtout quand on a constaté l'anesthésie complète de la cornée, et la première des choses à faire est d'examiner à fond l'état fonctionnel de la cinquième paire.

Il y a tout intérêt ici à savoir comparativement jusqu'à quel degré sont lésées et la branche ophtalmique et les autres branches du trijumeau. Constatez donc avec soin la sensibilité ou l'insensibilité au toucher, au chaud, au froid, des régions cutanées périorbitaires innervées par le nasal, le frontal, le lacrymal, l'auriculo-temporal : étudiez aussi la sensibilité de la joue, puis passez à l'examen des organes des sens. Vous savez que l'odorat, qui s'exerce par le nerf olfactif seul, pourrait cependant être compromis par une lésion des filets nasaux du trijumeau qui jouent un rôle préparatoire. Notez

1. Leçon recueillie par M. le Dr A. Terson, et publiée dans la *Revue générale de clinique et de thérapeutique* de Huchard.

Digitized by Google

aussi comment l'audition s'exerce, en vous rappelant que le muscle du marteau a comme innervation des rapports avec le trijumeau. Il faut, en résumé, vérifier l'état de toutes les branches du trijumeau, surtout les sensitives, car dans des cas semblables il est extrêmement rare que la branche motrice soit prise.

Je vous ai décrit en commençant l'aspect de l'œil de la malade. L'évolution du mal a été relativement lente; dès le mois de juillet ont apparu des névralgies faciales du côté lésé, névralgies que n'a rien n'a pu amender et qui ont continué, pendant le séjour de cette femme à l'hôpital Saint-Antoine, jusqu'à ces derniers jours. C'est en s'éveillant un matin, il y a une quinzaine à peu près, qu'elle s'aperçut que l'œil avait rougi et que la vision avait beaucoup baissé. En même temps, la sensibilité tactile avait disparu de tout le côté gauche de la face, et l'ouïe était diminuée, toujours du même côté. Depuis ce moment cet état ne s'est guère modifié : la vision est restée très défectueuse; l'insensibilité est actuellement complète à tous les points de vue et se limite exactement à la moitié gauche de la face; elle est plus prononcée dans le territoire de l'ophtalmique et du maxillaire supérieur que dans celui du maxillaire inférieur; elle s'étend à toute la partie gauche de la langue, du voile du palais et de la muqueuse nasale; la notion des odeurs et les sensations gustatives sont également perdues à ce niveau. L'oreille gauche ne perçoit la montre qu'au contact.

Nous avons eu dans le service, pendant le mois qui vient de s'écouler, plusieurs cas de kératite neuro-paralytique, accompagnée d'iritis et d'hypopyon abondant. Un des sujets auxquels je fais allusion était un garde-chasse qui entra à l'Hôtel-Dieu et fut reçu pour une kératite ulcéreuse avec hypopyon. Il existait tout autour de la cornée une sorte de petite bandelette excavée et grisâtre, mais toute la face antérieure de cette cornée était rugueuse, trouble, d'un aspect comme bouilli. On voyait un hypopyon assez abondant dans la chambre antérieure et une pupille très adhérente au cristallin.

Digitized by Google

Le malade racontait que tout cela était survenu en même temps qu'un érésipèle. En y regardant de plus près, nous découvrîmes une anesthésie complète de la cornée, et presque complète au niveau de la conjonctive, sans anesthésie cutanée; de plus, de très fines cicatrices, localisées au fond dans la partie correspondant à l'œil lésé, nous firent affirmer qu'il s'agissait là des restes d'un zona fruste qui avait échappé au médecin qui avait soigné le malade au dehors, et dont les lésions irido-cornéennes étaient le dernier vestige. L'hypopyon, ponctionné, ne se reproduisit pas; il ne donna aucune culture par inoculation sur divers milieux, comme cela se voit souvent dans les cas d'hypopyon ensemencé; le malade a longtemps continué à souffrir de névralgies faciales, et peu à peu l'œil, bien que la cornée parût éclaircie et que la conjonctive devînt beaucoup moins rouge, diminua de consistance et je ne doute pas qu'il ne finisse par s'atrophier, à la suite des progrès d'une lente irido-cyclite. Voilà donc un cas où il a fallu remonter toute la série des phénomènes spéciaux qui attiraient l'attention et, en réalité, donnaient le change, pour arriver à la notion étiologique définitive.

Dans un autre cas de zona qui a atteint un étudiant en médecine, vous avez pu voir une lésion cornéenne insignifiante, et évoluant avec une sensibilité kératique à peine diminuée, se compliquer d'une iritis des plus violentes.

On reste assez souvent perplexe au sujet de la cause de ces divers accidents; certains des patients sont des névropathes, souvent névrosés héréditaires; d'autres fois, on ne trouve rien. Le garde-chasse dont je vous parlais a éprouvé, plusieurs jours avant le début de son mal, une émotion extrêmement violente; mais nous ne pouvons pas affirmer qu'il y ait entre les deux faits une relation certaine.

Vous n'ignorez pas que la théorie infectieuse pour expliquer le développement du zona a fait beaucoup de chemin dans ces derniers temps, soutenue par Gauthier, Kaposi et d'autres; il s'agirait d'une névrite infectieuse, se développant sur un terrain névropathique spécial; les autopsies sont du reste là pour montrer combien sont fréquentes la lésion et

Digitized by Google

la destruction des filets nerveux allant jusqu'à de graves désordres du côté du ganglion ophtalmique et du ganglion de Gasser; la pathogénie nous échappe en grande partie, et pour l'étiologie immédiate, en dehors des zonas traumatiques, tels qu'on les voit dans certaines fractures du coude, localisés par exemple au territoire du cubital, en dehors de certaines lésions cérébro-spinales ou de certaines affections chroniques où les névrites périphériques abondent, telles que le diabète, on peut dire que nous ne savons pas grand'chose.

Il nous faut cependant parler, à propos de ces lésions dues à des affections du trijumeau, et qui compliquent si souvent le zona ophtalmique, de la théorie des troubles trophiques. Magendie, par ses expériences de section du trijumeau, provoquait des altérations cornéennes et des panophtalmies rapides, qu'il attribuait à la perte des fonctions nutritives normales assurées par le trijumeau. Claude Bernard refit, du reste, ces expériences, ainsi que beaucoup d'autres physiologistes; il faut reconnaître que quelquefois les expériences portent à faux et qu'on attend souvent une kératite nécrosique qui ne surgit pas, après section du trijumeau, ou qu'on voit des altérations cornéennes survenir avec conservation de la sensibilité; mais il faut expliquer ces derniers cas par des sections incomplètes, comme nous le verrons plus loin; on avait même pensé à ce sujet à un faisceau trophique situé latéralement dans le tronc nerveux, et relativement moins accessible à la section. Ces opérations sont difficiles; nous avons souvent au laboratoire employé la pratique de M. Laborde, derrière l'oreille du lapin, et il n'est pas très rare d'ouvrir le sinus et d'avoir une mort rapide. L'aspect du côté sectionné change tout de suite, la conjonctive est en hyperémie, et l'œil en exophtalmie; l'iris ne réagit plus; et c'est deux ou trois jours après que les accidents d'exfoliation cornéenne, l'hypopyon et la fonte progressive se déclarent.

Les plus grandes contradictions à la théorie des troubles trophiques sont venus de Snellen, qui a attribué toutes les altérations à la perte de la sensibilité et à l'action de l'air et des poussières infectantes qui exerçaient alors sans contrôle.

Digitized by Google

leur action destructive, comme cela arrive dans les kératites par dessèchement; il montra du reste qu'en suturant les paupières de l'animal après la section du nerf, on conservait souvent l'œil; cette théorie, qui pensait ruiner la kératite neuro-paralytique, est celle qu'ont reprise Gudden et Senftleben. Von Hippel admet que l'évaporation et la dessiccation sont les grands facteurs de la kératite en question, que le séjour dans une atmosphère humide préviendrait. Schiff pense que la paralysie exerce une action vraiment dénutritive, puisque la sensibilité peut être conservée par des sections incomplètes, alors que la kératite nécrosique se produit par suite d'une infection microbienne, sur un terrain qui a perdu sa résistance et dans des conditions mécaniques très favorables.

Que la kératite soit le résultat d'infection microbienne, il n'en faut point douter; mais ce n'est pas pour nous faire rejeter l'action trophique perdue du trijumeau qui lui permet d'évoluer; il y a des cas où l'on voit des lésions cornéennes insignifiantes et des altérations oculaires débutant par un hypopyon résultant d'une iritis purulente; dans ces cas-là, il est pour moi indubitable qu'il faut chercher autre chose que les influences extérieures sur la cornée.

Ce qui est acquis, c'est que la lésion du trijumeau prépare le terrain de l'infection d'une manière toute particulière, et que les causes locales occasionnelles ont une importance qu'il faut noter sans l'exagérer. Dans les cas de zona ophtalmique, les lésions sont certainement souvent d'origine autant interne qu'externe, et quand il s'agit de sections expérimentales, on peut dire que la section met la cornée dans un état parfait de réceptivité, et alors le microbe banal trouve à jouer son rôle dans une place qui ne demande qu'à se rendre; il suit de là qu'on doit protéger l'œil contre toute influence extérieure et faire une asepsie rigoureuse — cela découle directement de la physiologie expérimentale, — et en somme, bien qu'elle ne soit vraie qu'en partie, nous devons faire comme si la théorie de Snellen était la seule, et nous méfier avant tout des agents extérieurs nocifs pour la cornée.

Digitized by Google

Mais revenons à la malade qui fait le sujet de notre entretien, pour voir si nous découvrons la raison de ses accidents oculaires, qui, ici, n'ont point été accompagnés de zona. L'hérédité nerveuse est certaine; un père ramolli, une mère hémiplégique, des parents aliénés; la cause première, pour laquelle il faut faire l'examen complet des fonctions du cerveau et de la moelle, paraît être de nature syphilitique. Cette femme a fait, il y a deux ans, un séjour à l'hôpital Saint-Louis pour une ulcération de la jambe qui paraît avoir été le résultat d'une gomme, mais il est extrêmement difficile de trouver le début des accidents primitifs. A part ses troubles du côté de la 5e paire, elle ne présente rien d'anormal; rien ne prouve que l'olfactif et l'auditif soient pris; les lésions observées peuvent ressortir de l'affection du trijumeau; il n'y a rien du côté des autres paires craniennes, et en particulier du côté des nerfs moteurs de l'œil; la malade avale bien et n'a pas de troubles laryngées. Il y a donc lésion certaine de la 5e paire, et très douteuse de la 1re et de la 8e paires, avec kératite neuroparalytique typique.

J'ai trouvé ces jours-ci dans les *Archives* de Knapp un fait de M. de Schweinitz qui se rapproche beaucoup du fait que nous avons en observation et qui fournit l'examen d'une pièce intéressante. Il s'agit d'un homme de 58 ans, qui avait eu comme antécédents un bubon avec alopécie à 28 ans, puis trois ans plus tard une iritis avec douleurs déclarées rhumatoïdes, et à 48 ans une hémiplégie gauche, qui s'accompagna plus tard de paralysie du facial et du trijumeau; anesthésie de la face, contracture résultant de l'ancienne paralysie faciale, dureté de l'oreille, enfin kératite nécrosique, pour laquelle on finit par faire l'énucléation. L'examen anatomique de l'œil démontra, avec toutes les lésions d'une iridocyclite avec kératite purulente un segment postérieur normal, ayant des nerfs ciliaires sans lésion notable; il s'agissait avant tout ici d'une affection nucléaire, d'une maladie du centre trophique.

Il me semble que voilà un cas qui touche exactement à la symptomatologie et à l'étiologie du nôtre, et c'est pour cela

Digitized by Google

que j'ai tenu à vous le citer, tout en vous montrant le vague et la réserve qui accompagnent l'interprétation définitive des choses.

Quoi qu'il en soit, nous sommes au moins bien fixés sur ce qu'il faut faire comme traitement. Il faut pratiquer une occlusion systématique des paupières, avec pansement sec permanent et onctions répétées de l'œil à la vaseline iodoformée, et cela avant tout; il y aura lieu ensuite de rechercher la cause première de tout le mal; cherchez du côté du système nerveux, la prédisposition névropathique, la névrose, la maladie confirmée de l'axe cérébro-spinal; cherchez du côté d'une lésion médullaire possible, tabétique ou autre; voyez si l'appareil digestif fonctionne bien et n'est pas le siège d'une intoxication lente; examinez les urines; enfin, dans les antécédents, notez avec soin la possibilité d'une diathèse héréditaire ou acquise. Nous allons soigner notre malade déjà traitée à Saint-Louis comme syphilitique, et nous lui ferons régulièrement des injections intra-musculaires d'huile stérilisée contenant du biiodure de mercure à raison de 4 milligrammes par seringue, injection répétée tous les jours ou tous les deux jours, suivant la susceptibilité de la malade.

Je considère ces injections comme étant le moyen, dans les syphilis oculaires que nous avons à guérir, le plus propre, le plus rapide et le plus sûr, comme je vous l'ai montré bien des fois sur des iritis avec gommes et granuloses. On peut, dans des cas semblables, véritablement toucher du doigt l'action du remède. Professeur PANAS.

ACCIDENTS CÉRÉBRAUX CAUSÉS PAR LA DUBOISINE

PAR

Le Dr CROUZET (de Nîmes)

Un malade, M. M..., âgé de 72 ans, vint me consulter pendant le mois de novembre 1892, pour une iritis aiguë remontant à

Digitized by Google

six semaines environ et n'ayant pas été traitée jusque-là. L'absence de tout indice syphilitique et la coexistence de douleurs dans les muscles de la nuque, ajoutées aux atteintes rhumatismales antérieures qu'accusait le malade me firent admettre une iritis plastique de nature rhumatismale. Tout le bord pupillaire de l'iris adhérait à la cristalloïde antérieure. Le malade, qui avait beaucoup souffert dans les premiers temps, avait, croyant à une névralgie, largement usé du sulfate de quinine. Au moment où il venait me consulter, il n'éprouvait aucune douleur et se tourmentait seulement de voir son œil rester injecté et sa vision troublée.

En l'absence de phénomènes aigus, je ne crus pas devoir prescrire le salicylate de soude, et je me bornai à lui ordonner de l'iodure de potassium (1 gr. 50 par jour) et à lui faire instiller dans son œil cinq gouttes par jour du collyre suivant :

Sulfate neutre de Duboisine.....	0 gr. 05
Eau distillée.....	10

Je voulais tenter ainsi d'obtenir la rupture des synéchies.

Au bout de quatre jours de traitement les adhérences avaient cédé sur quelques points et j'obtenais une pupille très irrégulière. Le malade commençait à accuser une grande sécheresse de la bouche, mais sans autre symptôme indiquant l'abus de la duboisine.

Comme j'étais encouragé en voyant les synéchies céder partiellement, je prescrivis la continuation du traitement. Au bout de quatre jours encore, c'est-à-dire huit jours après le commencement du traitement je trouvai le malade à peu près dans le même état sous le rapport de l'affection oculaire. Sa bouche et sa gorge toujours très sèches ; mais il avait aussi la face injectée, les yeux brillants et le pouls un peu fréquent. En outre il cherchait ses mots pour parler, les trouvant quelquefois difficilement ; il présentait, en un mot, des troubles de langage analogues à ceux que présentent les aphasiques. Les membres inférieurs étaient d'une faiblesse très grande. La femme de mon malade me disant que son mari se trouvait quelquefois dans cet état sans qu'aucune cause pût l'expliquer,

Digitized by Google

je ne cessai pas le traitement et me promis cependant de me tenir sur mes gardes. Le lendemain je revins voir mon malade et appris qu'il avait eu le délire toute la nuit. Au moment de ma visite il délirait toujours, et outre son délire il avait encore plus de mal que la veille à trouver les mots pour exprimer ses conceptions délirantes. La femme se lamentait, croyant à une attaque. J'étais désormais fixé sur la nature de ces accidents et je pus la rassurer. Je fis immédiatement suspendre l'usage du collyre. Le délire dura encore toute la journée. La nuit fut plus calme et le malade même put dormir après avoir absorbé deux grammes de bromure de potassium. Le lendemain le délire avait complètement cessé et à la fièvre qui s'était manifestée pendant l'excitation cérébrale (39°) succédait un état apyrétique avec des sueurs profuses qui se produisirent spontanément. Entre temps le processus iritique avait cédé, et quoiqu'il persiste quelques synéchies, l'œil est aujourd'hui indolent et la vision est bonne.

J'ai tenu à signaler ce cas, non pas que je prétende être le premier à observer ces phénomènes d'excitation cérébrale dépendant de la duboisine, mais parce que je n'ai trouvé nulle part signalés ces troubles dans le langage ou plutôt dans la mémoire des mots.

L'accélération des battements du cœur, l'augmentation de la tension artérielle, la faiblesse musculaire, phénomènes observés dans ce cas, ont dès longtemps été signalés. Une observation de Fauqué parlant de titubation, de sensation de duvet sous les pieds, maladresse des mains, réponses incohérentes se rapproche beaucoup de mon cas, mais ces accidents s'étaient produits après absorption du médicament par la méthode hypodermique ou par les voies digestives. Galezowski a fait connaître que les collyres mêmes pouvaient amener ces accidents généraux toxiques.

J'ai cru qu'il ne serait pas inutile de signaler le cas à mes confrères. S'il n'est pas nouveau, il n'est pas très commun et quelques-unes des particularités qu'il a présentées ne me paraissent pas avoir été bien signalées.

Dr Crouzet (de Nîmes).

Digitized by Google

DE L'OPHTALMIE BLENNORRHAGIQUE

PAR

Le Dr ESSAD (de Constantinople)

La conjonctivite blennorrhagique est à proprement parler une conjonctivite purulente développée sous l'action d'un microbe spécial : le gonocoque de Neisser. Elle se différencie de la conjonctivite purulente ordinaire à cause de sa localisation, au début tout au moins, sur un seul œil; de plus, elle présente très souvent une intensité très grande et une marche très rapide. Les altérations de la cornée sont graves et précoces, ce qui en fait une des affections les plus sérieuses de l'œil.

Nous donnons ici cinq observations de conjonctivite blennorrhagique qui présentent quelque intérêt, surtout en ce que j'ai pu faire l'examen bactériologique de la sécrétion et établir de cette façon un diagnostic rigoureusement exact.

Avant de tirer des conclusions pratiques de ces observations je crois bon de dire un mot du procédé employé pour la recherche du gonocoque : il est très facile, en prenant un peu de pus que l'on étale sur une plaque et que l'on fait dessécher, d'y colorer les gonocoques avec le violet de méthyle ou la fuschine; les microorganismes à l'état frais semblent être mobiles; isolés, ils sont arrondis; on les trouve souvent associés par deux ou par quatre, et alors ils sont aplatis les uns contre les autres. Ordinairement ils ne forment pas de chaînettes; ils se disposent souvent en amas. Leur diamètre varie de 4 μ à 6 μ. Ils se colorent très facilement par le bleu de méthylène, le violet de méthyle et la fuchsine sur les lamelles où l'on a étalé et fait dessécher le liquide de la sécrétion; on enlève le surplus de la couleur à l'aide de l'alcool.

Les gonocoques ne se colorent pas par la méthode de Gram. Dans ces derniers temps on a réussi à faire des cul-

Digitized by Google

tures de gonocoques dans le sérum humain du sang, de 33° à 37°. La culture se montre comme une surface mince, transparente, brillante, avec des bords festonnés. De même que par l'inoculation du pus blennorrhagique, le plus virulent, on n'est pas arrivé chez les animaux à produire une ophtalmie blennorrhagique; de même l'insuccès a été complet jusqu'ici par l'inoculation du produit de la culture dans le sérum du sang humain, où il n'y a que le gonocoque. De plus, au bout de quelques jours, les gonocoques cultivés semblent avoir complètement perdu leurs propriétés vitales.

Dans les observations que nous donnons les gonocoques existaient dans les sécrétions conjonctivales purulentes avant tout traitement. Ils existaient même dans la conjonctivite leucorrhéique, ils étaient accompagnés de nombreux diplocoques. Est-ce là la raison pour laquelle la conjonctivite dans ces cas s'est montrée moins grave et a cédé plus vite devant un traitement énergique? Nous ne saurions le dire. Actuellement, il est hors de doute que le gonocoque joue le principal rôle dans l'affection qui nous occupe; mais pourquoi cette différence dans la gravité de conjonctivites où l'on rencontre le même microorganisme? Cette différence tient-elle à la plus ou moins grande virulence du gonocoque? ou bien la virulence de ce dernier est-elle influencée par la présence d'autres microorganismes, capables de favoriser ou de ralentir le développement du gonocoque et d'agir sur sa vitalité? (On sait qu'on a déjà fait la même remarque à propos de la diphtérie.) Nous ne pouvons encore faire à ce sujet que des hypothèses; cependant nous croyons que, tout en reconnaissant une part prépondérante à la virulence du microbe, il faut tenir grand compte de l'état du malade, et pour mieux dire du terrain sur lequel il se développe; et là encore nous n'avons pas de données qui nous permettent de dire que chez tel malade la conjonctivite sera moins grave que chez tel autre.

Au point de vue du pronostic il résulte seulement de nos observations que la malade qui fait le sujet de l'observation n° 2 a été bien moins gravement atteinte que les autres, et

Digitized by Google

cependant le gonocoque existait dans la sécrétion conjonctivale, mais en petite quantité. Ce gonocoque provenait par contagion d'un écoulement leucorrhéique et non d'un écoulement blennorrhagique proprement dit; sa virulence était pour cette raison peut-être moins grande.

La meilleure thérapeutique consiste dans la prophylaxie et, à ce sujet, nous ne pourrions trop recommander aux malades la propreté la plus scrupuleuse lorsqu'ils sont atteints de blennorrhagie aiguë ou chronique. Nous insisterons surtout sur un point de la toilette qui nous paraît devoir être incriminé dans quelques cas : c'est l'usage de la même cuvette pour les mains et la figure (cuvette qui, quelquefois, sert à plusieurs personnes et à différents usages); les mains une fois lavées, l'eau sale est vidée et la cuvette remplie d'eau propre sert pour le visage; c'est là un procédé qui nous paraît dangereux et nous n'hésiterons pas à recommander pour la toilette, en général et ici particulièrement, l'usage du robinet d'écoulement; on ne sera pas, de cette façon, exposé à contaminer les yeux avec une cuvette qui, quelque bien nettoyée qu'elle paraisse être, peut conserver des microorganismes dangereux.

L'observation n° 5 est une preuve frappante de ce que nous avançons : le fils de la malade dont il y est question était atteint de blennorrhagie, et se servait de la même cuvette que sa mère. Nous avons scrupuleusement interrogé la malade et il nous a été impossible d'établir que la transmission eût pu se faire par un moyen autre que celui que nous incriminons.

A côté de cette prophylaxie se place la prophylaxie de l'œil sain, lorsque la conjonctivite a déjà envahi un œil. Ici encore il faut prévenir le malade des dangers qu'il court et recommander la plus grande propreté des mains et du pourtour de l'œil malade. Au besoin on pourra recourir à l'occlusion complète de l'œil sain, ce qui nous semble être la meilleure conduite à tenir.

L'œil malade sera traité par des cautérisations avec une solution de nitrate d'argent. Ces cautérisations doivent être

Digitized by Google

commencées sitôt que le diagnostic est posé ; on a d'autant plus de chances d'éviter les complications fâcheuses et la maladie rétrocède d'autant plus facilement que les cautérisations sont commencées plus près du début. On aura soin de mettre autant que possible au jour toute la surface de la muqueuse.

Quoique nous reconnaissions très bien l'importance des recommandations de M. Desmarres, quant aux précautions à prendre dans l'emploi du nitrate d'argent, nous pensons cependant que, vis-à-vis d'un malade dont l'ophtalmie présente une grande virulence et une sécrétion abondante, on ne doit pas se contenter de faire une seule cautérisation par jour; nous sommes d'avis que dans les cas analogues à celui de l'observation n° 5 on peut aller jusqu'à deux, trois, et même quatre cautérisations par jour tant que la sécrétion purulente n'aura pas notablement diminué.

Nous croyons que si quelques praticiens n'ont pas toujours, de l'emploi du nitrate d'argent, retiré des avantages marqués, c'est que les cautérisations n'ont pas été faites régulièrement 4 fois par jour dans les cas graves.

Quand la maladie aura commencé à céder il sera indiqué de cautériser tous les deux jours et d'affaiblir graduellement le taux de la solution. En dehors de tous les moyens antiphlogistiques et opératoires, nous voulons insister sur un point qui nous paraît être important dans le traitement de toutes les formes d'ophtalmies blennorrhagiques : nous voulons parler de l'irrigation. Nous ne lui accordons toutefois qu'un rôle accessoire admettant, comme notre maître, le Dr Despagnet, que l'élément essentiel du traitement de l'ophtalmie purulente réside dans les cautérisations au nitrate d'argent répétées plusieurs fois par jour.

Pour empêcher le séjour du microbe au contact de la conjonctive enflammée et pour agir comme modificateur, il est de toute nécessité d'employer l'irrigation plusieurs fois par jour.

Le liquide le plus employé jusqu'à ces derniers temps était l'eau chaude simple ou boriquée.

On conçoit sans peine que contre une maladie infectieuse

Digitized by Google

comme l'ophtalmie blennorrhagique il faut une substance possédant des propriétés antiseptiques autrement énergiques que celles de l'acide borique. On a tout dernièrement préconisé et employé avec succès le permanganate de potasse à 1/2000 ou 1/5000; et, à ce sujet, je ne saurais trop recommander l'intéressant article de M. A. Terson (*Archives d'ophtalmologie*, tome XII, n° 10).

M. Terson se sert pour l'irrigation d'un releveur perforé des paupières, construit par M. Major, et d'un dispositif très ingénieux.

Cet instrument est d'une très grande utilité toutes les fois qu'on veut désinfecter les culs-de-sac d'une façon rigoureuse.

Les observations suivantes, qui ont servi de base à ce travail, ont été prises à la clinique de mon maître, M. le Dr Despagnet, qui avait bien voulu me charger des soins à donner aux différents malades qui en font l'objet.

Observation I

M. L..., 39 ans, habitant Champigny, constitution chétive, tempérament lymphatique.

Depuis l'âge de 19 ans a contracté 4 fois la blennorrhagie. Les trois premières ont été traitées et ont guéri sans complication. La quatrième date du 15 août 1891. Le cinquième jour de la maladie il a éprouvé une sensation de picotement d'abord dans l'œil gauche, et quelques jours après dans l'œil droit; tous les deux devinrent rouges et tuméfiés et commencèrent à sécréter du pus. C'est le 5 octobre 1891 que le malade se présenta à la clinique où l'on constata une ophtalmie purulente double, avec perforation centrale de la cornée gauche, infiltration totale et ramollissement de la cornée droite. D'un côté on cautérisa la conjonctive avec le nitrate d'argent jusqu'à 3 fois par jour, et de l'autre côté, à l'aide du galvano-cautère et du bandage occlusif, on lutta contre les accidents qui pouvaient succéder à la perforation.

Digitized by Google

Le gonocoque existait dans la sécrétion conjonctivale.

Après deux mois d'un traitement bien suivi l'ophtalmie fut guérie et l'état des deux cornées fut considérablement amélioré. Cependant il y eut une adhérence de l'iris dans la partie inféro-interne de la cornée gauche et un leucome central de la cornée droite qui devint insensiblement staphylomateux.

Le 12 avril 1892, on pratiqua une iridectomie de l'œil gauche.

Observation II

Mme Ch..., 32 ans, veuve. Rien à noter du côté des antécédents personnels. Elle s'est présentée le 19 décembre 1891 avec une ophtalmie leucorrhéique double. Sécrétion abondante, chémosis charnu considérable. Le jour même on a commencé les cautérisations au nitrate d'argent à 1/40e; pendant trois jours on ne cautérisa qu'une fois par jour et l'on fit faire des lotions fréquentes à l'eau chaude; comme sa situation ne lui permettait pas de venir à la clinique, le Dr Despagnet nous chargea d'aller à domicile la cautériser jusqu'à 3 fois par jour. Au bout de deux semaines de traitement la guérison était complète.

A l'examen bactériologique nous constatâmes la présence de gonocoques en petite quantité et accompagnés de nombreux diplocoques.

Observation III

M. C..., âgé de 31 ans, coiffeur. A eu une première blennorrhagie à l'âge de 18 ans. Une deuxième à 26 ans. La maladie a dans les deux fois guéri sans complication. Il y a deux mois le malade a contracté une troisième blennorrhagie. Depuis quinze jours l'écoulement avait presque complètement cessé. Le matin seulement il constatait la présence d'une goutte blanchâtre au méat.

Digitized by Google

Le 6 février il a commencé à éprouver une sensation de gravier dans l'œil gauche. Légère rougeur. Sécrétion claire.

Les phénomènes ont de jour en jour augmenté d'intensité et le 13 février le malade s'est présenté à la clinique.

Œil gauche : paupières très légèrement œdématiées; conjonctives bulbaire et palpébrale très rouges; sécrétion grisâtre assez abondante; sensation de gravier; photophobie.

Œil droit : sain.

Ecoulement urétral peu abondant tachant la chemise en gris jaunâtre.

Le malade est guéri en deux mois par les cautérisations au nitrate d'argent à 1/40e. Deux à quatre cautérisations par jour.

Dans la sécrétion nous avons trouvé, au moment où le malade s'est présenté à la clinique, des gonocoques et des diplocoques en grande quantité.

Observation IV

M. S..., 24 ans, habitant Neuilly.

Le 4 juin 1892 le malade a constaté l'existence d'une blennorrhagie.

Le 9 juin il se présente à la clinique.

Depuis la veille le malade s'était aperçu que son œil droit était rouge. Il éprouvait une sensation de brûlure et de picotement et il avait une sécrétion muco-purulente abondante. La rougeur était intense, il y avait de la photophobie et de la douleur. Ecoulement urétral abondant.

On a posé le diagnostic d'ophtalmie blennorrhagique, ce qui a été vérifié par l'examen bactériologique.

Traitement : cautérisation au nitrate d'argent, 3 par jour; lotions à l'eau chaude boriquée.

Le traitement a été suivi pendant trois semaines en diminuant vers la fin le nombre des cautérisations.

Aujourd'hui, 5 août, il ne reste plus qu'une rougeur conjonctivale très légère.

Digitized by Google

Observation V

Mme veuve C..., 55 ans, habitant à Sceaux, femme de ménage.

Ménopause il y a quinze ans.

Le 6 août 1892, en se réveillant le matin, a senti une sensation de pincement et s'est aperçu que du côté gauche ses paupières étaient rouges et gonflées ; il y avait en outre une sécrétion abondante.

Ces symptômes se sont aggravés peu à peu, la sécrétion est devenue muco-purulente, l'inflammation a gagné la muqueuse pituitaire gauche simulant un coryza. Le 11 août 1892 on constate à l'examen un œdème des paupières à gauche avec chémosis assez prononcé, sécrétion purulente abondante. Cornée intacte. On cautérise une fois. Compresses et irrigation fréquente à l'eau chaude.

Le 18 août, chémosis considérable, surtout en dehors et en bas; infiltration cornéenne très marquée à la périphérie dans les points correspondants.

Scarifications du chémosis, hémorragie assez abondante; toujours une seule cautérisation par jour.

20 août, le chémosis augmente et s'infiltre légèrement. On commence alors à cautériser 2 et 3 fois par jour.

27 août, la sécrétion et le chémosis ont considérablement diminué et la cornée a repris sa transparence. On diminue graduellement le nombre des cautérisations et on ne cautérise plus qu'une fois par jour.

Le 27 août la malade était presque complètement guérie.

Dr Essad.

Digitized by Google

SOCIÉTÉ D'OPHTALMOLOGIE DE PARIS

Séance du 3 janvier 1893.

PRÉSIDENCE DE M. PARENT.

M. VIGNES, secrétaire annuel, lit le procès-verbal de la précédente séance. — Adopté.

M. DESPAGNET, secrétaire général, dépouille la correspondance qui comprend :

1° Une lettre de M. Landolt qui donne sa démission de membre de la société.

2° Une lettre de M. Antonelli, de Naples, qui pose sa candidature à une place de membre correspondant étranger.

3° Une lettre de M. Billot, médecin-major à Paris, qui pose sa candidature à une place de membre titulaire. A l'appui il adresse un mémoire manuscrit : ***Détermination pratique de la réfraction oculaire par la skiascopie; application à l'examen des conseils de revision.*** Ce travail est renvoyé à une commission composée de MM. Despagnet, Masselon et Nimier, rapporteur.

M. DUBOYS DE LAVIGERIE, trésorier, rend compte de l'état des finances de la Société.

Une commission composée de MM. Parinaud, président, Chevallereau, Boucheron, Guttierez-Ponce et Debierre, rapporteur, est chargée de la vérification des comptes du Trésorier.

M. DESPAGNET, secrétaire général. COMPTE RENDU DES TRAVAUX DE L'ANNÉE 1892.

Messieurs et chers collègues,

Un des devoirs les plus importants de votre Secrétaire général est, au commencement de chaque année, de résumer les travaux faits pendant l'année écoulée, d'en faire ressortir les points essentiels, de montrer enfin ce que nos discussions ont fait pour les progrès de l'ophtalmologie. C'est là un honneur dont je sens toute l'importance, mais aussi une tâche bien lourde pour laquelle je ne dissimule pas mes craintes de ne pouvoir la mener à bien. Elles sont d'autant plus justifiées que depuis notre fondation, mon prédécesseur, notre honorable Président de 1893, nous a toujours à pareille époque présenté des rapports dont la haute valeur cadrait à merveille avec celle des travaux qu'il vous rappelait. C'est avec la plus grande justesse d'appréciation qu'il analysait, critiquant

Digitized by Google

quelquefois, approuvant le plus souvent. N'attendez pas de moi une œuvre si complète, j'essayerai de mon mieux de marcher sur les traces de mon devancier, c'est tout ce que je pourrai faire. Pour le reste, je m'en remets à votre très grande bienveillance, dont vous m'avez fait connaître tout le prix, le jour où vous m'avez fait l'honneur de m'appeler au Secrétariat général.

Deux grandes questions ont occupé plusieurs de nos séances : la première, qui avait fait l'an dernier l'objet de plusieurs communications, vient à peine d'être épuisée. C'est celle *de la myopie dans les écoles*. M. *Belliard* vous a fait à son sujet un rapport très complet, résumant tous les travaux antérieurs, et demandant l'application de mesures en harmonie avec l'hygiène moderne. Vous lui avez, par vos applaudissements unanimes, prouvé combien vous appréciez le travail qu'il vous présentait, et, adoptant ses conclusions, vous avez voté l'envoi à M. le Ministre de l'instruction publique d'un modèle d'instructions que vous désirez voir afficher dans les écoles. Il contient les préceptes élémentaires à suivre pour prévenir le développement de la myopie. Vous avez espéré qu'en le trouvant constamment sous leurs yeux, maîtres et élèves ne pourraient manquer de s'y conformer, et vous avez cru trouver là le meilleur moyen d'abaisser le taux de la myopie qui devient si désastreuse. Malheureusement, nous savons par expérience combien les pouvoirs publics mettent de lenteur à adopter les meilleures mesures. Les commissions nommées pour le même objet, et qui nous ont précédés, pourraient en témoigner. Faisons des vœux, toutefois, pour que l'Administration, mieux éclairée par nos études, se rende tôt à nos désirs. Elle trouvera dans leur acceptation, j'en ai le ferme espoir, le meilleur moyen de conserver à notre armée l'élite de nos jeunes gens les plus intelligents, que l'état de leurs yeux en éloigne.

Les kystes de l'iris, grâce à une présentation de M. *Chevallereau*, ont donné lieu à des discussions approfondies où la plupart d'entre nous ont tenu à honneur de prendre part. Ils nous ont valu l'envoi d'une note très intéressante d'un éminent confrère étranger, M. le Dr *Guaita*. Moi-même j'ai eu l'heureuse chance de pouvoir vous présenter deux malades offrant deux variétés de kystes essentiellement différentes et marquant bien les signes cliniques et physiques qui les distinguent. De l'échange de nos opinions, il m'a paru ressortir que les tumeurs perlées de l'iris, si bien décrites par M. *Masse*, étaient bien toujours dues à la pénétration dans la chambre antérieure d'éléments dermiques exogènes qui se greffaient sur le tractus uvéal. Quant aux vrais kystes de l'iris, la majorité m'a semblé rester fidèle à la vieille théorie qui les fait se développer aux dépens de l'iris lui-même, dont souvent

Digitized by Google

quelques parcelles se trouvent incluses dans une plaie ancienne de la cornée. M. *Guaita* a voulu, au contraire, les rapporter à une prolifération de l'endothélium cornéen se produisant à la suite d'un traumatisme chirurgical, l'extraction de la cataracte par exemple. Cette théorie a trouvé dans notre enceinte un chaud défenseur dans M. *Gillet de Grandmont*. Les recherches montreront dans l'avenir quelle est la part qui revient à ce processus dans la production de ces kystes.

M. *Darier* nous a lu un mémoire, bourré de faits à l'appui, sur la valeur thérapeutique des *injections sous-conjonctivales de sublimé*. Notre collègue a trouvé quelques contradicteurs au sujet de la trop grande vertu de la méthode, et j'ai le vif regret de m'être trouvé dans leur nombre. Toutefois, je reste convaincu que ce traitement entrera définitivement dans nos usages quand notre collègue en aura mieux précisé les indications. Ma situation d'opposant ne me met que plus à l'aise pour louer l'esprit d'initiative de M. *Darier*, sa ténacité dans les recherches et son enthousiasme dans les résultats.

M. *Gillet de Grandmont* nous a fait part d'une étude très complète sur l'origine microbienne des ulcérations cornéennes. Si ses prévisions se réalisent, nous pourrons bientôt faire une nouvelle classification des ulcères de la cornée, et notre thérapeutique deviendra sinon plus efficace, du moins plus rapide dans ses résultats.

Une autre affection, infectieuse probablement, mais bien bizarre dans ses manifestations, nous a été décrite par M. *Trousseau*. Il s'agissait d'une conjonctivite rebelle survenue chez une jeune fille à la suite de l'excision de la glande lacrymale palpébrale. M. *Valude* a pu relever dans la littérature étrangère un cas du même genre. Il semblerait qu'à la suite de cette opération, il se produit dans la cicatrice une inclusion de quelques filets du trijumeau qui seraient le point de départ de l'irritation de la muqueuse.

M. *Parinaud*, avec sa grande compétence des affections nerveuses, nous a parlé des paralysies associées d'origine corticale et nous a fourni des aperçus nouveaux sur la pathogénie de ces altérations.

M. *Jocqs* nous a fait l'histoire d'un cas très rare, pour ne pas dire exceptionnel, d'hémianopsie temporale monoculaire. Comme il nous le disait très bien lui-même, n'était-ce pas là le début d'une affection qui, plus tard, devait gagner les deux yeux?

Les *kératites* dues à des troubles de la nutrition générale semblent être plus fréquentes qu'on ne pense. M. *Meyer* nous en a donné une observation. — M. *Guttierez-Ponce* pense que la cornée peut aussi être influencée dans sa nutrition par certaines con-

Digitized by Google

ditions atmosphériques où placent certaines professions. Il nous a décrit un cas de kératite à répétition chez un chauffeur.

MM. *Kalt* et *Truc* nous ont lu des travaux sur les affections sympathiques.

M. *Motais* nous a rapporté une intéressante observation de tuberculose primitive de la conjonctive.

M. *Galezowski* a étudié les affections de l'*ora serrata*, région trop méconnue et qui, si elle devient facile à explorer, pourra parfois nous permettre d'enrayer certaines affections avant qu'elles n'aient gagné les parties plus indispensables à la vision.

M. *Gorecki* et M. *Gillet de Grandmont* nous ont apporté des pièces provenant de tumeurs rares de la conjonctive.

Je vous ai montré un cas de *mélano-sarcome* de la *macula* qui recouvrait le nerf optique sans l'envahir.

Dans le domaine de la chirurgie oculaire, M. *Trousseau* nous a présenté un malade opéré d'un staphylome de la cornée avec couverture de la plaie béante par la conjonctive qu'il a fait glisser au-devant, procédé nouveau qui lui a donné un très beau succès.

M. *Chibret* nous a prôné l'oulédialyse hâtive pour les opérations complémentaires de la cataracte, intervention qui ne nous a pas parue sans danger.

M. *Abadie* a imaginé une méthode nouvelle de l'extraction du cristallin luxé, méthode très ingénieuse, mais qui nous a paru demander pour son exécution des mains aussi habiles que les siennes.

M. *Valude*, rapportant un travail de M. *Fage* sur l'épithélioma de l'angle interne, a, comme l'auteur, conclu dans ces cas à la restauration secondaire, bien plus facile que la restauration primitive, quelquefois même devenue inutile, la nature ayant spontanément tout réparé.

MM. *Kalt* et *Valude* ont ressuscité un procédé de la blépharoplastie de la paupière inférieure.

M. *Chevallereau* a appliqué le procédé de Samelhson à la restauration du cul-de-sac.

Il n'y a pas que la pathologie ou la thérapeutique qui nous aient occupés, les instruments ont eu leurs jours.

M. *Parent*, qui a tant contribué à la propagation de l'examen à l'image droite par de nombreux instruments que son ingéniosité a fait construire, nous a présenté un ophtalmoscope à l'image droite et un ophtalmoscope à l'image renversée, véritables instruments de précision qui peuvent servir d'optomètres.

M. *Chevallereau* nous a aussi dotés d'un ophtalmoscope et M. *Guttierez-Ponce* d'un scotomètre.

Dans le domaine des anomalies, M. *Meyer* a observé un double

Digitized by Google

colobome du cristallin, M. *Vignes* une irrégularité dans la fente palpébrale. Moi-même, je vous ai apporté une pièce rare : un œil arraché de l'orbite par un malade en délire.

Somme toute, si nous faisons le relevé de nos travaux, nous y trouvons :

13 communications originales;

1 rapport;

7 présentations de malades;

4 présentations d'instruments;

3 communications sont dues à trois correspondants nationaux, MM. *Chibret*, *Motais* et *Truc*, une à un correspondant étranger, M. *Mutermilch*.

Une présentation de malade a été faite par un étranger à la société, M. *Laforest*. A ce sujet, permettez-moi d'exprimer un vœu, celui de voir les différents chefs de clinique ou aides de clinique venir plus souvent nous apporter des travaux. Ils y gagneront de se faire connaître, et peut-être bien forceront-ils ainsi plus vite les portes de notre société.

Messieurs, nous avons eu l'admission d'un membre titulaire. M. *Kœnig*, et de deux membres correspondants nationaux, MM. *Bourgeois* et *Suarez de Mendoza*. A ces nouveaux collègues, permettez-moi de souhaiter la bienvenue.

Vous avez accordé l'honorariat à un de nos membres, M. *Galezowski*, qui ne nous quitte pas pour cela. Si ses occupations trop nombreuses l'empêchent d'être tous les mois des nôtres, il n'en continue pas moins à être de cœur avec nous. Il nous en a donné une preuve en venant, il y a deux mois, prendre part à nos travaux.

Nous n'avons aucune perte, heureusement, à enregistrer, aucune perte mortelle du moins, car, ainsi que je vous l'ai annoncé tout à l'heure, nous avons un de nos membres, M. *Landolt*, qui a démissionné. Quoique très regrettable, le départ de notre confrère ne sera pas très sensible, car, ainsi qu'il nous l'a dit lui-même, il n'avait jamais pu prendre une part active à nos travaux.

Nous devons déplorer bien davantage l'abstention trop prolongée de certains de nos collègues que nous aimions à voir au milieu de nous. Nous pouvions ne pas toujours partager leurs idées, mais nous étions heureux de les voir mêlés à nos discussions et nous faire bénéficier de leur grande expérience. Espérons leur retour prochain.

Messieurs, la momenclature de nos travaux prouve notre vitalité, quoi qu'on en dise, mais il ne faut point nous relâcher, sans cela on dirait vite que nous n'avons pas su faire vivre ce que nous avons su créer.

Les matériaux ophtalmologiques abondent à Paris, aussi devons-

Digitized by Google

nous mettre un point d'honneur à ce que notre Société, bien que la plus jeune, ne le cède en rien, comme valeur, à ses aînées.

M. Parent, président sortant.

Messieurs et chers collègues,

Notre jeune Société affirme de plus en plus sa vitalité; le nombre des candidatures, soit au titre de membre titulaire, soit au titre de membre correspondant, en est une preuve manifeste.

Une autre preuve de sa prospérité c'est le nombre et la qualité des communications qui ont été lues pendant l'année qui vient de s'écouler. Les ordres du jour des séances ont été habituellement assez chargés pour nous retenir ici chaque fois plusieurs heures, et dans les discussions qui ont suivi ces communications chacun a trouvé profit et intérêt.

J'ajouterai que la fondation de notre Société nous a procuré un autre avantage : une plus grande confraternité. C'est ainsi qu'une parfaite courtoisie n'a cessé de régner entre nous pendant les séances de 1892, ce qui a contribué à rendre la tâche de votre président aussi agréable que facile.

Avant de quitter le bureau, je tiens à vous remercier de l'honneur que vous m'avez fait, et à vous assurer que j'en garderai toujours un reconnaissant souvenir.

Présidence de M. Gorecki.

M. Gorecki, président.

Messieurs et chers collègues.

A l'exemple de mes prédécesseurs; je serai bref dans les remerciements que j'ai à vous adresser pour le très grand honneur que vous m'avez fait en m'appelant à vous présider.

Je n'ai pas besoin de vous assurer que je ferai tout ce qu'il sera en mon pouvoir pour me rendre digne des fonctions que vous m'avez confiées.

Un jour viendra peut-être, où il sera permis à votre futur président de louer en style académique quelqu'un de ses prédécesseurs. Si notre Société, au lieu de n'avoir que quelques années d'existence, se fût fondée il y a vingt ou trente ans, il n'est pas douteux que l'un d'entre nous n'eût été tenté de faire l'éloge de celui qui directement ou indirectement a été pour ainsi dire notre maître à tous, auprès duquel venaient étudier les futurs ophtalmologistes de tous les pays, même les plus rapprochés, et qui eût

Digitized by Google

sans conteste mérité d'occuper la première chaire d'ophtalmologie si les faveurs officielles allaient toujours et à toute époque au plus méritant. Mais je me contente d'invoquer ici le souvenir de Desmares, laissant à de plus autorisés que moi le soin de parler de son mérite, de son œuvre et de son exemple.

Ce que je veux seulement retenir ici, c'est que depuis que Sichel et lui nous ont tracé la voie dans laquelle nous nous sommes engagés, l'ophtalmologie française, ainsi que l'a si bien rappelé notre ancien président, M. Parinaud, uniquement par les efforts de l'initiative privée, a acquis une prospérité scientifique digne d'un grand pays comme le nôtre, en même temps qu'elle accomplissait une grande œuvre sociale.

Il est remarquable en effet de voir que l'ophtalmologie, qui est la science qui résume en elle le maximum de nos connaissances actuelles, qui, indépendamment de la médecine, de la chirurgie, de la physique et des mathématiques exige des qualités morales et manuelles toutes spéciales, est aussi celle qui s'est, la première, le plus libéralement, le plus largement, le plus généreusement appliquée au soulagement des misères de l'humanité.

Si je m'en rapporte à un calcul approximatif fait par l'un d'entre nous, et sans parler des institutions officielles de fondation plus ou moins récente, nous recevons par an dans nos cliniques, environ 30,000 malades nouveaux, nous donnons 120 à 130,000 consultations, et pratiquons à peu près 10,000 opérations plus ou moins importantes.

De ces résultats nous avons le droit d'être fiers, et c'est en continuant à nous inspirer des grandes idées, inséparables dans notre société, de la science et de l'humanité, en nous dégageant des questions personnelles si peu importantes lorsque le temps a fait son œuvre, que nous accomplissons la noble tâche que nous nous sommes imposée; vous n'y faillirez pas, mes chers collègues, et dans la faible mesure de mes moyens, je m'efforcerai de vous aider.

On procède à l'élection de :

1° Commission des congés pour 1893 : MM. Delens, Duboys de Lavigerie, Kalt, rapporteur.

2° Comité de publication pour 1893 : MM. Valude, Vignes, Belliard.

3° Commission d'examen des titres des candidats aux places de correspondants nationaux : MM. Parent, président, Jocqs, Darier, Nimier, rapporteur.

4° Commission pour l'examen des titres des candidats au titre de correspondant étranger : MM. Gillet de Grandmont, président, Dehenne, Toledano, Valude, rapporteur.

Digitized by Google

M. Meyer. **Un cas d'irido-choroïdite grave post-opératoire suivie de guérison.** — Le malade que j'ai l'honneur de vous présenter a été opéré de cataracte, en ville, le 21 novembre de cette année par extraction avec iridectomie. Tout alla bien les premiers jours, lorsque le malade se plaignit subitement de maux de tête et de douleurs dans l'œil, qui devint le siège d'une irido-choroïdite violente. Le confrère qui avait opéré le malade mit en œuvre les moyens usuels et même les injections sous-conjonctivales de sublimé, sans pouvoir enrayer la maladie, qui paraissait se compliquer de choroïdite purulente et de décollement rétinien, car l'œil avait perdu la perception lumineuse. Le malade fut envoyé à ma clinique le 18 novembre. On constata alors un gonflement des paupières, un chémosis considérable, le trouble de la cornée et, dans la chambre antérieure une exsudation blanchâtre qui couvrait l'iris et le champ pupillaire, et descendait en coulée des lèvres infiltrées de la plaie et surtout de son angle interne où il y avait un prolapsus notable de l'iris. Le traitement institué se composait de frictions mercurielles générales et de calomel à doses fractionnées à l'intérieur, l'application presque constante de sublimé sur l'œil et d'une cautérisation énergique à l'aide du galvano-cautère appliqué sur les lèvres de la plaie et surtout sur le prolapsus irien. Les cautérisations furent renouvelées trois fois à quelques jours d'intervalle; après chaque application, le mal paraissait enrayé, les symptômes inflammatoires diminuaient, et l'épanchement dans la chambre antérieure s'arrêtait; mais, au bout de vingt-quatre heures, on constatait chaque fois de nouvelles coulées de matières purulentes. Je me décidai alors de recouvrir l'endroit du prolapsus de l'iris, qui était évidemment la porte d'entrée de l'infection, par le glissement de la conjonctive tel que je l'avais proposé antérieurement dans les cas de cicatrices vicieuses comme moyen préventif de leur infection. Dans la conjonctive enflammée et gonflée les premières sutures ne tenaient pas, mais d'autres, plus solidement appliquées, ont maintenu la conjonctive en place. A partir de ce moment, l'état de l'œil s'améliora de jour en jour pour aboutir à une guérison complète. La cornée a repris toute sa transparence, l'exsudation dans la chambre antérieure a été complètement résorbée, et le malade, ayant quitté la clinique au bout de seize jours, lit déjà maintenant sans difficulté de gros caractères et arrivera, sans le moindre doute, à une acuité visuelle très satisfaisante.

Avec nos moyens thérapeutiques actuels, nous sommes donc en mesure de lutter victorieusement même contre le phlegmon de l'œil et la panophtalmie. Il ne faut donc pas trop se hâter, à l'avenir, d'avoir recours à l'énucléation dans ces cas apparemment désespérés.

Digitized by Google

M. Valude. — Ce fait est un exemple très frappant des avantages considérables de l'occlusion dans les plaies infectées de l'œil. Aucun traitement actif ne vaut cette occlusion, et le fait de M. Meyer le prouve. Je la réalise simplement par le pansement sec laissé en place quelques jours, et j'ai déjà publié les résultats merveilleux que donne ce mode de pansement dans les ulcères de la cornée non compliqués de dacryo-cystite. Du reste je reviendrai tout à l'heure sur ce point dans ma communication.

M. Galezowski. — Il nous serait difficile de nous prononcer d'une manière positive, aujourd'hui, sur les avantages des divers procédés employés par notre confrère pour guérir l'œil atteint des accidents post-opératoires qu'il nous a signalés, car la cautérisation de la plaie avec le galvano-cautère, l'excision de l'iris hernié et, en dernier lieu, la transplantation conjonctivale ont été faites. A quelle opération doit-on rapporter aujourd'hui le résultat? Il est difficile de le savoir; mais ce qui est certain, c'est que, dans des accidents de cette nature, nous devons chercher à fermer la plaie cornéenne le plus vite possible.

A ce propos, je vous citerai un accident qui m'est arrivé il y a un an, dont j'ai déjà publié les détails, chez un opéré de cataracte, qui s'est donné un coup le septième jour après l'opération. Il en est résulté une hernie de l'iris avec iritis suppurative et hypopyon. J'ai excisé l'iris hernié, j'ai fait sortir le pus de la chambre antérieure et j'ai réuni les bords de la plaie cornéenne à l'aide d'un point de suture fait avec un fil de catgut. Sous l'influence de ce traitement, l'œil a guéri, tous les accidents inflammatoires ont disparu. Au bout de six semaines, j'ai pu faire une discision de la cataracte secondaire et rétablir la vision d'un œil, qui, sans cette intervention, était voué au phlegmon et à l'atrophie.

Pour me résumer, je dirai que l'excision de la hernie de l'iris et la réunion des bords de la plaie béante, même suppurée, par quelque méthode que ce soit, sont les moyens auxquels nous devons avoir recours.

M. Sulzer. — J'ai eu l'occasion d'observer un cas qui présente certaines analogies avec l'observation communiquée par M. Mayer, tandis qu'il en diffère à d'autres points de vue.

Il s'agit d'un jeune homme âgé de 17 ans, et atteint de cataracte zonulaire des deux yeux. Des iridectomies, faites il y a sept à neuf ans et dirigées en bas et en dedans, avaient donné un résultat immédiat satisfaisant, mais les masses corticales situées dans les brèches iriennes s'étaient, contrairement à la règle, lentement troublées en partie, enlevant ainsi une bonne partie du bénéfice des iridectomies. En même temps une myopie rapidement progressive s'était développée, entraînant à son tour des

Digitized by Google

altérations choroïdiennes (staphylôme postérieur avec des irrégularités pigmentaires allant jusqu'au voisinage de la tache jaune) visibles à gauche à l'ophtalmoscope. L'œil droit, dont la cataracte ne permettait pas de voir le fond de l'œil, comptait les doigts à une distance de 4 mètres à l'aide d'un verre concave de 20 D.

L'extraction du cristallin droit ne réussit que partiellement, une grande partie des masses corticales postérieures restant en place. Le corps vitré liquéfié s'était présenté aussitôt la section cornéenne terminée.

Une incision cornéenne faite une quinzaine de jours plus tard pour retirer les masses corticales gonflées ne donna qu'un résultat partiel.

Pendant la sixième semaine après l'opération il se forma, à la place de la première excision, dont la trace est à peine visible, une infiltration sous-conjonctivale ayant beaucoup d'analogie avec une grande phlyctène péri-kératique. Le soir du même jour, les masses corticales voisines de l'incision primitive présentaient une infiltration jaune. L'iris était décoloré.

Des injections sous-conjonctivales de sublimé firent rétrograder promptement les symptômes inflammatoires, mais une petite partie de la cornée a été fondue sous l'influence de la lésion. La tension reste légèrement diminuée et une cataracte secondaire épaisse empêche d'apprécier le résultat final.

M. Parent. — Au commencement de l'année dernière, j'ai eu un cas d'opération de cataracte suivie d'infection de la plaie avec irido-choroïdite et pus dans la chambre antérieure. Suivant un conseil déjà donné par notre collègue Chibret, j'ai décollé les lèvres de la plaie, injecté dans la chambre antérieure une solution de sublimé; la fille de mon opérée fut en outre chargée d'instiller toutes les deux heures quelques gouttes du collyre au sublimé de Scarpa (5 centigr. de sublimé pour 300 gr. d'eau distillée). Ces moyens ont suffi pour arrêter les accidents. Pour remédier à l'obstruction pupillaire, j'ai fait, six mois après, une irido-capsulotomie. Cette opérée a maintenant 1/8 d'acuité visuelle, beau résultat si l'on tient compte de la gravité de la complication postopératoire.

Ce collyre de Scarpa au sublimé m'a donné récemment un autre succès chez une dame du Sacré-Cœur de Beauvais, dont j'ai énucléé (pour cause d'ophtalmie sympathique) l'œil droit perdu depuis quinze ans et atteint d'ossification de la choroïde. Les accidents sympathiques de l'autre œil (irido-choroïdite plastique) furent enrayés, grâce à ce collyre au sublimé fréquemment instillé. Cet œil, aujourd'hui guéri, a une acuité visuelle de 2/3.

M. Darier. — Je regrette d'autant plus de n'avoir pas entendu

Digitized by Google

la première partie de la communication de M. Sulzer que je suis en ce moment plusieurs cas semblables au sien, lesquels je me promets de vous communiquer bientôt. Ce que je puis vous dire, c'est que dans de nombreux cas de traumatismes opératoires ou accidentels compliqués d'accidents infectieux, je considère les injections sous-conjonctivales de sublimé comme le moyen le plus actif et le plus rapide pour enrayer le processus infectieux propagé déjà dans les parties profondes de l'œil. Les simples instillations de sublimé dans le cul-de-sac ont déjà donné de bons résultats à Gallenga et même à Scarpa et peut-être à d'autres avant lui; mais vous comprenez facilement la distance considérable qui sépare les deux méthodes, du reste Gallenga lui-même a renoncé aux instillations en faveur des injections. Mais M. Parent n'a pas fait que des instillations de sublimé, il a fait auparavant la section de l'ancienne plaie, évacuant ainsi une bonne partie des agents infectieux introduits dans l'œil. Et c'est là un point de la plus haute importance, aussi important que la cautérisation de la plaie au galvano-cautère, et qu'il ne faut pas négliger; les injections sous-conjonctivales appliquées à temps peuvent rendre cette section ou cette cautérisation inutiles, mais, en tout cas, elle devra toujours, en bonne clinique, en être le complément. Elles doivent être répétées jusqu'à ce que tout phénomène inflammatoire ait complètement disparu. On ne risque jamais rien en en faisant trop, et il est très dangereux de n'en pas faire assez.

Je conseillerais donc volontiers à M. Sulzer de continuer à son malade les injections sous-conjonctivales jusqu'à ce que son œil ait repris son *tonus* normal; tant qu'il y a hypotonie il y a encore infection latente qui ne demande qu'une occasion pour se manifester à nouveau.

M. Sulzer. — Chez le malade dont j'ai rapporté l'histoire et que M. Dufour a entrepris avec moi, les injections ont été très bien tolérées bien que l'œil fût enflammé.

M. Despagnet, rapporteur. — J'ai à vous faire un rapport sur un travail adressé par le Dr Isambert, médecin-major à Dunkerque. Il a pour titre : **Drainage du cul-de-sac conjonctival supérieur.** Comme il est très court, vous me permettrez de le lire dans son entier :

« Le cul-de-sac supérieur de la conjonctive joue, comme on sait, un rôle des plus importants en pathologie oculaire externe. En effet, ce diverticulum membraneux est très difficilement accessible aux topiques en usage dans le traitement des maladies dont il est le siège.

« Dans les processus à marche aiguë il se forme des foyers

Digitized by Google

dont la virulence s'exaspère d'autant mieux qu'elle n'est troublée par aucune influence extérieure, et dans les affections chroniques, il s'y entretient une réserve d'agents pathogènes toujours prête à fournir des matériaux de récidives. De là un obstacle indéfini à la guérison.

« Il est donc vrai de dire que certaines maladies de la muqueuse oculaire ne peuvent céder qu'à une intervention s'adressant directement au sillon conjonctival supérieur. C'est pour cela que l'excision du cul-de-sac supérieur de la conjonctive dans les granulations rebelles a donné de si brillants résultats à M. Galezowski et à ceux qui l'ont suivi dans cette voie ; c'est aussi la raison des succès indéniables obtenus dans le traitement de cette affection par MM. Darier et Abadie qui lui ont appliqué la méthode de Sattler, c'est-à-dire le curage et le brossage des parties habituellement inaccessibles de la membrane conjonctivale altérée.

« Mais l'action chirurgicale directe sur le cul-de-sac supérieur peut s'obtenir à bien meilleur compte par le *drainage conjonctival*.

« L'histoire des traumatismes de l'œil nous apprend, en effet, que des corps étrangers volumineux peuvent séjourner dans l'espace conjonctival supérieur et s'y maintenir longtemps inaperçus sans y causer de troubles profonds. A plus forte raison, pourra-t-on, sans danger, y loger et y maintenir, couché dans la rainure oculo-palpébrale, un tube à drainage de petit calibre.

« On l'y fixera par deux crins de Florence doubles l'accrochant dans leurs anses et traversant la paupière de part en part et d'arrière en avant, l'un au sommet de l'angle interne, l'autre, de l'angle externe du cul-de-sac. Il faut avoir soin, pour amener le drain aussi haut que possible, d'attirer fortement la paupière en bas et en avant au moment de la transfixion. Les fils sont maintenus à la limite du soureil par un arrêt quelconque (boule de sureau, de gutta-percha, etc.).

« A l'un des bouts, le drain est arrêté en dedans, l'autre s'échappe sur la joue par la commissure externe et, vu la faible dimension de son diamètre (2 à 3 millimètres), le jeu des paupières n'en est pas sensiblement entravé.

« Peut-être serait-il sans inconvénient (je ne l'ai pas tenté jusqu'à présent), de faire traverser la paupière en dedans et en dehors par le drain lui-même qui se maintiendrait alors à la manière d'un séton.

« Quoi qu'il en soit, le drainage conjonctival est possible et d'exécution facile, il permet de conduire à coup sûr et au bon endroit les lotions profondes nécessitées par le traitement. Le drain fixé de la sorte peut rester en place indéfiniment et jusqu'à

Digitized by Google

la guérison de la maladie conjonctivale qui en a motivé l'emploi.

« Sa présence seule, en écartant les surfaces conjonctivales malades qui s'irritent réciproquement par leur contact incessant et en favorisant l'écoulement spontané des matériaux de sécrétion pathologique, devient un facteur de guérison que les injections appropriées, répétées aussi souvent qu'il convient, ne tardent pas à compléter.

« Je n'ai pas attendu de recueillir une statistique de cas traités par le drainage conjonctival pour en soumettre les avantages à l'attention et à la critique de mes confrères en ophtalmologie. Je me suis contenté d'en constater l'innocuité avant d'en conseiller l'emploi qui, je pense, est appelé à quelque avenir dans le traitement des affections dont la gravité ou la chronicité dépendent d'une lésion profonde du cul-de-sac conjonctival supérieur. »

Agir sur le cul-de-sac supérieur dans les cas de conjonctivite infectieuse, c'est ce que nous cherchons toujours à faire, car c'est là que se réfugient les microbes pour se multiplier. L'idée qui suggéra la tentative de M. Isambert est donc excellente en théorie ; mais est-elle pratique ? Nous ne le pensons pas. En effet, dans ces cas d'ophtalmie, de deux choses l'une, ou la paupière supérieure peut être luxée, et nous mettons à découvert le cul-de-sac, ce qui nous permet de porter directement sur lui notre médication modificatrice qui agira bien mieux, à coup sûr, qu'en l'y conduisant à travers un drain, ou nous sommes impuissants à renverser la paupière à cause de son œdème qui, dans ce cas, est toujours accompagné d'un chémosis conjonctival plus ou moins intense. Je demande alors s'il n'y aura pas de très grandes difficultés à passer des aiguilles entre la paupière et le globe pour porter le drain dans le cul-de-sac. Ces difficultés me paraissent même insurmontables. A mon avis, donc, le drainage est impossible à établir dans les cas seuls où il pourrait être vraiment utile, ceux où nous ne pouvons aller directement porter notre médication dans le cul-de-sac.

D'ailleurs M. Isambert ne l'a essayé que sur des conjonctives à peu près saines, et il en a constaté la facilité d'exécution et l'innocuité. Nous sommes d'accord avec lui. Mais il n'eût certainement pas eu le même enthousiasme s'il s'était trouvé en présence d'une ophtalmie blennorrhagique. En résumé, théoriquement, l'idée est bonne, elle est défectueuse en pratique.

M. Valude. **Contribution à l'étude des processus infectieux de l'œil.** — Expérimentalement on a pu reproduire des types différents d'infection oculaire en opérant avec différents produits d'inoculation : staphylocoque blanc ou doré, streptocoque, etc. Cliniquement, on a cité certains cas de ce genre, mais en nombre assez

Digitized by Google

restreint. C'est un exemple intéressant de ces infections à détermination précise que j'ai pu observer.

A..., âgé de 23 ans, se présente à notre consultation de la clinique des Quinze-Vingts, avec une lésion assez particulière de l'œil gauche.

Ce malade avait, il y a dix ans, reçu un coup sur l'œil, et ce coup avait produit une petite plaie pénétrante dont on retrouve une petite trace à la cornée. A la suite de ce coup, la pupille, dit le malade, fut obstruée par une tache blanche (cataracte traumatique), puis peu à peu tout disparut et la pupille redevint noire. La cataracte traumatique, survenant chez un enfant de 13 ans, s'était résorbée entièrement.

Actuellement il ne reste de tout cela qu'un filament capsulaire, qui relie la cicatrice cornéenne aux bords de la pupille; ce filament se déploie en éventail comme les fils d'un épervier tendu.

J'ai voulu, avant de choisir des verres à ce malade, libérer l'iris de ce filament, et très facilement, par une plaie cornéenne de 2 millimètres, je sectionnai le fil avec la pince-ciseaux; il sortit une gouttelette de corps vitré.

Mais voici ce qui a trait au but principal de cette communication. Suivant le fait reconnu qu'un œil s'infecte avec une facilité très grande dès qu'on opère dans la région du sac cristallinien et surtout du vitreum, celui-ci s'infecta, bien que l'opération eût été aussi minime que possible et pratiquée selon nos coutumes ordinaires.

Deux jours après l'opération : chémosis.

Le lendemain le chémosis est très intense; l'iris est terne, la plaie devient jaunâtre et visible; hypopyon.

Le lendemain, l'hypopyon a encore augmenté. Je pratique l'évacuation du pus après large paracentèse et une cautérisation ignée profonde de la plaie cornéenne.

Le lendemain les symptômes sont sensiblement les mêmes et peu rassurants; il existe un peu d'hypopyon qui s'est reformé. Pansement sec occlusif.

Les jours suivants les phénomènes infectieux tendent cependant à s'amender, la cornée reprend un peu de brillant, l'hypopyon a diminué.

Bref, de jour en jour, et sans nouvelle cautérisation, les phénomènes inflammatoires diminuent pour ne pas tarder à disparaître tout à fait. Le processus infectieux n'a pas franchi l'iris; il existe en fin de compte une bonne projection lumineuse, et après une iridectomie, le malade devra recouvrir une vision comparable à celle qu'il possédait.

Ce qui est intéressant dans cette observation est la constatation suivante : du pus de l'hypopyon a été recueilli avec les précautions

Digitized by Google

d'usage par notre aide de laboratoire M. Dubief, et culture en a été faite.

Chose étonnante, au lieu de microbes nombreux, il n'y en avait là qu'un seul, le staphylocoque blanc, et par le premier ensemencement on a obtenu des cultures pures de ce microorganisme.

Nous avons entrepris une série de recherches expérimentales sur les processus infectieux de l'œil, aussi nous bornons-nous aujourd'hui à noter au passage ce fait clinique curieux, qui vaut une expérience de laboratoire.

Nous n'en tirerons aucune conclusion. Toutefois, si l'on songe que le staphylocoque blanc est le microbe des infections ayant une tendance naturelle à se limiter, des suppurations minimes et circonscrites, on peut se demander si la guérison dans notre cas n'a pas été plutôt naturelle que due à l'action du feu, qui n'avait pas empêché l'hypopyon de se reproduire. On peut enfin se demander si le même raisonnement ne pourrait s'appliquer aux panophtalmies enrayées dès le début par les moyens ordinaires.

On ne saurait en ce moment rien conclure que d'hypothétique, soit dans un sens soit dans l'autre, et nous reporterons nos conclusions à l'heure où des expériences satisfaisantes pourront être rapportées.

M. Meyer. — Je voudrais seulement constater que l'on vous a signalé ce soir trois succès dans le traitement d'infections oculaires graves, obtenus par l'occlusion : dans le cas de M. Valude, par l'occlusion des paupières; dans celui de M. Galezowski, par la suture de la cornée; dans le mien, par des sutures conjonctivales recouvrant de conjonctive une hernie de l'iris qui servait de porte d'entrée à l'infection. — Jusqu'ici ces cas étaient plutôt soumis au traitement opposé : ouvrir la chambre antérieure, évacuer autant que possible les matières purulentes, injecter des solutions antiseptiques. — La conclusion qui s'impose est qu'on peut arriver, pour des cas analogues, à des résultats également satisfaisants, en suivant des indications thérapeutiques bien différentes et qu'il faut nous garder d'être trop exclusifs dans nos recommandations et dans la pratique.

M. Gorecki. — Je désire citer un fait, déjà ancien, mais qui peut montrer l'influence du pansement et de l'immobilité. En 1869, alors que j'étais chef de clinique de M. Meyer et interne à l'hôpital des varioleux (Charité annexe), M. Meyer m'envoya soigner un malade qui, à la suite de variole et sans qu'il y ait eu de pustule de la cornée, était atteint d'hypopyon. En même temps, il y avait, ce qu'on observe quelquefois, un grand nombre de petits abcès sous-cutanés. Le traitement, à cette époque, n'était guère antiseptique, il n'y avait du reste pas de porte d'entrée extérieure;

Digitized by Google

je pensai qu'il fallait évacuer le pus, mais, sur le conseil de M. Meyer, je me contentai d'instiller de l'atropine et d'appliquer un pansement compressif. Ce dernier fut renouvelé plusieurs fois, et, au bout de huit à dix jours, sous la seule influence de l'immobilité et d'une légère compression, la guérison fut obtenue.

M. Vignes. — Je ne prends pas pour inoffensif le staphylocoque blanc, du moins pour la cornée. J'ai observé un malade dont la cornée entière a été détruite par ulcération, bien qu'il fût dans de bonnes conditions hygiéniques et antiseptiquement soigné. J'ai fait faire des ensemencements et des cultures pour reconnaître quels microbes pathogènes pouvaient se rencontrer sur la surface ulcérée. Or ces cultures, renouvelées à différentes reprises, ont montré, chaque fois et exclusivement, la présence du staphylocoque blanc. De sa présence peut-on conclure de sa nocuité pour la cornée? Je ne considère pas un fait unique suffisant pour trancher cette importante question : aussi bien est-ce avec un très grand plaisir que j'ai écouté la communication de notre collègue, et serai très heureux de connaître les résultats des expériences qu'il a mises en train.

M. Valude. — J'attribue le plus grand rôle à l'occlusion prolongée de l'œil dans l'arrêt des symptômes infectieux. Peut-être la différence de virulence du staphylococcus tient-elle à une circonstance de cet ordre. Ce point demande de nouvelles recherches.

M. Darier. **Intoxication mercurielle aiguë par injections hypodermiques.** — Certains auteurs ont vanté dans ces derniers temps les doses massives (5 centigr.) de sublimé en injections hypodermiques. Je me permets de venir apporter ici quelques faits qui montrent à quels graves accidents cette thérapeutique pourrait exposer les médecins qui l'appliqueraient sur la foi de ces auteurs.

Divers cas de mort ou d'intoxication grave ont été relatés à la suite d'*injections de doses massives de sels mercuriels insolubles*. Je ne connais pas encore de cas de mort par les injections de sels solubles. Avec M. Abadie, nous avons pratiqué depuis près de dix ans un nombre considérable d'injections de peptonate, de bichlorure et de cyanure de mercure. — Souvent il nous était arrivé, surtout chez des goutteux ou des prédisposés, de provoquer, après un certain nombre de piqûres, des coliques et de la diarrhée; mais c'était tout.

Or, dans ces derniers temps, voulant, à l'exemple des auteurs qui vantent les doses élevées de sublimé, augmenter progressivement les doses que nous injections, nous avons provoqué assez souvent des symptômes d'intoxication.

Le cyanure de mercure, vanté surtout dans ces derniers temps

Digitized by Google

par M. Chibret, de Clermont-Ferrand, à la dose de 5 milligrammes, présente de réels avantages, s'il n'est administré qu'à cette dose; il est peu irritant, très facilement absorbé, et ne précipite pas la cocaïne comme le sublimé; ce qui permet de pratiquer des injections presque indolores.

Après une longue série de plus de 100 malades, nous étions arrivés à considérer la dose de 1 centigramme comme très courante même chez les enfants. Nous tenons à dire aujourd'hui que si on injecte 1 centigramme d'emblée, sans avoir d'abord mis à l'épreuve la tolérance du patient, on peut s'exposer à provoquer des phénomènes d'intoxication, qui peuvent causer une vive alarme et de sérieux embarras pour le médecin qui ne serait pas prévenu; c'est ce que nous montre le cas suivant :

Observation I. — Mme Ch..., 38 ans, se présente à la clinique du Dr Abadie, se plaignant d'avoir, depuis trois semaines, *un nuage qui couvre les objets fixés par l'œil droit.*

A l'ophtalmoscope on constate, un peu au-dessus de la papille, légèrement infiltrée, la présence d'un *foyer de choroïdite* grand comme une lentille. OD V. = 2/3; OG V. = 1.

Une injection hypodermique d'un centigramme de cyanure d'hydrargyre est pratiquée séance tenante.

Une heure après : violentes douleurs de ventre, suivies bientôt de diarrhée, puis de vives douleurs de reins. Selles d'abord noirâtres, puis sanguinolentes; ténesme qui oblige la malade à passer une grande partie de la nuit à aller à la garde-robe; goût métallique dans la bouche et légère salivation, dents agacées, gencives tuméfiées.

Appelé le lendemain, nous pratiquons une injection de morphine qui calme de suite tous ces symptômes alarmants; une seconde injection de morphine six heures après, et ç'a été tout, comme traitement. La malade dit que sa vue s'est notablement éclaircie. Rien dans les antécédents de la malade n'explique cette prédisposition hydrargyrophobe. Les urines examinées à trois reprises n'ont jamais contenu de traces d'albumine, pas de rhumatisme, pas de maladie de cœur. Quelquefois des angoisses, de l'essoufflement, et souvent les chevilles enflées après une marche un peu longue.

Bref, n'osant plus continuer les injections hypodermiques, nous avons poursuivi le traitement exclusivement par des injections sous-conjonctivales d'une goutte de solution au millième de sublimé tous les deux jours. La malade aujourd'hui trouve sa vue parfaite. $V_e = 1$. Le foyer de choroïdite s'est légèrement atténué.

Nous avons là un de ces cas rares d'intolérance idiosyncrasique sans lésions rénales, sans antécédents goutteux, sans rien qui

Digitized by Google

puisse expliquer des phénomènes aussi graves, survenus une heure après une seule dose de médicament supportée habituellement même par des enfants de 10 ans; faut-il admettre que l'injection a pénétré directement dans une veine? Ce que nous pouvons affirmer c'est que la piqûre a été faite à l'épaule et qu'il n'est pas sorti de sang.

Un centigramme de cyanure tous les deux jours est une dose moyenne dont les effets thérapeutiques sont excellents, et plus rapides que ceux obtenus par la même dose de sublimé. Mais nous croyons prudent de n'arriver à cette dose que progressivement. Depuis le cas particulier que nous venons de citer, nous commençons toujours nos injections par un demi-centigramme, et nous n'arrivons à 1 centigramme qu'au bout de la troisième ou quatrième injection.

Quand nous avons voulu, pour des cas urgents, pratiquer des injections tous les jours, ou augmenter la dose journalière au-dessus d'un centigramme, nous avons eu des cas d'intolérance, plus ou moins marqués, comme le démontrent les deux cas suivants :

Observation II. — Mlle R..., kératite parenchymateuse déjà guérie de l'œil gauche il y a six mois par les injections sous-conjonctivales combinées aux injections hypodermiques de sublimé.

Cette année, l'œil droit est pris avec une telle violence que la vue de cet œil est presque nulle ; la cornée est blanche dans toute son étendue, avec vascularisation profonde très intense.

En présence d'accidents aussi violents, à côté des déplétions sanguines, des compresses chaudes, de l'atropine, etc..., nous pratiquons tous les deux jours des injections hypodermiques de cyanure d'hydrargyre, augmentant la dose progressivement jusqu'à 2 centigrammes. Après la troisième injection de 2 centigrammes, la malade est prise de violentes coliques, avec douleurs dans les reins et dans l'estomac, nausées et quelques rares vomissements, diarrhée peu intense, pas de selles sanguinolentes. C'est vers la quinzième piqûre que cet accident s'est produit.

Nous n'avons plus fait depuis que des injections de 1 centigramme; plus le moindre accident aujourd'hui, la vision a considérablement augmenté.

On continua le traitement.

Un autre cas, que nous relatons tel qu'il a été observé par un confrère, démontre que 1 centigramme de Cy Hg administré *tous les jours* amène les mêmes accidents.

Observation III. — Mme H..., 24 ans, *choroïdite disséminée des deux yeux.*

Début des lésions maculaires, le 4 août; jusqu'au 16 août, la

Digitized by Google

vision est de plus en plus troublée surtout de l'œil droit. Acuité visuelle : OD V. = 1/10, lit n. 5; OG V. = 1/6, lit n° 2.

Le 16 au soir, injection dans la fesse gauche d'une seringue de Pravaz (1 centigr.) de cyanure; 4 sangsues à la tempe droite.

Le 17 au soir, une injection (seringue entière) dans la fesse droite.

Le 18, 3 sangsues à la tempe droite.

Le 19, une injection sous-conjonctivale de sublimé dans l'œil droit; le soir l'injection (seringue entière) de cyanure dans la fesse gauche; le 20, une injection dans la fesse droite; le 21, dans la fesse gauche; le 22, une injection sous-conjonctivale de sublimé dans l'œil gauche; le soir une injection (seringue entière) de cyanure dans la fesse droite.

Du 16 au 21 août, *six injections, soit une injection tous les jours.*

Jusqu'au 22 inclus aucun trouble gastrique, pas de diarrhée, aucune tendance aux vomissements, pas de céphalalgie; la vision avait été améliorée surtout de l'œil droit. Etat général très bon.

Le 23 au matin, *dès le réveil, quelques coliques avec tranchées, céphalalgie, nausées.* L'état reste stationnaire jusqu'à 8 heures; à 8 heures, *diarrhée cholériforme*, selles abondantes, la malade va *vingt-sept fois à la garde-robe* depuis 8 heures jusqu'à midi. *Fièvre, céphalalgie, bouche très mauvaise, langue sèche, vertiges, nausées*; jusqu'à 10 heures, *prostration* absolue, *douleurs abdominales très vives.* A 10 heures les nausées font place à des *vomissements*, de 10 heures à 11 heures la malade vomit quatre fois. La céphalalgie est intense, la prostration absolue, les douleurs abdominales très vives, nausées constantes.

Pour enrayer ces accidents, *deux potions de morphine* (0 gr. 03 en tout). A partir de midi, tous les phénomènes se sont amendés; une ou deux selles encore dans l'après-midi. Dans la soirée, à part une grande fatigue et un peu de prostration, rien de particulier. Nuit bonne.

Le lendemain 24, visite à la clinique. Acuité visuelle mesurée: OD V. = 1/6, lit n° 2; OG V. = 1/6, lit n° 1.

M. Darier fait suspendre les injections hypodermiques, il pratique une injection sous-conjonctivale de sublimé dans l'œil droit, une dans l'œil gauche.

Le 26, *nouvelle injection sous-conjonctivale* dans l'œil gauche.

Le 28, *reprise des injections hypodermiques*, une entière dans la fesse gauche.

Le 29, *une injection sous-conjonctivale* dans l'œil droit, et une dans l'œil gauche.

Le 30, *une injection de cyanure dans la fesse droite.*

Digitized by Google

Le 31, *une injection sous-conjonctivale* dans l'œil droit puis dans l'œil gauche.

Le 3 septembre, *une injection de cyanure dans la fesse gauche.*

Le 6, injection sous-conjonctivale dans l'œil gauche.

Le 7, *injection dans la fesse droite.*

Du 24 août au 7 septembre, rien de particulier à signaler dans l'état général, si ce n'est *que les jours de piqûre à la fesse, cinq ou six heures après l'injection, la malade avait trois ou quatre selles diarrhéiques* alors que les autres jours tout se passait normalement.

Le 7, M. Darier consulté est d'avis de ne plus faire d'injections que d'une demi-seringue. Acuité mesurée : OD V. = 1/6, lit n° 2; OG V. = 1/2, lit n° 1.

Le 8, injection sous-conjonctivale dans l'OD.

Le 9, *demi-injection de cyanure dans la fesse gauche;* rien de particulier, *pas de diarrhée.*

Le 13, une injection sous-conjonctivale à l'œil gauche; demi-injection de cyanure dans la fesse droite.

Le 16, une injection sous-conjonctivale à l'œil gauche.

Le 20, une injection sous-conjonctivale dans l'œil gauche; demi-injection de cyanure dans la fesse droite.

Du 7 au 20 septembre, aucun trouble n'est survenu, les injections ont été parfaitement supportées. L'acuité visuelle a continué à s'améliorer OD V. = 1/2; OG V. = 2/3.

Le 22, le 29 septembre et le 4 octobre, injection d'une demi-seringue de cyanure, alternativement dans la fesse gauche et dans la fesse droite; aucun accident, tolérance parfaite.

Il ressort de ces trois observations :

1° Que certains individus présentent une susceptibilité excessive à l'égard des mercuriaux administrés hypodermiquement;

2° Que les doses massives espacées amènent facilement des phénomènes d'intoxication ;

3° Que ces mêmes phénomènes peuvent se produire si l'on administre les injections coup sur coup tous les jours à la dose d'un centigramme.

Donc nous pouvons conclure en disant que les injections hypodermiques de cyanure de mercure vantées par M. Chibret, si on veut les employer de préférence à celles du sublimé, doivent être administrées avec prudence.

On devra toujours commencer par injecter un demi-centigramme seulement et n'augmenter que petit à petit la dose, s'il y a indication à agir énergiquement.

La dose maximum pour les individus de force moyenne est d'un centigramme tous les deux jours. Les résultats obtenus avec ces

Digitized by Google

doses sont peut-être plus rapides que ceux obtenus avec les mêmes doses de sublimé.

M. Parent. — Les injections hypodermiques de cyanure de mercure sont loin d'être une nouveauté. M. Despagnet et moi, sur la prescription de notre ancien maître, M. Galezowski, en avons fait certainement plus de mille, il y a de cela huit à dix ans[1]. Nous en avons eu de bons effets, sans constater les accidents signalés par M. Darier. Une substance aussi efficace, mais en même temps aussi dangereuse que le cyanure de mercure, demande à être maniée très prudemment; il faut donc tâter la susceptibilité du malade et commencer par de faibles doses. Il faut en outre, pour éviter les impuretés (entre autres l'acide cyanhydrique libre, si toxique), s'adresser à des pharmaciens qui sont de véritables chimistes. Avec ces précautions ce bon médicament ne se montrera pas traître et infidèle.

Les cas de légère intoxication mercurielle précédents m'en remémorent un plus terrible qu'a raconté mon ancien condisciple et ami le Dr Parisotti, de Rome. Voulant, à l'exemple de quelques-uns de nos confrères italiens, juguler une iritis syphilitique par le calomel donné en injection à la dose de 60 centigrammes, il eut les accidents les plus graves. Il se produisit une telle stomatite, un tel gonflement inflammatoire de l'arrière-gorge que le malade, ne pouvant plus s'alimenter, faillit mourir de faim. Cette dose de 60 centigrammes était d'ailleurs excessive, mais des injections de 10 à 30 centigrammes ont donné à notre confrère italien les meilleurs résultats[2].

1. C'est également sur la prescription de M. Galezowski que nous avons aussi, vers la même époque, expérimenté (indépendamment de tous les sels de mercure) aussi les sels de platine et les sels d'or, en particulier le chlorure double d'or et de sodium, préparation déjà employée il y a plus de quarante ans par *Chrestien*, de Montpellier, contre les accidents spécifiques.

2. Voici la technique de ces injections hypodermiques de calomel : on se sert d'une grosse seringue de Pravaz, de la capacité de 5 grammes, avec aiguille de 4 centimètres. La seringue est désinfectée avec une solution d'acide phénique 1/100. On prépare un mélange de 3 grammes de glycérine et 2 grammes d'eau distillée, qu'on stérilise par ébullition au moment de s'en servir. On met le calomel dans un petit mortier en cristal, qui est resté pendant quelques minutes dans la solution de sublimé 1/1,000. En jetant goutte à goutte le mélange de glycérine et d'eau, on arrive à faire une suspension parfaite. La peau de l'endroit où l'on doit faire l'injection est savonnée et brossée, en se servant de la solution de sublimé, et dégraissée par l'éther. Le lieu d'élection pour l'injection est le suivant : trois centimètres à peu près au delà du grand trochanter, ni trop près du fémur, ni trop haut dans la fesse; le foyer de l'injection doit reposer immédiatement sur le faisceau des fessiers; elle doit être profonde, intramusculaire. — La quantité de calomel à injecter peut varier de 10 à 30 centigrammes. La piqûre est recouverte de baudruche, collée par le collodion. Pas d'abcès si toutes les précautions précédentes ont été prises. Avec 30 centigrammes l'iritis syphilitique est généra-

Digitized by Google

M. Despagnet. — Je ne puis que confirmer ce qu'a dit M. Parent. Pendant des années, à l'instigation de M. Galezowski [1], nous avons fait des injections de cyanure de mercure, et jusqu'à 30 et 40 par jour, et jamais nous n'avons constaté d'accident, même très faible, mais nous ne commencions jamais à injecter plus de cinq milligrammes de substance active; graduellement nous arrivions à 1 centigramme. C'est là un sel très soluble, très stable, très facile à manier quoi qu'on en dise; journellement j'en fais encore usage et n'ai qu'à me louer de son emploi.

M. Sulzer. — Il existe sûrement chez certains malades une idiosyncrasie pour le mercure. J'ai vu un malade atteint de stomatite intense après l'injection de 10 centigr. de calomel.

M. Meyer. — Si, dans nos traitements mercuriels, les cas d'empoisonnement sont exceptionnellement rares, les cas observés par M. Darier doivent cependant nous engager à la précaution, surtout pour les injections, de tâter le terrain avec des doses sûrement inoffensives et de surveiller la santé du malade, surtout l'état des intestins. Mais ce n'est pas seulement l'emploi de doses trop fortes qui peut devenir dangereux, il faut encore penser à la pureté du médicament et à la sensibilité individuelle. Celle-ci a été mise en lumière par l'observation du professeur de chirurgie, Albert, à Vienne, qui, très souffrant depuis longtemps de l'estomac et des intestins, avait épuisé en vain tous les traitements indiqués pour son affection. Enfin l'idée lui vint que son mal pouvait résulter de l'emploi constant du sublimé pour l'asepsie de ses mains pendant les opérations; et en effet il guérit rapidement après la suppression du sublimé.

M. Darier. — Je suis heureux de voir que l'accord entre nous est parfait au sujet d'une intolérance idiosyncrasique de certaines personnes pour les préparations mercurielles; nous sommes d'accord également avec MM. Galezowski, Parent et Despagnet pour admettre que la dose de 1 centigramme de cyanure de mercure est une dose moyenne très bien supportée; mais il faut bien se garder d'appliquer cette dose d'emblée : il faut toujours tâter le terrain par des doses plus faibles, n'arriver que progressivement à 1 centigramme.

La séance est levée.

lement jugulée en quelques jours. Le promoteur de cette méthode est le professeur Scarenzio (Pavie, 1865). Trousseau et Pidoux l'ont signalée dans leur *Traité de thérapeutique*, tome 1, page 283, mais sans l'avoir expérimentée.

1. C'est en 1882 que M. Galezowski conseilla l'emploi des solutions de cyanure de mercure en injections hypodermiques (V. *Recueil d'ophtalmologie*, 1882, page 290).

Digitized by Google

BIBLIOGRAPHIE

ET REVUE DES JOURNAUX

Augenarztliche Unterrichtstafeln, von MAGNUS. — Tableaux d'enseignements pour les oculistes. L'auteur vient de publier deux fascicules de son ouvrage, composé des résumés schématiques d'origines des nerfs oculaires dans le cerveau.

Au premier fascicule est jointe une planche, reproduisant en grand un schéma des différents nerfs moteurs et sensibles de l'œil, ainsi que des nerfs optiques. On y trouve reproduit en format plus grand, ce que j'ai imaginé il y a plus de dix ans dans mon cours, et que j'ai reproduit dans la figure 444 de la troisième édition de mon *Traité des maladies des yeux* [1], à la page 839, pour l'exposé schématique du nerf de la 3e paire et de ses nombreux noyaux d'origine.

Le professeur Magnus a complété cette figure en y joignant les origines de tous les autres nerfs des centres visuels.

Dans le deuxième fascicule, l'auteur étudie les différentes variétés de cataractes à leur début, et il reproduit les altérations microscopiques en formes schématiques, tantôt dans le segment postérieur, vers son diamètre, tantôt dans la grande circonférence de la lentille.

Enquête sur l'état des yeux dans les écoles de Lausanne par le Dr ÉPERON, privat docent d'ophtalmologie à l'Université de Lausanne. — Ce travail, présenté à la Société vaudoise de médecine le 3 septembre 1892, est accompagné de trois planches en chromolithographie.

Notre distingué confrère a examiné dans les *écoles primaires* 2149 sujets, dont 1075 filles et 1074 garçons, âgés les premières de 8 à 15 ans et les garçons de 8 à 14 ans. Les filles ont eu une proportion de cas anormaux de 27 p. 100; cette proportion n'a été que de 21,3 p. 100 chez les garçons. Les cas anormaux se répartissent de la façon suivante :

	Filles.	Garçons.
Myopie	6.3 p. 100	5.4 p. 100
Hypermétropie	2.7 —	1.5 —
Astigmatisme myopique	2.4 —	0.6 —
Astigmatisme hypermétropique	8.5 —	10.0 —
Astigmatisme mixte	0.5 —	0.2 —
Astigmatisme irrégulier	5.6 —	2.6 —

1. Galezowski, *Traité des maladies des yeux*, 3e édition, avec 483 figures intercalées dans le texte, Paris, 1888, p. 839.

Digitized by Google

Dans un *collège cantonal*, 209 examinés de 11 ans et demi à 16 ans et demi ont donné 24 p. 100 d'anormaux, dont 15,3 p. 100 de myopes et 3,3 d'astigmatisme hypermétropique.

Dans une *école industrielle* 258 élèves de 13 à 18 ans ont donné une proportion de 23 p. 100 de cas anormaux, dont 13,5 p. 100 de myopes et 4 p. 100 d'astigmatisme myopique.

Dans une *école supérieure communale* de jeunes filles de 10 à 18 ans, 266 jeunes filles ont présenté 22,5 p. 100 de cas anormaux, dont 10 p. 100 de myopes et 6 p. 100 d'astigmatisme hypermétropique.

Les épreuves d'admission des *écoles normales vaudoises* ont donné les résultats suivant :

149 garçons donnent 16 p. 100 d'anormaux, dont 8 p. 100 de myopes.

239 filles de 15 à 16 ans donnent 24 p. 100 d'anormaux, dont 13 p. 100 de myopes.

Le travail ci-dessus met en lumière les faits suivants :

1° Environ un quart de nos écoliers présentent des anomalies de la réfraction dont la correction est pour le moins désirable;

2° La myopie est notablement moins fréquente chez nous que dans la plupart des autres pays. Toutefois le degré moyen de myopie est aussi élevé sinon plus qu'ailleurs;

3° La différence quant à la fréquence de la myopie est surtout très accusée en faveur des élèves de race romande;

4° La fréquence de l'astigmatisme régulier est assez considérable dans nos établissements d'instruction, probablement autant qu'ailleurs. Les éléments étrangers de comparaison sont très peu nombreux, l'examen de l'astigmatisme ayant été, comme l'a déjà constaté Randall, trop négligé jusqu'ici. La proportion des cas d'astigmatisme régulier est probablement irréductible, à moins que cette anomalie de courbure ne reconnaisse souvent pour cause le surmenage des yeux dans de mauvaises conditions hygiéniques. L'hypothèse de la production de l'astigmatisme sous l'influence de la pression des muscles extrinsèques, telle que je l'ai exposée plus haut, est encore à démontrer;

5° L'astigmatisme irrégulier consécutif à la kératite scrofuleuse est très répandu dans nos écoles primaires. Cela montre qu'il y a encore beaucoup à faire pour l'amélioration des conditions hygiéniques des classes peu aisées de la population lausannoise, ainsi que pour l'instruction des parents, qui négligent les soins élémentaires et immédiats à donner ou à faire donner en pareil cas;

6° Quant à la myopie, il faut admettre qu'elle est dans une certaine proportion inévitable vu les influences de l'hérédité de la race, peut-être de la conformation cranienne. Je crois cependant

Digitized by Google

que le pour cent actuel de nos écoliers myopes pourra être encore réduit, en perfectionnant toujours plus l'outillage scolaire, notamment le mobilier et les manuels, en introduisant encore quelques réformes dans l'enseignement, en répandant l'usage de l'écriture droite, en surveillant les élèves atteints d'anomalies visuelles.

Ces mesures doivent être appliquées surtout aux jeunes filles, qui, pour l'avenir, ont plus à craindre de la myopie que les jeunes garçons.

Ce travail, élégamment édité par la librairie P. Rousse, de Lausanne, est suivi d'une bibliographie des travaux concernant les anomalies de réfraction allant de 1864 à 1892.

Lunettes bichromatiques, de M. le Dr de Voisins, médecin-major. — Cet instrument a été présenté à l'Académie de médecine le 14 juin 1892, par M. le Dr Dujardin-Beaumetz. Il a pour but la détermination de l'amaurose monoculaire. Grâce à des caractères fort ingénieusement composés, on arrive très facilement à découvrir la supercherie quand elle existe. M. le Dr de Voisins, nous a montré l'instrument qui a motivé le rapport de M. Dujardin-Beaumetz, et les expériences auxquelles nous nous sommes livrés nous ont permis de vérifier les conclusions favorables de l'éminent rapporteur. Nous engageons donc fortement nos confrères de l'armée à user de ce moyen pour déjouer les simulateurs.

Dr E. Rolland.

Nouvelles méthodes pour l'opération de la cataracte. — A la Société scientifique des médecins militaires de la garnison de Vienne (Autriche-Hongrie), M. Fuchs, s'appuyant sur un nombre considérable d'observations, a établi un parallèle entre l'extraction de la cataracte avec iridectomie, et l'extraction sans iridectomie.

Sur 702 cataractes opérées par M. Fuchs lui-même en trente-deux mois, 311 ont été opérées sans iridectomie, et 391 avec iridectomie. Fuchs conclut en disant qu'opérer sans iridectomie n'a pas d'autre avantage que de laisser à l'œil son aspect normal, car l'opération faite sans iridectomie donne des résultats moins sûrs dans beaucoup de cas. C'est également notre humble avis.

Dr E. Rolland.

Travail du mineur nystagmique considéré comme cause d'accidents, par le Dr Dransart. — Il est aisé de comprendre, dit M. Dransart, qu'un mineur nystagmique ayant les muscles élévateurs, obliques et latéraux des yeux fatigués, surmenés, ménage autant que possible les mouvements des yeux dans les directions

Digitized by Google

correspondant à l'action des muscles précités. Le mineur donne instinctivement à ces derniers le minimum de travail possible. Il ne fixe son travail que de temps en temps pour diriger sa pique, et dans l'intervalle des mouvements de fixation, c'est le sens musculaire des bras qui dirige la pique par la force de l'habitude. Le travail n'est plus dès lors aussi clairvoyant ni aussi productif. La pique que l'œil ne dirige plus constamment frappe parfois des joints qu'il ménagerait si l'œil ne la quittait pas. Il risque alors de détacher une grosse pierre, dont l'œil fatigué n'a pu prévoir la chute. De là des accidents faciles et plus fréquents chez le mineur nystagmique que chez les autres, toutes choses égales d'ailleurs.

Ou bien encore, la pique mal dirigée mêle les parties terreuses au bon charbon ; de là, un travail moins productif par défaut de qualité, de même qu'il est moins productif en quantité. Le mineur nystagmique, en effet, est souvent obligé de reposer complètement les yeux par le regard en bas, et cela en cessant momentanément tout travail.

Un mineur dont le nystagmus est assez prononcé avouera généralement, quand on l'interrogera à ce sujet, que son travail n'est plus aussi productif ni aussi facile qu'avant le début de l'affection. Ainsi que nous l'avons dit tout à l'heure, le mineur nystagmique est sujet à une diminution de la vision, aux maux de tête, aux vertiges et parfois à la vision double. Ces symptômes, on le conçoit, enlèvent au mineur une grande part de sa capacité et l'exposent à bien des accidents qu'il aurait certainement évités s'il avait été exempt de cette affection oculaire.

Le nystagmique, rouleur ou conducteur dans les petites galeries, est facilement ébloui par les lumières qui dansent devant ses yeux. Sa marche et son attitude ne sont pas fermes. Aussi est-il plus exposé que tout autre à être cause ou victime d'un accident. M. Dransart a vu dernièrement deux accidents très sérieux survenus chez le père et le fils, tous deux ouvriers du fond de la compagnie des mines de Liévin ; tous deux étaient atteints de nystagmus et ne s'en doutaient pas. Notre distingué confrère a la conviction que le nystagmus a joué un rôle important dans la production des accidents qui ont failli coûter la vie au père et au fils ; il pourrait encore citer bon nombre de cas semblables.

Il y a ceci de remarquable au sujet du nystagmus. C'est que cette affection existe bien souvent à l'état latent, c'est-à-dire sans que le mineur s'en aperçoive. Bien souvent un traumatisme quelconque, traumatisme que le nystagmus a parfois provoqué, réagit à son tour sur l'affection et la rend plus apparente. Il en est de même du reste des affections générales intercurrentes, qui débilitent le mineur et diminuent la force de son influx nerveux.

Digitized by Google

Il faut, dit M. Dransart, se rappeler « qu'en dehors des cinq cents cas de nystagmus grave dont j'ai pris l'observation dans le bassin houiller du nord de la France, il y a probablement plus de trois mille mineurs qui sont atteints du nystagmus latent ou léger. — Ces mineurs n'ont pas conscience de leur affection oculaire; ils éprouvent seulement un peu de fatigue à la fin de leur travail; ils sont gênés dans les galeries par un léger sautillement des lampes, et quand ils arrivent au jour, ils éprouvent une certaine gêne qui dure peu. Mais tout cela est si peu de chose qu'ils ne s'en rendent pas compte si on n'éveille leur attention sur ce point.

« Chez tous les mineurs atteints de nystagmus léger, il y a une certaine fatigue des muscles oculaires élévateurs, obliques et latéraux. Il en résulte une certaine tendance à ne pas surveiller aussi attentivement le travail quand ce dernier exige par sa nature l'intervention des muscles intéressés par le nystagmus. Il y a donc chez eux également une certaine prédisposition à ne pas prendre les mesures de vigilance nécessaires pour prévenir les accidents qui peuvent les menacer.

Cela étant, il est facile de comprendre quel éminent service rendrait l'ingénieur en dotant les houillères d'un outil d'abatage et d'un mode d'éclairage perfectionnés. En réalisant ces progrès, l'ingénieur rendrait le nystagmus plus rare et moins apte à passer de la forme légère à la forme grave. Il permettrait au mineur nystagmique comme au mineur sain de se mettre plus sûrement à l'abri des causes d'accidents, comme je le disais tout à l'heure en débutant.

La profession de mineur cesserait, par le fait de ces progrès, d'être classée parmi les professions dangereuses, de même qu'elle a cessé d'être classée parmi les professions insalubres, à la suite des progrès réalisés dans la ventilation des puits (*Journal d'oculistique du Nord*).

Dr E. Rolland.

Empyème des sinus frontaux; guérison, par le Dr Valude. — R... P..., âgé de 23 ans, se présente le 17 octobre 1892 à la consultation des Quinze-Vingts, pour une tumeur fixe, molle, rénitente, de la grosseur d'une petite noix, siégeant à la partie supérieure de l'angle interne de l'orbite, sous l'arcade orbitaire.

Le malade offre au front une certaine voussure de la partie médiane; il se plaint d'avoir depuis quelques mois des douleurs violentes dans le front; il mouche du muco-pus.

Comme maladies antérieures, il a eu la variole, dont il porte des traces accusées au visage.

Digitized by Google

M. Valude posa le diagnostic d'empyème du sinus frontal ; il pratiqua une incision en V à l'angle supéro-interne de l'orbite, les deux branches du V suivant l'une le rebord orbitaire supérieur, l'autre le dos du nez. Cela fait, il appliqua à l'angle de réunion du rebord orbitaire supérieur et du dos du nez une couronne de trépan. La rondelle osseuse une fois enlevée et la muqueuse ouverte, il s'écoula un peu de pus visqueux. Après lavages abondants des cavités au sublimé, il a placé dans la cavité du sinus un double drain, volumineux, qui sort de la plaie, au milieu du dos du nez. Le reste de la plaie triangulaire est fermé par des points de suture au crin de Florence.

Cinq jours après l'opération, la réunion de la plaie est complète, les fils sont retirés. En quelques jours la cicatrisation est complète, et le malade quitta l'hôpital entièrement guéri.

Dr Galezowski.

Les microbes pathogènes, par le professeur Ch. Bouchard, 1892 (J.-B. Baillière et fils, éditeurs). L'éminent maître a réuni une série de mémoires isolés et publiés à différentes époques sur ce sujet. On y trouvera toute l'histoire de la pathologie générale des infections : théorie de l'infection, action des produits sécrétés par les microbes pathogènes, observations cliniques et expérimentales, élimination par les urines dans les maladies infectieuses de matières morbifiques, rôle des poisons d'origine microbienne. Dans le chapitre intitulé : « Les maladies infectieuses, étiologie et pathologie générales », l'auteur étudie les conditions de l'organisme favorables ou défavorables au développement des maladies infectieuses, les rapports de la tuberculose avec les diathèses, les rapports de la scrofule et de la tuberculose.

Dr Galezowski.

Un procédé rapide de recherche de l'albumine et du sucre dans l'urine. — M. Laquer veut remettre en honneur le procédé suivant :

Recherche de l'albumine. L'urine filtrée est chauffée à l'ébullition et additionnée goutte à goutte de son dixième en volume d'acide nitrique. Si elle est restée claire, pas d'albumine. Rien de plus classique.

Recherche du sucre. Filtrer l'urine à nouveau, à moins qu'elle ne contienne pas d'albumine : on chauffe avec dix à vingt gouttes de liqueur d'Almen ainsi préparée :

Tartrate double de potasse et de soude.....	4 grammes
Solution de soude caustique au dixième.....	100 parties
Sous-nitrate de bismuth.....	2 grammes

Digitized by Google

Faire digérer au bain-marie jusqu'à solution presque complète du sel bismuthique et filtrer.

En présence du sucre, cette liqueur donne à l'urine une coloration brun foncé.

La sensibilité du procédé est telle qu'il décèle 0,05 à 0,10 p. 100 de sucre.

Contribution clinique à l'étude de la position du cristallin dans l'œil humain, par KNŒPFLER (*Rev. méd. de l'Est*, 15 juin 1892). — Sous ce titre, M. Knœpfler publie une observation de réfraction relative à une jeune hypermétrope atteinte d'astigmatisme cornéen corrigé à l'état statique par le cristallin, et chez qui la mise en jeu d'un certain travail accommodatif avait pour effet de rendre l'œil astigmate, en corrigeant inégalement l'hypermétropie suivant les deux méridiens principaux. L'examen kératoscopique présenta une particularité intéressante : l'ombre envahissait le champ pupillaire à partir du rebord irien, lorsqu'on déterminait sa marche suivant l'un des méridiens principaux, mais laissait le long du bord de l'iris une zone éclairée en forme d'onglet, lorsqu'on la faisait apparaître dans le sens du méridien perpendiculaire au premier. De cette constatation et de l'analyse critique des données numériques fournies par l'examen, l'auteur conclut que l'observation dont il s'agit présente un exemple très probable de cristallin oblique, corrigeant, chez une hypermétrope, et à l'état statique de l'œil, un astigmatisme de la cornée. (*Revue internationale de Bibliographie.*)

Étiologie et prophylaxie de la myopie, par le Dr KNŒPFLER. — L'auteur a étudié l'étiologie et la prophylaxie de la myopie d'après la statistique des yeux myopes observés à la clinique ophtalmologique de Nancy pendant l'année 1891, et il en tire les conclusions suivantes :

Dans la catégorie des consultants, c'est-à-dire pour les habitants de la campagne et la population ouvrière et indigente de la ville, la scolarité limitée à l'âge d'une douzaine d'années ne paraît pas constituer un danger au point de vue de l'évolution de la myopie, sauf peut-être chez les filles.

Le degré de cette anomalie (et, par suite, sa gravité) s'accroît surtout à un âge avancé, après la puberté et à l'occasion des travaux appliqués rapprochés habituels qui sont surtout l'apanage des femmes. Celles-ci paraissent plus que les hommes exposés aux myopies fortes, et ces myopies, faute d'une correction et d'une hygiène convenables, s'élèvent, peut-être plus fréquemment qu'on

Digitized by Google

ne le pense, à des degrés énormes, la plupart du temps au-dessus des ressources de l'art.

Le danger semble pouvoir être le mieux évité en attirant, dans les écoles primaires, l'attention des jeunes gens, et surtout des jeunes filles des catégories sociales dont il s'agit sur la nécessité de s'adresser de bonne heure et sans tarder au médecin, lorsqu'ils s'aperçoivent de troubles ou de faiblesse de la vue, surtout s'ils ont connaissance de cas de myopie dans leur famille, l'hérédité paraissant exercer une influence manifeste sur le développement du degré de la myopie, et si leurs occupations professionnelles ou autres les obligent à un travail rapproché (*Journal des connaissances méd.* de Cornil).

Sur le polissage du cristal, par M. Gueroult. — Jusqu'à présent on avait toujours employé pour le polissage du cristal le stannate de plomb, qui contient 61,5 p. 100 de plomb.

Les mains de l'ouvrier sont constamment en contact avec cette potée qui, de plus, est projetée sur toute sa personne; enfin, la chaleur développée par le frottement du cristal contre la roue dessèche une partie de la potée qui se répand à l'air et pénètre dans les voies respiratoires.

A la cristallerie de Baccarat, en 79 mois (1884-1891), sur 200 tailleurs de cristaux, il y eut 39 malades atteints d'accidents saturnins nécessitant l'arrêt du travail, quelques-uns à plusieurs reprises; 4 ont vu leur travail arrêté respectivement pendant sept mois, un an, deux ou quatre ans, par suite de paralysie; 1 a succombé à l'encéphalopathie; 34 ont présenté une moyenne de 17 jours et demi d'incapacité par mois, 17 ont dû quitter leur métier.

M. l'ingénieur Gueroult a cherché à éviter ces accidents en remplaçant la potée par une substance inoffensive, et il s'est arrêté au mélange suivant :

Potée d'étain.....	1 kilogramme.
Acide métastannique.....	2 —

ne contenant plus que 20 p. 100 de plomb, et depuis 18 mois que ce mélange est employé, on n'a plus constaté à Baccarat aucun cas d'intoxication saturnine (*Journal des conn. méd.* de Cornil.)

De l'état de la pupille pendant l'administration du chloroforme, par le Dr Blanc. — L'examen constant de la pupille constitue un réactif précieux pour suivre les effets de l'agent anesthésique. Budin et Coyne, et récemment H. Nelson, ont montré

Digitized by Google

tout le parti qu'on en pouvait tirer pour voir venir de loin les accidents et prévoir le retour du malade à la sensibilité.

La pupille, dilatée pendant les deux premières périodes, se contracte quand la narcose est profonde et se dilate à nouveau quand la sensibilité reparaît.

Mais si la pupille étant contractée et l'administration du chloroforme étant continuée, on voit celle-ci se dilater assez soudainement, l'asphyxie grave est imminente.

Si la pupille se dilate en réponse aux excitations extérieures, c'est que le malade n'est pas suffisamment anesthésié, à moins que l'opération ne soit légère et n'exige pas une anesthésie complète.

Quand la pupille se contracte facilement et devient immobile, il faut cesser l'administration du chloroforme jusqu'à ce que la dilatation se produise doucement. Si alors on a besoin de prolonger l'anesthésie, on ajoute un peu de chloroforme jusqu'à ce que la pupille se contracte de nouveau (*Revue de thérapeutique médico-chirurg.*).

Sur un nouveau corps, la chloralose. — Voici comment MM. Henriot et Richet en ont indiqué dans leur communication académique le mode de préparation et d'action : « Nous avons obtenu d'excellents résultats avec un corps qui résulte de la combinaison du chloral avec la glucose, anhydrogluco-chloral, que nous proposons d'appeler *chloralose*.

« Au point de vue physiologique, il est fort curieux. Si on injecte dans l'estomac à un chien 0,5 par kilogramme de ce corps, il survient un sommeil régulier avec excitabilité réflexe singulière. L'animal est d'abord comme strychninisé avec conservation de l'excitabilité réflexe, surtout tactile, ou la succussion ; les réflexes à la douleur sont moins marqués. Peu à peu arrive de la somnolence et pourtant la pression artérielle reste normale.

« Ainsi donc la chloralose produit une somnolence très profonde sans modification de la pression. On peut donc faire sur un animal ainsi préparé toutes les expériences sur les réflexes, et cela sans que l'animal souffre. » (*Société de biologie.*)

Examen histologique du système nerveux[1], par M. Edmond Chrétien. — Pendant longtemps la méthode de coloration du carmin de Gerlach (1858) avait prédominé et bientôt s'était joint à elle le procédé du chlorure d'or.

Le premier pas dans la voie du progrès fut fait par Weigert avec

1. Lenhossék. Des feinere Bau des Nervensystems im Lichte neuester Forschungen (*Fortschrifte der Medicin*, 1er août au 15 décembre 1892).

Digitized by Google

sa méthode à l'hématoxyline (1884). Par ce procédé on colore la myéline des filets nerveux, même dans les points où elle ne recouvre le cylindre-axe qu'en couches très minces, et l'on peut mettre en lumière dans tous ses détails le riche réseau de filets médullaires répandus dans toute la substance grise. Cette méthode permet de se faire une idée précise du trajet de faisceaux isolés, de la disposition des substances grise et blanche, du processus de développement de la moelle, en particulier des différents cordons de la substance blanche. La découverte des deux méthodes de Golgi (de Pavie) (1875) et d'Ehrlich (de Berlin) constitue-t-elle un grand progrès?

Leurs méthodes sont toutes deux extrêmement pratiques, car elles colorent les éléments les plus délicats du système nerveux, c'est-à-dire les cellules avec leurs prolongements, les fibres nerveuses avec leurs fines ramifications terminales. En outre, elles possèdent cette remarquable propriété de ne pas rendre visibles toutes les innombrables cellules et fibres : ce qui, par la complication des figures, empêcherait de s'y reconnaître.

I. *Technique de la méthode de Golgi.* — Les pièces à imprégner, qui ne doivent pas avoir plus de 1 à 2 centimètres cubes de volume, sont mises pendant vingt à trente jours dans une solution de bichromate de potasse à 2 p. 100, puis pendant vingt-quatre à quarante-huit heures dans une solution d'argent à 0,75 p. 100.

Tandis que Golgi avait fait ses recherches sur des moelles entièrement développées, Ramon y Cajal a étudié des organes centraux encore rudimentaires, et c'est ce qui explique les heureux résultats auxquels il est arrivé par la même méthode.

Cajal a démontré que ces éléments nécessitent un séjour de plus en plus long dans la solution osmio-bichromatique. Lenhossék, d'après sa propre expérience, propose deux à trois jours : névroglie.

2° Des pièces plus volumineuses, comme les hémisphères des petits mammifères, la moelle allongée d'embryons humains, sont fixés avec la celloïdine sur le liège ou la moelle de sureau. Ils y restent fixés après un court séjour dans l'alcool à 80°, après quoi on peut les manipuler selon toutes les nécessités. On porte la pièce de l'alcool absolu dans une solution de celloïdine de moyenne consistance (celloïdine dissoute dans l'alcool absolu, et éther sulfurique = ãã), où on la laisse environ cinq minutes. On prend alors un morceau de moelle de sureau aussi large que possible et on creuse sur sa face plane un sillon ou une cavité assez grande pour que la pièce y trouve une place suffisante. L'objet est placé dans cette excavation avec la celloïdine qui lui est adhérente : on le recouvre avec une légère couche de celloï-

Digitized by Google

dine. Puis, pour durcir la celloïdine, on plonge la pièce ainsi montée pendant environ cinq minutes dans l'alcool à 80°. On place dessus un deuxième morceau de moelle de sureau taillé horizontalement et on fait les coupes au microtome en imbibant avec l'alcool à 80°.

Chaque coupe doit être immédiatement examinée au microscope pour savoir le résultat de l'imprégnation. Si elle a réussi, on la met de suite dans une ampoule remplie d'alcool absolu.

Quand la réaction a manqué on peut soumettre les pièces de nouveau au mélange de Golgi pendant vingt-quatre à trente-six heures, puis le même temps à la solution argentée. Pour Cajal ce procédé, « méthode double », donnerait d'excellents résultats, en particulier pour la rétine.

Rétine. — Yeux de lapins albinos nouveau-nés.

L'œil est coupé; on détache la cornée, le cristallin et le corps vitré. On peut appliquer la méthode simple de Golgi en laissant deux à quatre jours dans le liquide : les cellules de soutènement de Müller s'imprègnent très facilement et on les voit sous forme d'épaisses lignes parallèles noires parcourir la rétine : de même pour les cellules polaires et les spongioblastes de Müller.

R. Cajal emploie ici la « méthode de Golgi » de la manière suivante :

1° Mettre la rétine avec la sclérotique vingt-quatre heures dans le liquide de Golgi ;

2° Imprégnation de vingt-quatre heures avec la solution d'argent à 1 p. 100;

3° Nouvelle immersion dans une solution d'acide chromatique plus faible (acide osmique mêlé avec une partie; bichromate de potasse 2,5 p. 100, dix parties);

4° Nouveau traitement pendant une ou deux heures par la solution argentée.

Quant à l'inclusion, elle peut se faire par un séjour d'une demi-heure dans une solution de celloïdine (*Journal des connaiss. médicales* de Cornil).

Chirurgie des sinus frontaux, par MAYO-COLLIER. — Les sinus frontaux ont jusqu'ici attiré très peu l'attention des chirurgiens. M. Mayo-Collier vient de publier sur la chirurgie de ces sinus un travail qui présente plusieurs points pouvant intéresser les ophtalmologistes.

Les sinus frontaux sont, on le sait, deux petites cavités irrégulières situées entre les tables internes et externes du crâne, près de la racine du nez. Séparées par une cloison, ces cavités sont tapissées par une membrane muqueuse mince et très adhérente.

Digitized by Google

Elles communiquent avec les fosses nasales par un petit orifice qui s'ouvre à la partie antérieure du méat moyen.

Les maladies des sinus frontaux sont peu connues; ce qu'on rencontre le plus fréquemment c'est une accumulation de liquide dans leur cavité (liquide séreux, muqueux ou purulent). La distension causée par l'accumulation du liquide se fait surtout sentir sur la paroi la plus mince de la cavité, c'est-à-dire sur la paroi qui est en rapport avec l'orbite. On a publié cependant quelques cas dans lesquels le pus, accumulé dans les sinus frontaux, s'était fait jour en arrière et avait produit une méningite rapidement mortelle. Exceptionnellement la paroi antérieure des sinus a été perforée par le liquide accumulé dans son intérieur.

Dans certains cas, il s'agit d'un véritable empyème du sinus et le diagnostic en est souvent impossible. Quand, au contraire, le liquide accumulé dans le sinus n'a aucune issue et qu'il fait saillie du côté de l'orbite, il se fait un déplacement du globe oculaire qui amène de la diplopie, et il se produit une tumeur qui peut être prise soit pour un kyste dermoïde, soit pour une exostose, soit pour un sac lacrymal distendu. La céphalalgie fait habituellement défaut; elle est, par contre, avec un écoulement plus ou moins abondant de pus par le nez, un symptôme constant dans l'empyème du sinus.

Quand on est arrivé à faire le diagnostic d'empyème du sinus, le seul traitement à appliquer est la trépanation. Quand les sinus sont ouverts, il est facile de les vider, de pratiquer le curettage de la muqueuse si elle est malade, de la cautériser avec du chlorure de zinc. On doit essayer de drainer la cavité des sinus en introduisant un drain à travers l'orifice de communication des fosses nasales qu'on agrandit. La guérison se fait en général assez vite, amenant avec elle la disparition de tous les troubles observés.

Quand on se trouve en présence d'une assez grande quantité de liquide accumulée dans le sinus, faisant saillie à l'extérieur en refoulant le globe oculaire, le mieux est d'inciser au point le plus saillant de la tumeur, d'introduire le doigt dans la cavité du sinus, de la vider, d'établir enfin une communication avec les fosses nasales afin de pouvoir pratiquer un drainage (*Bulletin médical*, 1893).

Restauration des paupières, par M. F. Barraza (*Revista de la Sociedad medica Argentina*, juillet 1892). — I. Il s'agit d'un vieillard porteur d'une tumeur de la paupière supérieure couvrant l'inférieure : la peau et la conjonctive étaient ulcérées; l'examen clinique et microscopique fit voir qu'il s'agissait d'un sarcome. Il fut extirpé, en empiétant un peu sur la région saine et, dans un

Digitized by Google

second temps, la paupière inférieure avivée fut suturée au restant de la supérieure, d'après le procédé de Landolt. Après dix jours, cicatrisation complète; introduction d'une sonde cannelée par l'angle interne de l'œil et confection d'une paupière supérieure aux dépens de l'inférieure par la section. — II. Ectropion cicatriciel de la paupière supérieure droite; avivement de son bord ciliaire et de celui de la paupière inférieure et sutures. La surface dénudée, qui restait après avoir détaché le bord ciliaire de la région superciliaire, est couverte d'un lambeau cutané pris au bras et suturé par 16 points. Pansement antiseptique à l'iodoforme, résultat très satisfaisant au bout d'un mois et demi.

Sur quelques cas d'atrophie musculaire à marche progressive chez des syphilitiques, par M. Raymond. — A la Société médicale des hôpitaux, l'auteur fait une communication très importante. Les recherches anatomiques et cliniques des dix dernières années ont singulièrement modifié nos conceptions, dit-il, sur les atrophies musculaires progressives. Un grand nombre de types cliniques nouveaux sont venus restreindre de plus en plus, presque jusqu'à le réduire à néant, le champ de l'ancien type Aran-Duchenne.

Un malade, dont j'ai fait l'autopsie, était âgé de 41 ans, et employé. Double hérédité nerveuse, paternelle et maternelle (névropathie, arthritisme); excès alcooliques et syphilis en 1874. La maladie débute en 1885 par des douleurs légères et passagères dans l'épaule droite. Quelque temps après surviennent, du côté de la main droite, des phénomènes qui se rattachent à la crampe des écrivains.

En 1885, *diplopie qui dure deux mois;* puis, douleurs lancinantes dans la nuque, les épaules et le bras droit; enfin dyspnée progressive. En septembre les doigts de la main droite se paralysent successivement.

En février 1890 on constate une dyspnée intense aussitôt que B... parle; les cordes vocales sont presque complètement paralysées. La tête est fléchie sur le tronc et un peu déviée à gauche. Les épaules sont atrophiées, surtout à droite, abaissées et écartées du corps; la partie postérieure des avant-bras est atrophiée, plus à droite. Les réflexes tendineux sont normaux. Les muscles atrophiés présentent des contractions fibrillaires et de la réaction de dégénérescence. L'atrophie envahit complètement les deux membres supérieurs, le cou, le thorax; elle respecte les membres inférieurs.

Le diagnostic se posait surtout entre une poliomyélite et une polynévrite.

Digitized by Google

L'autopsie a montré que le malade était atteint d'une *méningo-myélite vasculaire diffuse*, portant sur toute l'étendue de la moelle et sur le bulbe, mais prédominant à la région cervicale supérieure. L'atrophie des cellules ganglionnaires était énorme à cet endroit : le faisceau pyramidal en bas, le faisceau de Goll en haut.

(*Le Bulletin médical*, 5 février 1893.)

Sur le traitement du trachome par l'expression du tissu morbide à l'aide de la pince à rouleaux, par le Dr KNAPP. — L'auteur commence à démontrer que les divers caustiques guérissent les granulations, non en les brûlant, mais en provoquant une irritation et un afflux d'éléments nutritifs qui les absorbent. Notre but doit être d'arrêter le processus et d'éliminer les éléments malades en ménageant le plus possible les parties saines. *Le brossage et le grattage sont des interventions d'une violence injustifiée.* L'expression des follicules a été préconisée par divers auteurs, mais surtout par *Hoty* et *Noyes*. Ce dernier emploie deux pinces terminées par deux plaques fourchues, situées à angle droit sur l'axe de l'instrument. Dans le but de ménager plus encore le tissu sain, Knapp a fait construire sa pince à rouleaux basée sur le principe du rouleau à cylindrer le linge. Les branches d'une forte pince ordinaire se terminent en forme d'un fer à cheval. Les extrémités de celui-ci comprennent un cylindre d'acier, fixé par des pointes dans des enfoncements de branches. Ce cylindre peut tourner sur son axe ; il mesure 20 à 25 millim. de longueur sur 1 à 1,5 millim. de diamètre. On renverse la paupière supérieure, on la prend dans les mors d'une pince à fixation au niveau du bord supérieur du tarse, et on l'éloigne de l'œil. Une branche de la pince est poussée profondément entre la conjonctive sclérotícale et la conjonctive palpébrale, et l'autre appliquée sur la surface renversée du tarse ; on serre la pince plus ou moins fort et on la tire à soi, en écrasant ainsi toutes les masses molles infiltrées qu'on rencontre. On peut passer deux ou trois fois à la même place avec la pince.

Pour la paupière inférieure, on place l'une des branches sur la face conjonctivale, l'autre sur la face cutanée de la paupière ; il se produit une légère hémorragie et un gonflement de la conjonctive. On lave alors à l'acide borique à 2 p. 100 ou au sublimé à 1 : 5000.

(*Archiv f. Augenheilk.*, Band XXV.)

De l'éclairage du champ visuel dans l'examen à l'ophtalmoscope, par M. SCHNABEL. — Selon l'auteur, dans l'examen à l'image droite, on n'éclaire du fond de l'œil qu'une partie qui répond

Digitized by Google

à la grandeur de l'image de la flamme. Pour agrandir cette partie éclairée, *Schnabel* se sert d'une chambre obscure peinte en noir et éclairée par un miroir d'un mètre carré de surface tourné vers le ciel. C'est la lumière réfléchie par cette glace qui sert à l'éclairage du fond de l'œil. On obtient ainsi une grande surface illuminée et de plus le fond de l'œil apparaît avec sa coloration naturelle. Si Schnabel emploie la lampe, il entoure celle-ci d'un cylindre et y applique une lentille convexe, semblable à celle dont on se sert pour l'examen à l'image renversée. Il n'utilise alors que le miroir plan. Le champ éclairé est rond, large et uniformément illuminé. Ainsi avec une flamme haute de 4 cent. et large de 2 cent., éloignée de 30 cent. de l'ophtalmoscope, il éclaire une surface de 2 millim., comprenant donc toute la papille, avec une zone rétinienne de 1/3 de papille autour de celle-ci. Pour éclairer tout le champ visible de la rétine, il faut employer une lentille convexe de 8 à 12 D., et de 10 à 15 cent. de diamètre.

(*Revue Internat. de Bibliogr. méd.*, janv. 1893, et *Praz. medic. Wachenschr.*, 1892.)

La circulation artérielle du pédoncule cérébral, par MM. Alezais et d'Astros (*Journal de l'Anat.*, 1892, n° 5, p. 519). — De la portion directe de la cérébrale postérieure qui longe le bord antéro-interne du pédoncule, naissent perpendiculairement trois artères : la cérébelleuse supérieure, la pédonculo-jumelle (artère moyenne des tubercules quadrijumeaux de Duret), et la portion réfléchie de la cérébrale postérieure. Les anastomoses de ces vaisseaux au-dessus de l'isthme, établissent des voies de communication assez larges entre les circulations cérébrale et cérébelleuse. Les artères nourricières du pédoncule naissent de ces trois troncs artériels et de la communicante postérieure, pour la partie supérieure du pédoncule. On peut les diviser en cinq groupes : artères pédonculaires internes, antéro-externes, supérieures, artères du sillon, artères des tubercules quadrijumeaux. Au premier groupe se rattache l'artère des noyaux de la IIIe paire, qui née habituellement de la cérébrale postérieure se divise dans la partie interne du pédoncule près du plan médian en six ou sept branches qui se rendent en éventail aux noyaux gris de l'oculomoteur. Une branche postérieure se rend au noyau du pathétique. L'ensemble de ces artérioles forme un système indépendant des autres artères du pédoncule. Sauf les tubercules quadrijumeaux qui sont richement vascularisés et les noyaux gris de la IIIe et de la IVe paire, l'étage supérieur du pédoncule reçoit moins d'artères nourricières que l'inférieur.

(*Revue intern. de Bibliogr. méd.*, 1893, janvier.)

Digitized by Google

Goitre exophtalmique guéri par l'iodure de potassium, par LENTOWSKI. — L'auteur rapporte l'histoire d'une jeune fille âgée de 16 ans atteinte de goitre exopthalmique, soignée avec succès au moyen de l'iodure de potassium. On administrait en outre XX gouttes de teinture acéto-ferrique éthérée. Des frictions avec de l'onguent ioduré sont pratiquées sur le cou deux fois par jour. Deux mois après le début de ce traitement on remarque une amélioration très prononcée; quatre mois plus tard, disparition de tous les signes de goitre, d'exophtalmie, pouls accéléré et une guérison complète.

(*The British med. Journal*, 1892.)

Affections des yeux dans le diabète, par MAUTHNER. — Dans la dernière séance du collège des docteurs de Vienne, le professeur L. Mauthner a parlé des affections de la vue dans le diabète sucré et en a classé ainsi les causes : 1° soustraction aqueuse; 2° dégénération des parois vasculaires; 3° processus dégénératifs consécutifs à l'action des substances toxiques en circulation; un auteur français, dit-il, déclara n'avoir trouvé qu'un cas de cataracte grise sur 162 diabétiques (0,6 p. 100).

La cataracte qui survient chez les jeunes diabétiques dans un marasme rapide n'est causée qu'indirectement par le diabète.

Les lésions vasculaires sont causées non par le sucre, mais par l'accumulation de substances toxiques produites par le trouble nutritif qu'amène une maladie organique, probablement du pancréas. Il survient ainsi des hémorragies du bulbe oculaire, du nerf optique, des parties intra-craniennes de l'organe visuel, ainsi que dans les noyaux moteurs, trophiques ou sensitifs des nerfs de la vision. C'est ainsi qu'on peut expliquer : 1° les hémorragies de la conjonctive, de la choroïde, de la tache jaune, de la rétine (rétinite hémorragique), les hémorragies du corps vitré, le glaucome hémorragique, le décollement de la rétine, l'hémorragie unilatérale du nerf optique et l'atrophie consécutive; 2° l'hémianopsie et le rétrécissement homonyme du champ visuel, la paralysie de l'accommodation, la paralysie des muscles oculaires, la paralysie faciale (lagophtalmie paralytique), la paralysie du trijumeau (inflammation neuropathique).

Aux processus dégénératifs et inflammatoires provoqués par des substances toxiques circulant dans le sang, appartiennent la blépharite chronique, l'orgeolet, la kératite, l'iritis, l'iridocyclite, la rétinite exsudative, la névrite intra-oculaire et rétrobulbaire qui guérit ou amène l'atrophie du nerf optique.

Les maladies oculaires indépendantes du diabète ne peuvent être reconnues quant à leur cause que par l'autopsie.

Digitized by Google

Une seule affection dont la nature est encore discutée est l'amblyopie diabétique qui consiste en un scotome central avec intégrité ou un faible rétrécissement du champ visuel.

(*La Médecine moderne*, de Talamon, 4 février 1893.)

Exophtalmie avec anévrysme intra-crânien d'origine traumatique, par le Dr Gayet. — Le nommé Camille M..., âgé de 21 ans, entre à l'hôpital de la Pitié le 3 décembre 1892. Atteint d'une pleurésie récente, on a pratiqué une ponction suivie de l'issue d'environ un litre de sérosité pleurale. Cette inflammation, purement locale, a fini par s'amender, les symptômes pleurétiques ont fini par disparaître complètement.

C'est à ce moment qu'on a dû s'occuper d'un autre phénomène très important : c'était une exophtalmie extrêmement prononcée de l'œil droit qui est en même temps abaissé et légèrement dévié en dehors. Cet exorbitis est permanent, mais on peut le diminuer momentanément par la compression du globe. Sous l'influence de cette compression l'œil paraît rentrer dans sa cavité, mais cette modification temporaire s'accompagne d'une certaine douleur, et d'une exaspération momentanée des sensations que le malade éprouve habituellement. Les paupières, de ce côté, sont légèrement œdématiées et présentent un écartement moindre que du côté de l'œil sain; de plus, la conjonctive est en état de congestion et de vascularisation permanent. La vue paraît être conservée dans toute son intégrité dans cet œil.

Le malade accuse ordinairement des douleurs de tête assez fortes, et une sensation habituelle de battements intra-craniens qui constitue un symptôme particulièrement pénible par sa fixité et sa permanence. Fait important à relever, ces battements diminuent sensiblement par la compression de la carotide droite; mais cette modification est toujours momentanée, elle cesse avec la compression elle-même. La pression de l'angle supéro-interne de l'œil est très douloureuse, elle devient même intolérable quand elle est quelque peu prolongée. Le stéthoscope ou l'oreille appliqué au niveau de la région frontale, immédiatement au-dessus de l'arcade sourcilière, permet d'entendre un souffle intense, un véritable thrill, manifestement synchrone avec le pouls. Le frémissement paraît diminuer légèrement au moment où l'on comprime la carotide. De fait, il avait diminué pendant quelque temps à la suite de la compression carotidienne systématiquement pratiquée dans un hôpital de province, quelques mois auparavant; mais il a reparu ultérieurement avec son intensité initiale. Des insomnies dues à la persistance et à l'intensité de ces sensations auditives constituent; le symptôme le plus désagréable.

Digitized by Google

Cette lésion s'est développée presque immédiatement après une tentative de suicide; en février 1891 le malade s'est tiré quatre à cinq coups de revolver dans la bouche. Les projectiles ont perforé la voûte palatine. Après cette première tentative, ne se sentant pas mortellement atteint, il en a exécuté une autre et a cherché à se loger deux balles dans le cœur; celles-ci ont glissé le long des côtes, ne produisant qu'une blessure insignifiante.

Immédiatement à la suite de ces tentatives, il y a eu perte complète de la vue du côté gauche, c'est-à-dire du côté où l'œil paraît actuellement être à peu près sain. Mais peu de temps après, la vision est revenue partiellement à ce niveau; seulement il s'est déclaré alors une exophtalmie assez prononcée qui n'existe plus maintenant, bien que cet œil paraisse encore très gros, au point que les paupières très écartées l'une de l'autre ne se rapprochent que difficilement. Actuellement la restitution de la vision de ce côté est complète.

Après l'accident, le blessé a été transporté à l'Hôtel-Dieu de Lyon, service de M. Poncet, où l'on s'est contenté de traiter les plaies buccales au moyen de gargarismes antiseptiques. Pendant ce temps, des modifications importantes s'opèrent du côté de l'œil droit, où l'on constate de la tuméfaction et de la rougeur des paupières, avec injection du globe. La vision est conservée, mais l'œil est douloureux. La mâchoire est fortement déviée à droite. De plus, le malade éprouve des douleurs de tête très violentes.

Ces différents symptômes se sont amendés progressivement, et l'œil gauche en particulier est rentré dans les conditions normales. Mais la céphalalgie droite persiste, revenant par accès extrêmement douloureux, suivis parfois de vomissements et de prostration. Un fait à noter, c'est que cette céphalalgie était sensiblement améliorée par des bains de pied très chauds, fréquemment répétés.

Les battements intra-craniens ont commencé à apparaître environ vers quatre mois après l'accident. L'exophtalmie droite n'a commencé réellement que quelques mois plus tard, vers le mois de novembre 1891, alors que le blessé faisait son service militaire au 1er régiment de zouaves, dans lequel il s'était engagé. A ce moment, la sensation de battement est devenue beaucoup plus marquée, au point de l'empêcher de dormir. Sa réforme fut prononcée par les chirurgiens du régiment.

L'exacerbation des phénomènes oculaires et intra-craniens détermina le patient à solliciter son admission à l'Hôtel-Dieu de Lyon. Il fut placé dans le service de M. le Dr Gayet, qui conseilla la compression de la carotide au niveau du cou, une heure et demie par jour pendant un mois environ. Simultanément, on

Digitized by Google

administra une dose quotidienne de 6 grammes d'iodure de potassium. A la suite de ce traitement, les battements diminuèrent beaucoup d'intensité, l'exophtalmie s'arrêta et la vascularisation anormale de l'œil cessa de se développer. Le diagnostic formulé à ce moment fut celui-ci : *Anévrysme artério-veineux du sinus caverneux et de la carotide interne droite.*

Des essais d'intervention simplement palliative qui ont été pratiqués jusqu'à présent ne pouvaient donner que des résultats purement temporaires. On ne pourrait guère concevoir ici de guérison en dehors d'une opération, savoir la ligature de la carotide primitive. Mais une pareille opération comporte par elle-même trop de dangers et trop d'aléas. Quant à l'influence curatrice de l'iodure de potassium, si vanté dans le traitement des anévrysmes en général, elle peut, dans ce cas particulier, être considérée à l'avance comme nulle, attendu que nous avons affaire à une lésion d'origine exclusivement traumatique. On s'est contenté de la compression périodique de l'artère carotide, exécutée par le malade lui-même et grâce à laquelle il se produit toujours un soulagement marqué.

(*Le Courrier médical de Mary Durand*, 4 février 1893).

Contribution à l'étude de la tératologie du cristallin, par le Dr Rumszewicz (de Kieff, Russie). — Le docteur Rumszewicz de Kieff, auteur de plusieurs travaux fort intéressants (entre autres des recherches sur le colobome maculaire, que Lucien Picqué a mentionnées tout au long dans sa thèse d'agrégation, 1886) vient de publier dans un des derniers numéros du *Prheylad Lekarski* un mémoire sur la tératologie du cristallin et y rapporte un cas très rare en littérature ophtalmologique, il s'agit d'une aphaquie double congénitale sans altérations des autres membranes de l'œil.

Le sujet, un jeune homme de 28 ans, est venu à la consultation du docteur Rumszewicz la première fois au mois de juillet de l'année 1892.

Au premier abord, l'examen externe et ophtalmoscopique ne fit découvrir qu'une sclérectasie double du côté temporal. Comme acuité visuelle, le sujet se servait depuis son enfance de verres + 3,50 dioptries pour la lecture, néanmoins il ne pouvait à l'aide de ses verres lire que les gros caractères; il comptait les doigts à 15 pieds. Ce n'est qu'en recherchant les images de Purkinje que le docteur Rumszewicz ne découvrit qu'une seule image, droite, provenant de la réflexion de la lumière sur la cornée, c'est alors qu'il conclut à une aphaquie double.

Les lentilles convexes + 4,50 augmentèrent l'acuité visuelle dans les deux yeux jusqu'à 20/50 et à l'aide des verres + 12 dioptries

Digitized by Google

le malade put lire les caractères n° 3 de l'échelle de Jaeger. Après l'instillation de mydriatiques le docteur Rumszewicz trouva les deux pupilles dilatées *ad maximum;* l'iris se présentait sous l'aspect d'un lambeau de 1 millimètre de largeur. Derrière l'iris et quelque peu en dedans on apercevait des dépôts de couleur blanc grisâtre, de forme ronde, à surface lisse, leur diamètre n'excédait pas 2 millimètres. « Nous avions donc affaire, conclut le docteur Rumszewicz, à une aphaquie double congénitale sans altérations pathologiques des autres membranes de l'œil, sans trouver trace même d'une cristalloïde antérieure, les dépôts placés près du bord inféro-interne du champ pupillaire avaient une surface lisse et ne possédaient pas de plissements. »

Ce cas est unique dans la littérature ophtalmologique.

Le docteur Rumszewicz s'appuie sur Becker. En effet, Becker dans son *Handb. d. gesammt Augenheilk. v. Graefe u. Saemish*, Bd V, p. 239), soutenait qu'étant donné le rôle important que joue le cristallin dans le développement de l'œil il ne pouvait jamais se produire une aphaquie congénitale sans altérations des autres membranes de l'œil.

Le cas rapporté par le docteur Rumszewicz est fort rare, mais non pas unique; nous lui mentionnerons l'observation de Backer (Aphaquie congénitale, *New-York Med. Journal*, 26 novembre 1888).

Dr Gorecki (de Cracovie).

Un anesthésique chinois. — Nous lisons dans *la Pratique médicale* du 9 août 1892 des détails intéressants sur un anesthésique nouveau qui aurait été appliqué avec succès dernièrement par le Dr Lambuth, et dont il parle dans son rapport sur les résultats d'opérations faites à l'hôpital de Soochow.

Un médecin chinois, qui assistait aux opérations faites sur les yeux avec l'emploi de cocaïne, déclara connaître un anesthésique plus puissant que la cocaïne, employé en Chine, et dont la base est l'humeur de l'œil de grenouille. Dès le lendemain le médecin chinois rapporta à l'hôpital une substance qui ressemblait à la cire, mais était moins onctueuse, plus sombre de couleur et demi-transparente. Il coupa en morceaux cette tablette et la mit macérer dans l'eau plusieurs heures avec une petite excroissance blanche ligneuse. Au bout de vingt-quatre heures l'anesthésique était prêt, le Dr Lambuth l'employait et constatait à sa grande surprise que cette substance était douée de propriétés supérieures à celles de la cocaïne. Appliquée par exemple sur les lèvres et sur la langue, elle les endormait complètement, et un doigt laissé pendant quelques minutes dans cette solution pouvait être traversé

Digitized by Google

par une épingle sans faire éprouver la moindre douleur au patient.

La base de l'anesthésique, le Dr Lambuth en convient, est dans l'humeur des yeux de grenouille.

Rapport entre les paralysies arsenicale et saturnine. — Dans une communication faite à la Société de médecine interne de Berlin, M. Jolly établit un parallèle entre les paralysies arsenicale et saturnine. La première intéresse surtout les membres inférieurs et la seconde les membres supérieurs; la première s'accompagne de troubles de la sensibilité, qui manquent d'ordinaire dans la seconde. La paralysie saturnine frappe de préférence certains groupes musculaires qu'elle atteint les premiers; d'autres ne sont intéressés que plus tard; de ce fait on pourrait conclure que l'atrophie est d'origine centrale et que le choix des muscles dépend de la lésion de centres médullaires successivement atteints. Néanmoins, dans la plupart des autopsies, la substance grise médullaire a semblé normale. Un cas dû à Oppenheim a cependant montré une poliomyélite caractéristique et a permis de supposer que, tout au moins dans certains cas, l'atrophie saturnine était due à une poliomyélite. D'ailleurs, on a réussi à déterminer chez des lapins et des cobayes l'intoxication saturnine, et ces animaux présentaient aux régions médullaires correspondant aux paralysies des foyers de poliomyélite.

M. Jolly rapporte avoir autopsié un individu atteint de paralysie saturnine : l'examen du cerveau fut négatif. Les muscles plus ou moins atrophiés étaient frappés de dégénérescence ainsi que le nerf radial. La moelle présentait peu de lésions et celles-ci se rencontraient au niveau de la partie cervicale, dont les cellules ganglionnaires étaient moins nombreuses et un peu granuleuses.

Malgré ces quelques faits de lésions médullaires, d'après M. Jolly il semble que, pour la paralysie saturnine comme pour la paralysie arsenicale, le poison agisse d'abord sur les nerfs périphériques et sur les muscles; en même temps la partie motrice de la moelle est atteinte mais très légèrement. Plus l'action du poison aura été prolongée, plus seront accentuées les lésions médullaires. Mais cette question demande encore de nouvelles recherches cliniques et anatomo-pathologiques.

(*Bulletin médical*, 18 déc. 1892.)

Anatomie pathologique de la paralysie générale (*Verhandlungen des X. internationalen Congresses*, Berlin, 1892). — L'examen nécroscopique portant sur des sujets morts au début de la maladie a fait constater deux groupes de faits : 1° paralysie

Digitized by Google

générale galopante : dans deux cas de ce genre, remontant l'un à quatre semaines, l'autre à trois mois, l'altération primitive était une dégénérescence des éléments nerveux et plus particulièrement des fibres nerveuses; les lésions inflammatoires des parois vasculaires et du tissu interstitiel étaient au second plan et paraissaient avoir été consécutives ; 2° paralysie générale à marche chronique : les lésions primitives paraissent être celles des vaisseaux et du tissu interstitiel, sans qu'on puisse cependant l'affirmer d'une façon absolue.

(*Revue internationale de bibliogr. médic.*)

INDEX BIBLIOGRAPHIQUE

PULVERMACHER (de Posen). — Observations cliniques : 1° Artère hyaloïde persistante; 2° Exophtalmie avec pulsation (*Centralbl. f. prakt. Augenheilk.*, nov. 1892).

PLACZEK. — Combinaison du tabes dorsal et de la paralysie agitante (*Deutsch. med. Woch.*, n° 27.)

RYMSZA, Wactaw. — Vergleischende Untersuchungen über den Zusammenhang zwischen dem Refractions zustande der Augen und dem Schadelbau. Thèse de doctorat, Dorpat, 1892.

DANIELSSON. — Clinical figures. Figures for recording Diseases of the Ege. London, 52, Beaumont st. y Portland Place, 1892.

GRIFFITH. — Diagnostic des corps étrangers de l'œil (*The med. Chronicle*, mai 1892).

CLAEYS (G.). — Tumeur intra-oculaire, mélano-sarcome primitif du corps ciliaire (*Annales de la Société méd. de Gand*, mai 1892).

Dr ROMIÉE. — Etude sur les nystagmus des houilleurs, Liège, 1892 (brochure de 100 pages).

Dr PERRIN. — Paralysie faciale consécutive à un zona (*Marseille médical* et *Journ. de méd. et de chirurgie* de Lucas-Championnière, 1893, 10 février).

Dr BOURGEOIS. — *Petit précis de thérapeutique oculaire usuel* (un petit volume chez O. Doin, 1893).

Professeur FOURNIER. — *Traitement de la syphilis*, un volume paraissant chez Rueff et Cie, Paris, 1893.

LE KÉNAFF. — Etiologie des maladies des voies lacrymales (Thèse de Bordeaux, 1893).

BRUGÈRE. — Contribution à l'étude des pseudo-méningites

Digitized by Google

hystériques : symptomatologie et diagnostic (Thèse de Bordeaux, 1893).

VINCENT. — L'œil et le foie (Thèse de Lyon, 1893).

CARLO PALERMO. — La tubercolosi primitiva del tarso. Observazioni sperimentali. Pavia, 1893.

ADENOT ET MEURER. — Une observation de syphilis de la conjonctive (*Province médicale*, 1892).

SURMONT. — Syphilis médullaire précoce (*Bulletin médical*, février 1893).

CHARPENTIER. — Propagation à distance de la réaction oscillatoire de la rétine (*Archives de physiologie*, 1893).

CHEVALLEREAU. — Kystes de l'iris consécutifs à une extraction de cataractes (*France méd.*, 1893).

CHIBRET ET ANGIÈRAS. — Etude sur la parésie double de l'accommodation (*Revue gén. d'ophtalm.*, 1893).

GOTTELAND. — Contribution à l'étude de l'appareil de la vision chez les dégénérés (*Thèse de Paris*, 1893).

REDOUTE. — Sur le traitement du mucocèle et de la dacryocystite par le raclage du sac (*Thèse de Paris*, 1893).

REYGONDAUD. — Considérations sur l'application des différents traitements de la conjonctivite granuleuse, et en particulier du traitement par les scarifications, le curettage et le brossage (*Thèse de Doctorat de Bordeaux*, 1892).

ROCHÉ. — Des injections sous-conjonctivales de sublimé en thérapeutique oculaire (*Thèse de Doctorat de Bordeaux*, 1892).

NOUVELLES

Congrès médical pan-américain

A l'occasion de l'Exposition universelle de Chicago, un congrès médical pan-américain se réunira aux Etats-Unis. L'association médicale américaine a décidé que ce congrès se tiendra à Washington, du 5 au 8 septembre 1893. Les langues officielles du congrès seront l'espagnol, le portugais, le français et l'anglais. Les communications seront publiées dans ces quatre langues. L'association américaine adresse d'ailleurs à tous les confrères d'Europe une cordiale invitation à prendre part à cette grande réunion médicale.

Digitized by Google

Le docteur M. E. Scimeno est nommé professeur extraordinaire d'ophtalmologie à la Faculté de Messine (Italie).

Association de la presse médicale

Congrès international de médecine de Rome en 1893.

Le 13 janvier dernier a eu lieu, chez Marguery, un dîner spécial de l'Association de la presse médicale, sous la présidence de M. le professeur Cornil.

Ce banquet, auquel assistaient les syndics, MM. de Ranse et Cezilly, les membres du Conseil judiciaire de l'Association et quinze membres participants, était offert à M. le commandeur professeur Édouard Maragliano, directeur de l'Institut de clinique médicale à l'Université royale de Gênes et secrétaire général du XIe congrès international de médecine, venu à Paris pour se mettre en rapport avec l'Association de la presse médicale, au sujet du prochain congrès qui doit avoir lieu à Rome, du 24 septembre au 1er octobre 1893. La section d'ophtalmologie sera représentée au Congrès par M. le Dr Parisotti (de Rome).

M. le président a présenté M. le prof. Maragliano, qui a répondu en termes des plus flatteurs pour notre pays.

Après discussion, il a été décidé ce qui suit :

1° Par les soins de l'Association de la presse médicale, un Comité est institué sous la dénomination de *Comité français d'initiative et de propagande pour le congrès international de Rome en* 1893.

Ce comité a pour mission de mettre tout en œuvre pour assurer la participation de la France au congrès de Rome.

2° Sont nommés membres du comité tous les membres de l'Association de la presse médicale présents au dîner du 13 janvier, à savoir : MM. Cornil, président; Cezilly, de Ranse, syndics; Chervin, Chevallereau, Délefosse, Doléris, Gorecki, Gougenheim, Joffroy, Laborde, Landouzy, Lereboullet, Meyer, Moure, Prengrueber, Ch. Richet; M. Baudouin, secrétaire général.

3° Le bureau du comité, composé de M. Cornil, président, de Ranse et Cezilly, syndics, Marcel Baudoin, secrétaire, fournira tous les renseignements nécessaires aux intéressés et à toutes les personnes qui désireraient visiter l'Italie en allant assister au congrès de Rome.

4° Toutes les communications relatives aux travaux de ce comité doivent être adressées à M. le Dr Marcel Baudouin, secrétaire gé-

Digitized by Google

néral de l'Association de la presse médicale, 14, boulevard Saint-Germain, Paris.

Trois candidatures étaient à l'ordre du jour.

L'une d'entre elles a été réservée, le journal n'ayant pas deux années d'existence (art. 5 des statuts).

Les deux autres, celle de M. Bérillon (*Revue de l'hypnotisme*) et celle de M. le docteur Fournier (*Journal des maladies cutanées*) seront ultérieurement, conformément aux statuts, l'objet d'un rapport, la première par M. le docteur Gilles de la Tourette, la seconde par M. le docteur Chevallereau.

Une question des plus importantes, le service militaire des étudiants en médecine, a été soulevée par M. le docteur Cézilly, et a provoqué une intéressante discussion à laquelle ont pris part MM. Cadet de Gassicourt, Lereboullet, Gouguenheim, Leblond, Laborde, de Ranse, Janicot et M. le président.

Cette discussion s'est terminée par la nomination d'une commission chargée de soumettre à la bienveillante attention des commissions militaires du Sénat, de la Chambre des députés et de M. le ministre de la guerre la proposition suivante votée à l'unanimité des membres présents.

« Les étudiants en médecine feront leur service militaire comme *médecin*, leurs études médicales terminées ; ils devront être docteurs ou internes nommés au concours dans une ville où siège une faculté, à l'âge de vingt-sept ans. »

A titre de mesure transitoire, l'Association de la presse médicale a en outre émis à l'unanimité les vœux suivants :

« 1° Tout étudiant en médecine pourvu de treize inscriptions, ou nommé au concours externe ou interne des hôpitaux fera son service militaire comme infirmier dans une ville où existe une faculté ou école de médecine.

« 2° Tout médecin auxiliaire nommé au concours doit remplir réellement, pendant l'année qu'il passe sous les drapeaux, les fonctions de médecin auxiliaire. »

La commission se compose de MM. Cadet de Gassicourt, Cézilly, Laborde, Lereboullet, M. Baudoin, secrétaire.

Le secrétaire général,
MARCEL BAUDOUIN.

Le Gérant : FÉLIX ALCAN.

4601. — L.-Imprimeries réunies, B, rue Mignon, 2. — MAY et MOTTEROZ, direct.

Digitized by Google

DU DIPLOMÈTRE

ET DE SON APPLICATION

DANS LE DIAGNOSTIC DES PARALYSIES OCULAIRES

PAR

Le Dr GALEZOWSKI

La science ophtalmoscopique possède aujourd'hui un nombre considérable d'appareils, qui servent à explorer les différentes fonctions de notre organe visuel; un certain nombre d'entre eux ont fait époque dans le progrès accompli par la science, comme cela a eu lieu avec l'ophtalmoscope. D'autres sont devenus indispensables pour compléter le diagnostic d'amblyopies : ce sont entre autres le périmètre, le chromatomètre, servant à la définition du champ visuel et de la faculté chromatique de l'œil, dont j'ai été le premier à démontrer l'importance[1].

Les paralysies des nerfs moteurs de l'œil et des nerfs d'accommodation constituent une cause très fréquente des troubles visuels; de plus elles indiquent des altérations constitutionnelles à différents degrés, telles que la syphilis, la glycosurie, etc., etc. Elles sont en rapport direct avec certaines affections cérébrales spinales, la méningite, les tumeurs, les hémorragies cérébrales, et plus particulièrement l'ataxie locomotrice. Ces différentes affections, en effet, restent souvent complètement occultes et ne se révèlent que par les paralysies des 3e, 4e, ou 6e paires des nerfs moteurs oculaires sur un seul, ou sur les deux yeux. C'est par les troubles visuels éprouvés par les malades dans ces sortes de paralysies que le médecin est amené à rechercher la cause du mal, et il peut localiser la lésion et reconnaître la forme de la paralysie oculaire.

1. Galezowski, *Du diagnostic des maladies des yeux par la chromatoscopie rétinienne*, 1 vol.; Paris, 1868.

Digitized by Google

On comprend facilement la gravité des différents troubles visuels occasionnés par les paralysies et les difficultés du diagnostic au début du mal; elles deviennent encore bien plus grandes si la maladie se complique de plusieurs paralysies à la fois, et surtout si elles sont irrégulières, ou incomplètes, et si, dans les paralysies d'une ou des deux troisièmes paires, quelques-unes de ces branches ont échappé à la lésion. Les troubles qui en résultent sont tellement vagues et les caractères de diplopie tellement difficiles à préciser que, par les moyens ordinaires d'investigation, on a les plus grandes peines à préciser la nature et le degré du mal.

Le besoin d'une méthode permettant de préciser exactement le degré de déviation de l'œil paralysé se faisait sentir depuis longtemps. Desmares père avait recommandé, avec raison, l'utilité et les avantages d'un verre rouge qu'il plaçait devant un œil atteint de paralysie, pour reçonnaître les images homonymes ou croisées. Depuis cette époque tout le monde s'en est servi pour reconnaître si la diplopie était due à la paralysie d'une 6e ou 3e paire. On savait par ce moyen qu'il y aurait tantôt plus, tantôt moins d'écartement entre les images rouges ou blanches, mais on était dans l'impossibilité de mesurer cet écartement. C'était un très grand défaut, surtout si on voulait suivre la marche de la maladie, ou les changements qui pouvaient se produire avec l'évolution des symptômes oculaires.

Quelques auteurs avaient cru pouvoir remédier à cet inconvénient en faisant passer la tête et le regard du malade toujours au même point. Le professeur Hirschberg (de Berlin) avait établi un tableau noir avec des divisions métriques. En plaçant devant ce tableau le malade, il désignait la place occupée par les deux images, ce qui permettait de définir leur degré d'écartement. M. le professeur Panas a obtenu une plus grande fixité et exactitude de mensuration, en faisant établir une sorte de division métrique, en blanc, sur un mur noir. C'est, parmi les méthodes qui permettent de mesurer le degré d'écartement des images doubles, une des plus complètes et des plus exactes. Le seul inconvénient c'est que

Digitized by Google

l'examen doit se faire dans une chambre spéciale; la tête du malade se trouve placée un jour dans une position, et un jour dans une autre, d'où l'inexactitude dans les résultats obtenus. De plus, il y a dans ce mode d'examen un autre inconvénient, c'est qu'il ne peut se faire facilement dans la pratique ordinaire, car on ne peut pas transporter facilement un tableau de ce genre avec soi; bien au contraire, il faut conduire le malade dans une chambre noire organisée pour cela à la clinique.

C'est pour combler la lacune qui existait jusqu'à présent dans ce mode d'exploration et rendre possible la définition exacte du degré d'écartement des images doubles dans la diplopie paralytique que j'ai cru utile de construire un appareil, permettant de juger, jour par jour, du degré de déviation de l'œil paralysé. En définissant d'une manière précise, je dirai presque mathématique, le degré d'écartement de deux images au commencement de la maladie, et en s'assurant ensuite si l'écartement des images augmente ou diminue après un traitement prescrit, on peut se rendre un compte exact s'il y a aggravation ou amélioration dans la marche de la maladie qui a provoqué la paralysie et la diplopie.

J'ai donné à cet appareil le nom de *diplomètre*, et je crois pouvoir dire que, grâce à l'habileté de notre distingué opticien, M. Peuchot, il a été admirablement exécuté, et constituera, j'en ai la ferme conviction, un instrument utile à tous nos confrères qui auront à examiner les paralysies des nerfs moteurs des yeux.

DESCRIPTION DU DIPLOMÈTRE

Il se compose d'une boîte, ayant la forme d'un stéréoscope, et servant de chambre noire (fig. 1); à sa partie postérieure se trouvent placés deux œilletons. En avant de chacun de ces œilletons se trouve fixée une plaque métallique portant une double fourche, destinée à recevoir, d'une part des verres correcteurs de la vision à distance, s'il y a lieu, et, d'autre

Digitized by Google

part, un verre rouge, qu'on place soit à droite soit à gauche de l'appareil.

La partie antérieure de la boîte, beaucoup plus large que la précédente, est fermée par un verre dépoli et possédant des divisions verticales et horizontales (voy. fig. 1). Chaque ligne verticale est numérotée à droite et à gauche de la ligne médiane par des chiffres 1, 2, 3 d'un côté, et I, II, III, etc., de l'autre; les lignes horizontales sont représentées par des lettres d'alphabet, A, B, C, en haut de l'horizontale, ou par a, b, c, au-dessous de cette dernière.



Fig. 1. — Diplomètre du Dr Galezowski.

A la distance d'un mètre des œilletons, nous avons placé une tige verticale, dont la hauteur correspond avec le centre du verre dépoli, sur laquelle se trouve placée une lampe, qui glisse à frottement doux sur une règle métrique. Cette dernière tourne autour de son point d'implantation et décrit une circonférence parallèlement à la surface du verre dépoli. La lampe est montée de telle sorte qu'elle suit tous les mouvements rotatoires de la règle, en gardant, pendant ce temps, sa position verticale.

Digitized by Google

La tige sur laquelle sont la règle et la lampe est rentrante, de telle sorte que malgré qu'elle a la longueur d'un mètre, elle se réduit de plus de moitié de sa longueur, ce qui diminue le volume de l'appareil et le rend plus portatif.

MODE D'EMPLOI DU DIPLOMÈTRE

Le fonctionnement de l'appareil est très simple : on le place sur une table, et on relève la boîte à la hauteur de la tête du malade qui se trouve assis devant la table. La lampe une fois allumée, le malade se rapproche de l'appareil et cherche à regarder avec les deux yeux à travers les deux œilletons dans l'intérieur de la boîte et, par conséquent, sur la surface de verre dépoli. Il y verra alors très facilement deux reflets de la lampe, dont l'un est rouge et l'autre blanc, et les images sont homonymes ou croisées, selon que la paralysie a atteint la 6e ou la 3e paire. Chaque déplacement de la lampe est immédiatement perçu par le malade, et il peut être facilement défini par les divisions qui existent sur le verre. On le désigne encore mieux par les deux baguettes métalliques, verticale et horizontale, qui glissent en sens inverse et, en s'entrecroisant en face des deux images, rouge ou blanche, permettent d'indiquer par des chiffres correspondants la position des deux images.

Le *diplomètre* que j'ai fait construire présente encore un autre avantage, non moins grand que ceux énumérés plus haut, c'est qu'il permet de faire l'examen de la diplopie, homonyme ou croisée, en plein jour, sans qu'on ait besoin de conduire le malade dans une chambre à part. Il pourra être appliqué facilement dans les salles des hôpitaux, ce qui contribuera, j'en suis convaincu, à la vulgarisation des études d'affections oculaires qui sont en rapport avec les maladies cérébrales, spinales ou constitutionnelles.

Pour définir exactement les divisions sur le verre dépoli de mon diplomètre, je me suis entendu avec M. Peuchot pour prendre pour base la mesure des angles. Si on suppose qu'un

Digitized by Google

malade est placé en face d'une demi-sphère, distante d'un mètre, et la flamme de la lampe se trouvant fixée au milieu de la demi-sphère, cette flamme est vue au milieu du verre dépoli. En promenant cette lampe le long des différents rayons de la demi-sphère, on a pu établir, par les lignes tangentes, l'angle visuel et les divisions correspondantes sur le verre dépoli, qui se trouve placé à la distance de 15 centimètres de l'œil et à 85 centimètres de la demi-sphère.

Ces divisions une fois bien établies, nous exprimons dans nos observations les divisions en degrés d'angles d'écartement du point central de fixation, comme on peut juger par quelques observations rapportées ci-après.

Observation I.

M. V... vint pour la première fois me consulter le 26 janvier 1893, et se trouve inscrit au n° 168190 du livre d'observations. Nous avons constaté chez lui une paralysie de la 3e paire gauche avec ptosis. Examiné au diplomètre, il accusait un écartement de 85 centimètres des images croisées. Le 15 février, après un traitement énergique, dirigé contre la cause constitutionnelle de la maladie, on constate une amélioration peu sensible. Au diplomètre les images croisées se trouvent écartées de 80 centimètres. L'écartement augmente sensiblement lorsqu'on porte la bougie vers la droite. 10 mars. Les images croisées se sont rapprochées et le diplomètre marque 10°.

Voici les quatre autres observations, dont les mensurations de diplopie ont été prises avec le concours de M. Peuchot et de M. le Dr March, mon assistant.

Observation II.

M. V..., rentier, 62 ans, demeurant à Paris, inscrit dans mon livre d'observations au n° 168726; il est venu pour la

Digitized by Google

première fois le 18 février et est soigné pour une paralysie de la 3e gauche, complète avec ptosis.

Rien dans les urines. Santé générale bonne. Nie les antécédents spécifiques; pourtant il déclare avoir perdu ses cheveux il y a vingt-cinq ans.

Examen diplométrique fait le 18 février. Diplopie croisée 5° de face; en portant la flamme à droite à 50 centimètres elle marque 16°.

Traitement : vésicatoire et électricité.

14 *mars*. Ptosis en partie disparu. L'écartement au diplomètre n'est que de 10°, lorsqu'on écarte la bougie à 50 centimètres.

Observation III.

169364. — Mme D..., 49 ans, demeurant à Paris, se présente à la clinique le 14 mars 1893, avec recommandation du professeur Potain, par lequel elle est soignée depuis trois mois pour une affection du cœur. Nous constatons chez elle une paralysie de la 6e gauche.

Au diplomètre : diplopie homonyme mesure en face 40°. La diplopie augmente lorsque la flamme est portée vers la gauche.

Observation IV.

M. Charles G..., 31 ans, ciseleur, demeurant à Paris, vient me consulter pour la première fois le 15 mars 1893, pour une paralysie de la 3e droite. Il est inscrit au n° 169384. Examiné au diplomètre, nous constatons une diplopie croisée de 13° d'écartement latéral et de 18° en hauteur. L'affection est de nature spécifique. Nous le soumettons au traitement par les frictions mercurielles et par l'iodure de potassium. 20 mars. Le diplomètre ne marque que 7°.

Digitized by Google

Observation V.

M. Jules B..., 26 ans, demeurant à Paris, vient à la clinique pour la première fois le 11 janvier 1893, et se trouve inscrit au n° 167934. Le trouble de la vue dont il est atteint est occasionné par une paralysie des 6e et 3e paires droites réunies.

Il nie les antécédents spécifiques. En faisant l'examen diplométrique le 15 février, nous constatons de face une diplopie homonyme avec écartement de 18°, différence de hauteur 20°; même état dans le champ visuel supérieur.

En portant la flamme en bas la diplopie devient croisée de 5°. Le 15 mars, l'amélioration est sensible et la diplopie ne mesure en face que 9°.

Dans les diplopies nerveuses, hystériques, etc., les images sont quelquefois mobiles et changent constamment de place, ce qui rend le diagnostic facile. La même chose arrive quelquefois dans les diplopies paralytiques, à la fin du traitement, au moment où la paralysie de la 3e paire entre dans la phase d'amélioration et de guérison même. Nous avons pu observer, à l'aide du diplomètre, qu'à ce moment la diplopie de croisée devient homonyme et mobile, car elle est à ce moment consécutive à la contraction spasmodique des antagonistes. Ces faits sont restés jusqu'à présent méconnus et il n'y a que le diplomètre qui ait permis de les constater.

Dr Galezowski.

Digitized by Google

ÉTUDES OPHTALMOLOGIQUES

PAR

Le Dr CHAUVEL

Médecin principal, membre de l'Académie de médecine

(*Suite*[1]).

VI. Affections du cristallin. — Cataractes.

En dehors de quelques cas de luxation de la lentille cristallinienne, nos observations concernent toutes des opacifications, soit du cristallin, soit de sa membrane d'enveloppe. Nos relevés comprennent seulement 239 cas de cataracte. Ce chiffre si minime, et dont il faut encore défalquer un bon nombre de faits recueillis dans la pratique ordinaire, montre combien sont rares, dans le milieu militaire, les altérations de l'appareil cristallinien.

Cette rareté tient au jeune âge des sujets, les soldats appartenant à la période de la vie dans laquelle la lentille cristallinienne ne s'opacifie que secondairement. Elle est également le résultat de la sélection des conseils de revision, qui rend à leurs foyers les jeunes gens porteurs de cataractes au moment de l'appel de leur classe.

Nous examinerons successivement : 1° les opacités cristalloïdiennes et sous-cristalloïdiennes antérieures; 2° les opacités capsulaires postérieures; 3° les cataractes lenticulaires congénitales; 4° les cataractes ordinaires dites séniles; 5° les cataractes traumatiques. Ce groupement, bien qu'un peu artificiel, nous semble le plus favorable à l'exposition des particularités de chacune de ces variétés d'opacifications.

A. *Opacités cristalloïdiennes et sous-cristalloïdiennes antérieures.* — Chez 39 sujets présentant ces altérations de la capsule du cristallin, 13 étaient atteints aux deux yeux,

1. Voir les numéros de mai, août, octobre 1892 et janvier 1893.

Digitized by Google

12 à l'œil droit seulement et 14 à l'œil gauche. Notre examen a donc porté sur 52 organes. Au point de vue de l'âge, 7 observés avaient moins de 20 ans, 20 avaient de 20 à 25 ans, 10 de 25 à 35 années, et 1 plus de 45 ans. Dans 18 cas seulement l'affection a paru nettement congénitale. A cette origine, se rattache la variété décrite sous les noms de *pyramidale*, de *polaire antérieure*, attribuée à un arrêt de développement de l'appareil, ou à une affection intra-utérine, une ulcération, une perforation centrale de la cornée.

Cette dernière explication nous a toujours paru difficile à admettre pour les raisons suivantes. D'habitude la cataracte polaire est double, elle est plus sous-capsulaire qu'antécapsulaire, ses limites sont nettes, sa forme régulière, son siège exactement central. De plus, on ne retrouve pas, au sommet de la cornée, la cicatrice qui témoignerait de l'existence antérieure d'une ulcération profonde.

Ainsi, sur 52 yeux observés, nous notons seulement 8 taies ou cicatrices des cornées avec un astigmatisme irrégulier, symptomatique de la déformation de la membrane.

Où donc chercher le point de départ du développement de ces opacités? Chez un malade, on pouvait mettre en cause une ophtalmie purulente du jeune âge; chez un autre, une fièvre typhoïde. 3 avaient eu des blépharo-conjonctivites persistantes, 3 de l'iritis, 10 présentaient des irrégularités de forme de la pupille, de légères synéchies traduisant des phlegmasies éteintes. Mais, en somme, les traces d'inflammations antérieures ne se rencontraient que chez un nombre assez restreint d'examinés.

On se trouve ainsi conduit à se demander s'il ne s'agit pas, soit de vices de nutrition, soit d'altérations de structure liées à un défaut, à une irrégularité dans le développement de l'organe visuel.

En faveur de la première hypothèse plaide la coexistence chez 11 sujets d'une *myopie* variant de 4 à 7 dioptries et s'accompagnant 6 fois de strabisme divergent, 2 fois de diminution notable de la tension intra-oculaire. Dans 2 cas il existait un peu de névrite optique.

Digitized by Google

Favorable à l'idée d'une sorte d'arrêt de développement se montre au contraire la présence de l'*hypermétropie* constatée dans 13 cas et variant de 3 à 6 dioptries. Ajoutons le *nystagmus* noté 5 fois et plus encore, l'*astigmatisme* cornéen régulier, mais supérieur à une dioptrie et parfois atteignant 3 et 4 dioptries, relevé sur 17 yeux.

A ces différences probables d'origine, ne répondent pas cependant des variétés de forme, de grandeur, d'aspect, de siège, des opacités capsulaires et sous-capsulaires. Inutile de dire que les dépôts uréens n'ont pas été compris parmi ces altérations de la cristalloïde, mais comptés comme phénomènes de l'iritis.

Nous avons signalé plus haut la cataracte pyramidale qui se distingue par son siège exact au pôle antérieur de la lentille, par sa forme de pyramide à base antérieure, par sa pénétration dans l'épithélium sous-capsulaire et jusqu'au voisinage du noyau. Nous pouvons ajouter, qu'au lieu de s'amincir en cône vers le centre de la lentille, elle a parfois l'aspect d'un double bouton de chemise, dont la partie postérieure s'élargit et se divise en deux ou trois racines divergentes.

Ailleurs ce sont des points variables en nombre, qui tapissent la cristalloïde, ou des plaques de teinte nacrée, très minces, arrondies, irrégulières, uniques ou multiples, diverses dans leur situation comme dans leur grandeur, mais plus souvent centrales que périphériques. On dirait des gouttelettes de cire jetées sur la membrane.

Si variées sont ces lésions que leur action sur la fonction visuelle ne saurait être uniforme. Sur 51 cas où l'acuité est notée, nous la voyons 8 fois supérieure à 1/2; 10 fois comprise entre 1/2 et 1/5; 14 fois variant de 1/5 à 1/10, enfin 19 fois inférieure à ce dernier chiffre. C'est dire que mauvaise dans un bon tiers des cas, la vue reste suffisante dans le second tiers et bonne dans le dernier.

De même, le champ visuel 33 fois mesuré s'est montré 24 fois de dimensions normales, et rétréci chez 9 sujets seulement. Mais les vices de réfraction signalés ont sur la

Digitized by Google

puissance visuelle une influence dont on n'a pas tenu compte. Impossible, au reste, d'apprécier, d'après l'apparence des opacités, l'état exact de la fonction.

Que dire du traitement? Il n'y a de raison d'intervenir que dans les cas où avec une vision très défectueuse persiste une sensibilité lumineuse intacte. Encore les conditions habituelles des opacités ne permettent guère leur ablation. Chez 2 sujets, l'iridectomie avait été pratiquée pour ouvrir un passage aux rayons lumineux ; le résultat était assez médiocre. Aussi n'avons-nous jamais été tenté de conseiller une intervention à conséquences si problématiques.

B. *Opacités capsulaires et sous-capsulaires postérieures.* — Cette forme se rencontre dans nos relevés moins souvent que la précédente. Sur 23 sujets observés, 8 étaient atteints aux deux yeux, 7 de l'œil droit seulement et 8 de l'œil gauche. Au total ces troubles de transparence existaient dans 31 organes visuels. 2 fois l'hérédité était manifeste.

2 sujets avaient moins de 20 ans, 15 comptaient de 20 à 25 ans, 2 de 25 à 30 ans, enfin 3 avaient plus de 50 et moins de 60 ans. En somme c'est pendant la durée du service militaire actif, c'est le plus souvent au moment des premiers exercices de tir, que l'affection a été constatée. Il est aisé de le comprendre, la moindre puissance de vision étant d'habitude le seul phénomène éprouvé par les hommes atteints.

Chez 19 les troubles visuels remontaient à la première enfance; ils n'avaient jamais mieux vu, la lésion semblait être congénitale. Si l'hypermétropie est notée 2 fois, la myopie avec staphylome 5 fois, il y a plutôt comme pour le nystagmus (1 cas) et le strabisme divergent (5 cas), simple coïncidence que relation de cause à effet. Au contraire, la conjonctivite granuleuse, le glaucome chronique, l'atrophie du nerf optique, témoignent de troubles de nutrition capables de modifier la transparence normale du cristallin.

L'origine première de ces opacifications nous échappe le plus souvent, car on ne trouve pas en même temps qu'elles des altérations de tissu dans les membranes oculaires. L'astigmatisme cornéen régulier noté 9 fois comme supérieur à

Digitized by Google

une dioptrie, n'est pas un signe de nutrition viciée ni d'altération trophique.

Les opacités capsulaires postérieures affectent la forme de petits points disséminés, de plaques, de cercles ou d'anneaux concentriques très minces, si minces qu'il est difficile de les localiser dans la partie postérieure de la lentille ou dans la cupule antérieure du vitré ; elles échappent d'habitude à l'examen au jour et parfois à l'éclairage latéral. Pour les reconnaître, pour en préciser le siège, l'éclairage direct avec un miroir plan est indispensable. Si l'on emploie le réflecteur concave, l'intensité de la lumière efface une partie d'entre elles. Mobiles avec le globe oculaire, elles se déplacent en sens inverse du pôle antérieur de l'œil, du sommet de la cornée.

Bien que n'occupant pas exactement le pôle postérieur de la lentille cristallinienne, elles sont plus souvent centrales que périphériques. Sur 29 yeux elles offraient 21 fois le premier siège et 8 fois seulement le second. Aussi leur influence sur la puissance visuelle se montre-t-elle fort variable. Nous notons 13 acuités inférieures à 1/10 ; 5 acuités comprises entre 1/10 et 1/5 ; 8 fois le taux de vision s'élevait de 1/5 à 1/2 ; enfin chez cinq sujets il était plus élevé encore.

De même le champ visuel rétréci concentriquement 6 fois, avait chez 15 sujets conservé ses limites normales. Peu de malades se plaignent de points noirs gênant la perception des objets. Ils accusent plus communément des brouillards, des voiles, et la recherche des scotomes reste sans résultat.

Chez un de nos observés les pupilles au lieu d'occuper leur situation régulière étaient déplacées, la gauche en haut et en dedans, la droite en dedans aussi mais un peu en bas. De forme légèrement ovalaire, à grand axe oblique en dedans, elles se contractaient régulièrement sous l'action de la lumière. Intéressant est le cas suivant :

OBSERVATION.

H..., 24 ans, brigadier au 19e escadron du train. Opacification de la cristalloïde postérieure à gauche, congénitale,

Digitized by Google

formant une tache grisâtre, mince, constituée par un fin pointillé. Placée très profondément derrière l'iris, elle est difficilement perçue à l'éclairage oblique si la pupille n'est pas artificiellement dilatée. A l'éclairage direct on constate une tache noire, arrondie, de 1 millimètre de diamètre environ, un peu aplatie transversalement, mobile avec le globe et pas sans lui, en sens inverse du pôle antérieur de l'organe.

Plus en arrière encore, dans la rétine, on voit une sorte de fil noir, presque vertical, traversant la pupille de haut en bas et de dedans en dehors, de grosseur uniforme, mobile seulement en même temps que le globe. Il n'existe, du reste, aucune trace d'artère hyaloïdienne; les vaisseaux rétiniens sont normaux et les membranes saines. Nous n'avons pu suivre ce filament jusqu'à ses insertions.

Au jour on voit nettement la tache grisâtre dans la profondeur de la pupille, très en arrière de l'iris:

OD = Emmétrope	**V = 1**	**Astigm. 90° ± 0,50 D.**
OG = Hypermétrope	**V = 1/7**	**Astigm. 75° ± 5 D.**

De ce côté la vue se trouble rapidement, elle n'est pas améliorée par les verres correcteurs de l'amétropie.

C. *Cataractes lenticulaires congénitales.* — Les opacités dont nous venons de parler siégeaient soit dans la capsule elle-même, soit plus souvent dans son voisinage immédiat, dans l'épithélium sous-capsulaire ou dans les couches superficielles du vitré formant la fossette hyaloïdienne. Celles dont nous nous occupons ici ont pour siège le cristallin lui-même. Nous les avons rencontrées chez 22 sujets, 11 fois occupant les deux yeux, 7 fois l'œil droit seulement et 4 fois l'œil gauche. 5 de nos observés n'avaient pas atteint la vingtième année, 11 avait de 20 à 25 ans et 6 au-dessus de cet âge.

Nous n'avons noté l'hérédité que deux fois.

Mme R... présentait une double cataracte disséminée avec conservation d'une vision satisfaisante. Sa mère atteinte de

Digitized by Google

cataracte avait été opérée à 60 ans, et l'un de ses frères offrait la même affection. Sur 8 enfants qu'avait eus cette dame, deux étaient atteints d'opacités cristalliniennes à la naissance, un souffrait d'un double kératocone, les cinq autres jouissaient d'une vision normale.

Le nommé B..., âgé de 31 ans, fort, bien développé, présentait en même temps qu'une cataracte molle de l'œil gauche un tremblement de l'iris et un ramollissement du vitré avec diminution notable de tension. L'œil droit, sans perception lumineuse, n'avait de l'iris que la moitié supérieure, et l'éclairage de la rétine était rendu impossible par l'abondance de fausses membranes grisâtres dans la vitrine. Chez ce sujet il existait de plus une division complète de la voûte et du voile du palais sur la ligne médiane.

Dans deux cas, la cataracte coïncidait avec un large coloboma des papilles, un agrandissement considérable de l'ouverture sclérale du nerf optique, sans perte de substance de l'iris. Chez un sujet une ouverture pupillaire anormale de forme triangulaire, de 2 millimètres de hauteur, était placée un peu au-dessus et en dedans de la pupille régulière. L'opacification partielle siégeait dans le segment du cristallin en rapport avec l'orifice iridien surajouté.

On comprend que le même défaut de nutrition qui provoque l'opacification de la lentille produise des altérations anatomiques dans d'autres parties du globe oculaire. Il n'en saurait être ainsi de kératites se traduisant par des taies légères des cornées. Mais sur un total de 33 yeux atteints de cette variété de cataracte nous avons relevé : 6 *hypermétropies* de 2 à 5 dioptries; 14 *myopies* variant de 2 à 8 dioptries; 9 *astigmatismes* cornéens réguliers supérieurs à 1 dioptrie et 6 *astigmatismes* cornéens irréguliers, sans taches apparentes des cornées. Sans doute il est impossible, dans l'état actuel de nos connaissances, de démontrer une relation entre ces troubles de réfraction et les anomalies de structure du tissu lenticulaire. Mais il nous a paru que l'énorme proportion des premiers devait être signalée; presque tous les yeux

Digitized by Google

porteurs de cataractes congénitales présentaient un trouble de construction optique.

Ajoutons qu'il existait chez deux sujets du *strabisme divergent*, alors qu'un troisième louchait en dedans.

Les opacités congénitales de la lentille cristallinienne que nous avons observées étaient le plus souvent *incomplètes*. Il est facile d'en comprendre le pourquoi. Tous les hommes porteurs de cataractes complètes ne pouvant échapper à l'examen du conseil de revision, sont exemptés pour infirmité. Ceux-là seuls venaient à notre observation dont l'affection avait échappé à un examen rapide, ou qui n'avaient pas subi d'exploration. Dans 9 cas l'opacité était centrale ; 19 fois elle occupait des portions périphériques de la lentille. D'habitude sous la forme de plaques, de taches arrondies, triangulaires (18), de grandeur et d'épaisseur variables, elles étaient constituées 9 fois par des points accolés, rapprochés, que le grossissement d'une loupe rendait aisés à délimiter.

Dans ces conditions, l'acuité visuelle s'est nécessairement montrée des plus variables. Précisée dans 32 yeux sur 33 elle est notée : *deux* fois supérieure à 1/2; *onze* fois comprise entre 1/2 et 1/5. Dans *quatre* cas elle variait de 1/5 à 1/10. Enfin 15 fois, soit près de moitié, elle restait inférieure à ce dernier chiffre, c'est-à-dire très défectueuse. Le champ visuel est signalé comme normal en étendue chez *dix* sujets et rétréci chez *deux*.

Nous n'avons eu l'occasion d'opérer qu'un seul de ces malades, le nommé B..., dont nous avons signalé plus haut les multiples vices de conformation. Une kératotomie supérieure sans iridectomie, malgré toutes nos précautions, entraîna une issue si rapide et si considérable du vitré ramolli que nous dûmes fermer l'œil immédiatement. Un an plus tard, en raison de la résistance de la capsule et de la mobilité de la lentille qui ne permettait pas une large discision, nous pratiquâmes l'abaissement de la cataracte. L'opération fut suivie d'un demi-succès, le malade reconnaissant seulement les objets d'assez gros volume.

Chez deux sujets atteints d'opacités limitées, une iridec-

Digitized by Google

tomie avait été pratiquée antérieurement à notre observation. Elle n'avait donné qu'un bénéfice bien minime au point de vue de l'acuité visuelle.

Dr CHAUVEL.

(*A suivre.*)

BLÉPHAROPLASTIE PAR GREFFE CUTANÉE

PAR

Le Dr BOURGEOIS (de Reims).

La blépharoplastie par greffe cutanée mérite de prendre une des premières places, sinon la première, parmi les méthodes de restauration des paupières. Et il faut savoir gré au professeur Panas d'avoir mis ce fait en évidence dans son article : « Hétéroplastie dermique des paupières », publié dans les *Archives d'ophtalmologie* (novembre-décembre 1891).

J'ai eu l'occasion de la pratiquer dans les deux circonstances suivantes :

I. M. B..., 21 ans, vient me consulter le 5 mai 1890. Il a eu, en 1869, une brûlure de la face, qui a laissé un ectropion cicatriciel de la paupière supérieure gauche ; le bord libre de la paupière est reporté juste au-dessous du sourcil.

La fente palpébrale est ouverte en permanence ; l'œil s'enflamme à tout instant. Le jeune homme demande que l'on remédie à cette infirmité qui le gêne et le défigure.

La greffe cutanée a été pratiquée le 12 juin 1890, en suivant les règles qui sont exposées plus loin. La cicatrisation s'est effectuée sans autre incident que l'exfoliation de l'épiderme du lambeau.

La réunion des paupières n'a été rompue que le 16 février 1891.

Digitized by Google

Depuis cette époque, le résultat de l'opération est resté très satisfaisant. La paupière supérieure gauche, bien étoffée, ne se relève pas complètement; mais l'occlusion de l'œil est assurée d'une manière parfaite.

II. Mme P..., 45 ans, vue pour la première fois le 29 janvier 1891, porte un ectropion cicatriciel très prononcé de la paupière supérieure gauche, consécutif à une brûlure de la face survenue dans son enfance. L'œil restant constamment découvert, il se produit à tout instant des kératites. Actuellement, il existe une petite ulcération de la cornée.

Je propose la restauration de la paupière par greffe cutanée; l'opération acceptée est pratiquée le 24 février 1891.

La réussite a été plus complète encore que dans le cas précédent, en ce sens que le lambeau greffé a repris en totalité, sans exfoliation épidermique.

La réunion des paupières a été maintenue jusqu'au 2 février 1892.

Mme P... a été revue depuis. Les paupières s'ouvrent bien, et elles peuvent fermer l'œil complètement. Il ne survient plus jamais d'inflammation. La cornée gauche porte une petite taie, qui réduit l'acuité visuelle à un quart.

Ces deux opérés ont été présentés à la Société médicale de Reims.

Mon opinion est que la greffe cutanée doit réussir presque toujours, lorsqu'on se conforme à certains détails opératoires, que je crois utile de signaler, en prenant pour exemples les deux cas que je viens de rapporter.

Voici les temps successifs de l'opération :

Pour la paupière supérieure, raser le sourcil ou ce qui en reste.

Fixer, au-dessus de la région sourcilière, avec du collodion, l'un des chefs d'une bande de tarlatane, dont l'autre chef sera attaché au pansement derrière la tête, après l'opération ; cette bande a pour office de tendre la région au moment de la greffe et de maintenir le lambeau bien étalé sur le pansement.

Digitized by Google

Blépharoraphie et préparation de la plaie : pour cela, on avive la crête postérieure du bord ciliaire des paupières, en commençant par la paupière inférieure ; on passe quatre ou cinq fils de soie dans la paupière supérieure (laisser libre l'angle interne et l'angle externe) ; on sépare la cicatrice par dissection, en tirant d'une part sur les fils passés dans la paupière supérieure, d'autre part sur la bande fixée au sourcil. Donner à la plaie, autant que possible, une forme ovalaire ou elliptique. Cela fait, effectuer la suture des paupières, en passant les fils au-dessous du tarse inférieur. Ne pas couper les fils de suite.

Prendre, avec une feuille de papier, le patron de la perte de substance et donner à ce patron des dimensions qui dépassent d'un tiers celles de la plaie à recouvrir. Cette pratique manque peut-être d'élégance chirurgicale, mais je la considère comme indispensable.

Le patron est reporté sur la face interne de l'avant-bras gauche (ou du droit, chez les gauchers) ; avec de la teinture d'iode, on délimite ainsi rigoureusement la portion de peau à emprunter.

Dissection du lambeau cutané, en ne prenant que la peau seule sans tissu cellulaire et surtout sans graisse. Faire cette dissection très rapidement, et porter *immédiatement* le lambeau sur la surface à combler.

Un aide met un pansement provisoire sur la plaie de l'avant-bras.

Suturer le lambeau aux bords de la plaie palpébrale par dix ou douze points. Ne rien supprimer du lambeau ; tâcher de tout faire tenir sur la plaie.

Couper alors tous les fils. Appliquer le pansement : pour cela, saupoudrer d'iodoforme ou d'aristol, placer sur l'œil une compresse de tarlatane antiseptique sèche, un morceau d'ouate et une bande, qui sera modérément serrée.

Réunir la plaie de l'avant-bras par suture entortillée ; pansement. (Le lambeau de forme elliptique se prête le mieux à la réunion.) Si la réunion par première intention n'est pas exécutable, laisser guérir par seconde intention.

Digitized by Google

L'opération dure deux heures. Il va sans dire que, avant, pendant et après, toutes les règles de l'asepsie ont été observées, particulièrement par les fils de soie.

Suites : Le premier pansement peut rester en place cinq jours. Pour le changer, prendre des précautions s'il adhère à la paupière. On peut enlever le cinquième jour les fils de la blépharoraphie.

On laissera huit et neuf jours les fils de réunion du lambeau. On les enlèvera au bout de ce temps, ou bien on respectera ceux qu'il paraît utile de ne pas couper.

Supprimer tout pansement vers le douzième jour.

La réunion des paupières ne doit être rompue que le plus tard possible. Chez mes deux opérés, on a vu qu'elle a été maintenue près d'un an.

Dr Bourgeois.

DES VERRES COQUILLES

PAR

Le Dr A.-F. MATHIEU

Dans les affections oculaires nécessitant l'emploi de verres neutres de couleur, on se borne, en général, à prescrire des *coquilles* de teinte plus ou moins foncée, laissant toute latitude aux malades pour le choix de la qualité. Celle-ci n'est pourtant pas indifférente.

Les verres coquilles dits *ordinaires*, de premier et de second choix (c'est-à-dire ceux qui sont de vente courante grâce à leur bas prix), agissent tous ou presque tous comme des ménisques concaves; au centre, ils ont une épaisseur moindre qu'à la périphérie, sans compter qu'ils sont le plus souvent décentrés. D'autre part, on y constate fréquemment comme des cannelures, qui amènent une réfraction irrégulière des rayons lumineux.

Digitized by Google

L'effet divergent de pareils verres se chiffre parfois par 2 et même par 3 dioptries. Dans un échantillon de ces besicles que nous avons en mains, un verre est de 3 dioptries concave; l'autre, bien qu'à faces grossièrement parallèles, est strié et déformé irrégulièrement dans le sens vertical.

La conséquence de pareilles tares est le dédoublement, le dénivellement des images : d'où accidents possibles, une entorse en montant un escalier, par exemple (cas personnel).

Il en est tout autrement des verres coquilles dits *travaillés*. Ceux-ci sont, en général, suffisamment neutres, et, malgré leur prix plus élevé, ils doivent être prescrits à l'exclusion de tous autres.

Récemment, il a été mis dans le commerce des verres plans, teintés, dits *athermanes et anactinomanes* (Dr Ferret), obtenus en superposant deux glaces de teintes différentes, jaune et bleue.

Ces derniers ont une action protectrice remarquable — ainsi que nous avons pu nous en rendre compte — contre les radiations caloriques et chimiques. Mais leur grand défaut est de ne pouvoir être bombés et, par conséquent, de protéger insuffisamment l'œil contre l'air extérieur et les poussières dont il est le véhicule. Dr A.-F. MATHIEU.

SOCIÉTÉ D'OPHTALMOLOGIE DE PARIS

Séance du 7 février 1893

PRÉSIDENCE DE M. GORECKI

M. BELLIARD, secrétaire, donne lecture du procès-verbal de la précédente séance qui est adopté.

M. DESPAGNET, secrétaire général, dépose sur le bureau de la société une brochure sur l'**ophtalmie sympathique** envoyée en hommage par M. de Mello Vianna, de Lisbonne.

Digitized by Google

M. Darier. **Un cas de choroïdite centrale dont la vision a été ramenée à la normale par les injections sous-conjonctivales de sublimé** (présentation de malade). — Je ne veux pas revenir sur mes communications antérieures sur l'efficacité des injections sous-conjonctivales de sublimé dans les choroïdites centrales ou périphériques. Comme en ce moment j'ai en observation une série de cas de choroïdites ayant intéressé la macula en compromettant très sérieusement la vision, j'ai voulu vous montrer au moins un de ces cas, pour que vous pussiez juger par vous-mêmes de l'emplacement et de la gravité des lésions, en même temps que du résultat thérapeutique obtenu.

Le cas de cette malade, âgée de 22 ans, présente cette particularité que depuis *un an* elle est atteinte de choroïdite monolatérale dont le siège principal des lésions est au niveau de la macula et intéresse même un peu la *fovea centralis*, ainsi que vient de le constater le Dr Parent. — Quelques foyers peu nombreux se présentent dans les régions équatoriales.

Les troubles visuels ont été caractéristiques. Déjà en janvier 1892 la malade s'aperçoit qu'elle voit les lignes brisées et les objets déformés. Elle consulte un de nos confrères les plus distingués, qui la soumet à un traitement par les *frictions mercurielles* et l'*iodure de fer*, pendant trois mois au moins. Aucun accident spécifique acquis ni héréditaire.

L'état de la malade allant plutôt en s'aggravant, elle vint nous consulter le 11 novembre 1892.

Sa vision de loin était relativement peu altérée, V = 1/4 à 5 mètres, mais de près la lecture était impossible pour les caractères moyens, elle ne lisait que le n° 7 de Wecker.

Le 28 novembre, après dix injections sous-conjonctivales. V = 2/3 à 5 mètres et elle lit de près les plus fins caractères n° 2 de Wecker; mais les lignes sont toujours brisées.

Après un mois de repos le traitement a été repris, et aujourd'hui vous pouvez constater que la vision de l'œil malade est égale à celle de l'œil sain : V = 1, lit de près n° 1 de Wecker.

Malgré cela il reste toujours un peu de métamorphoptie, ce qu'explique du reste la cicatrice qu'on voit dans la macula et qui empiète sur la fovea centralis.

M. Despagnet. — Je désire faire quelques réserves au sujet de la vertu curative des injections sous-conjonctivales de sublimé chez la malade atteinte de choroïdite péri-maculaire que nous a présentée M. Darier. Il vient, en effet, de nous faire connaître une particularité de l'histoire de l'affection, qui a une très grande importance. Il nous a dit que la malade avait, quand il a commencé les injections, subi un traitement de cinq mois de durée

Digitized by Google

par l'iodure de potassium et les frictions générales d'hydrargyre. N'y a-t-il pas lieu de penser qu'à ce moment la choroïdite était déjà en voie de régression et que l'infiltration qui avoisinait les foyers d'exsudation se dissipant peu à peu, la malade allait forcément voir sa vision s'améliorer. En d'autres termes, sans vouloir faire jouer un rôle quelconque au traitement antérieurement suivi, ne pourrait-on admettre que les injections sous-conjonctivales bénéficient dans ce cas d'une amélioration toute naturelle? Tous nous avons observé des choroïdites dont l'évolution suit une marche, toujours la même, et malgré tous les traitements. Autour des foyers exsudatifs se produit une infiltration œdémateuse, plus ou moins étendue, qui exagère l'importance des troubles fonctionnels. Quand la période aiguë est passée, l'exsudat peu à peu s'organise ou fait place à une atrophie. En même temps l'infiltration se résorbe et les parties voisines reprennent leur aspect physiologique. A mesure que ces différents phénomènes se déroulent, la fonction, fortement altérée en principe, se rétablit graduellement pour ne rester définitivement perdue que dans les parties correspondant à la tache exsudative. Mais cette succession de phénomènes se fait spontanément. C'est là le cycle naturel de l'affection. Notre traitement ne fait qu'en hâter la marche. Dans le cas de M. Darier, où les exsudats étaient péri-maculaires, la vision centrale a été au début fortement atteinte à cause de l'infiltration voisine qui avait dû envahir la fovea. En se résorbant l'acuité visuelle est revenue normale. C'est donc là un fait naturel que la durée de la maladie a pu seule produire. Les injections sous-conjonctivales pourraient peut-être hâter mieux que tout autre traitement ce retour de la fonction; mais il me semble qu'il nous faudra attendre pour conclure que M. Darier ait pris un cas de choroïdite au début et l'ait exclusivement soigné par la méthode des injections sous-conjonctivales.

M. Vacher. — Je désire répondre quelques mots à M. Despagnet dont je ne partage pas complètement l'avis. En effet, j'ai eu plusieurs fois à soigner des choroïdites péri-maculaires, qui avaient résisté au traitement prolongé par les frictions mercurielles et l'iodure de potassium porté jusqu'à la dose de 6 à 8 grammes par jour, non seulement sans amélioration, mais avec aggravation progressive des symptômes. Après plusieurs mois, j'ai eu recours à des injections sous-conjonctivales, et dans la capsule de Ténon, avec ma solution au salicylate de mercure, que j'emploie au millième et 2 fois par semaine, d'une demi-seringue de Pravas, lorsque j'injecte alternativement dans chaque œil, tous les huit jours seulement, pour le même œil. J'ai soin d'additionner cette solution de quelques milligrammes de cocaïne pour rendre

Digitized by Google

ces injections indolores. Grâce à ces injections, j'ai vu, dans tous les cas que j'ai observés, une amélioration rapide et réelle se produire, et je ne puis admettre que cette amélioration était produite par le traitement antérieur et qu'elle attendait pour se manifester que ce traitement primitif eût été remplacé par un autre. En outre, on peut se demander quelle quantité de substance active il faut faire pénétrer dans l'organisme, pour que le torrent circulatoire en apporte un milligramme dans la coque oculaire et quelle quantité devient suffisante si elle est directement injectée dans la capsule de Ténon. La réponse n'est pas douteuse, il doit en falloir beaucoup moins en injection et son action doit être plus rapide. Je dois aussi ajouter que, malgré l'amélioration possible et rapide au début, j'ai eu des cas dans lesquels cette amélioration est restée stationnaire au bout de quelques semaines, malgré des injections nombreuses et continuées plusieurs mois, à doses beaucoup plus fortes que celles qu'emploie M. Darier.

M. Vignes. — Je puis redire à M. Darier que les injections sous-conjonctivales de sublimé, que j'ai faites à des malades atteints de choroïdites, m'ont donné des résultats moins heureux que les siens. Mais je continue à chercher à asseoir mon opinion sur des faits réels et probants; aussi, sans parti pris, chaque fois où les malades acceptent ce traitement — ce qu'ils ne font pas toujours volontiers — je m'empresse de l'instituer. J'espère qu'en persévérant j'arriverai à la série heureuse. Vraiment j'aurais à m'excuser de prendre la parole pour ces redites, si je ne tenais pas essentiellement à poser une question à M. Vacher : avez-vous soigné, mon cher collègue, — pour prendre un exemple qui puisse nous permettre d'apprécier la valeur comparative des médications mercurielles que nous défendons, — avez-vous soigné, dis-je, des iritis syphilitiques avec des injections, et d'autres avec des frictions?

Moi, je l'ai fait et je puis vous affirmer qu'on obtient par les frictions plus rapidement, plus sûrement des guérisons plus complètes.

M. Parent. — Quand il s'agit de choroïdites centrales ou maculaires il est utile de savoir si la *fovea centralis* est atteinte ou non. Pour cela il suffit d'examiner le malade à l'ophtalmoscope, en lui faisant fixer une bougie placée à 3 ou 4 mètres. L'image de celle-ci, très petite, se produit sur la fovea seule, et on peut ainsi, déterminer si elle est altérée ou non.

Il ne faut pas oublier en outre que les images rétiniennes des caractères d'imprimerie, sont, pour la lecture faite à 30 centimètres dans le rapport $\frac{1}{20}\left(\frac{300}{15}\right)$. Il nous suffit donc qu'une

Digitized by Google

très petite partie de la région centrale de la rétine ait échappé aux altérations pour que la vision se maintienne assez bonne.

M. Gorecki. — Même si on guérit une atrophie choroïdienne la vue ne peut se rétablir à l'endroit primitivement atrophié. Le traitement n'agit donc que sur les parties voisines de la lésion simplement œdémateuse.

M. Darier. — M. Despagnet m'objecte que les injections sous-conjonctivales de sublimé sont, dans le cas présent, venues à point pour profiter de l'amélioration déjà produite par les frictions mercurielles pratiquées antérieurement. Qu'il se détrompe! Non seulement la malade n'avait pas été améliorée, mais, au contraire, le mal faisait des progrès. C'est du reste pour cela que la malade est venue nous trouver.

M. Despagnet aurait voulu que je lui montre un cas vierge de tout traitement antérieur. J'en ai deux en ce moment, que j'aurais pu amener si je n'avais craint d'être trop encombrant. Il me paraît du reste qu'il est bien plus probant de guérir où d'autres ont échoué, que de triompher de cas qui n'ont subi aucune attaque thérapeutique, et où l'on peut toujours objecter que la maladie évoluait spontanément vers la guérison.

Mais du reste voici d'autres faits.

Choroïdite centrale bilatérale chez une femme de 47 ans. — L'affection est récente, elle date d'un mois environ; elle est survenue en deux ou trois jours. Le trouble visuel est profond et caractérisé par un *scotome positif étendu*. Une grosse tache noire se pose sur tous les objets fixés. Latéralement la vision = 1/20, de près ne peut lire n° 9.

A l'ophtalmoscope la papille est trouble, nulle part d'hémorragies. La macula présente un aspect gris rougeâtre, avec taches plus foncées au centre; elle est tuméfiée irrégulièrement, les vaisseaux d'alentour sont dilatés et sinueux. Rien à signaler à la périphérie. La malade est soumise aux injections sous-conjonctivales de sublimé, dont l'effet ne se fait pas attendre.

Après dix injections sous-conjonctivales en vingt jours tout au plus les altérations anatomiques sont modifiées à tel point qu'on ne voit plus dans la macula qu'un tractus cicatriciel blanchâtre ayant remplacé l'exsudat primitif.

La vision est aujourd'hui = 2/3 à 5 mètres et la lecture des caractères ordinaires est facile avec + 2,25 D., lit n° 1 de Wecker à 30 centimètres.

Je pourrais montrer aussi un autre exemple de *choroïdite disséminée* avec 3 *ou 4 foyers confluents empiétant sur la macula*, foyers à la période d'exsudation qui se sont résorbés avec la même rapidité par le même traitement.

Digitized by Google

Dira-t-on que ces cas auraient guéri spontanément? Qui assumerait la responsabilité morale de traiter de pareils cas par l'expectation, si armée et si scientifique soit-elle.

C'est justement dans ces affections de la macula qu'il est de la plus haute importance d'intervenir avec rapidité et intensité. Or, aucun moyen thérapeutique ne possède ces deux qualités, plus que la thérapeutique locale par les injections sous-conjonctivales. J'ai été le premier à faire ressortir l'action pour ainsi dire élective des injections sous-conjonctivales sur la choroïde et les processus pathologiques qui se passent de ce côté; et j'ai été très heureux d'entendre M. le professeur Pflueger, de Berne, confirmer cette idée avec son autorité, fort compétente en la matière.

Mais la chose est facile à comprendre quand on envisage la circulation lymphatique oculaire. Nous savons en effet que les espaces sous-conjonctivaux et ténonniens communiquent intimement avec les espaces lymphatiques choroïdiens par les gaines lymphatiques des vasa vorticosa.

Quand nous voyons des lésions inflammatoires se produire du côté de la macula, il est de toute nécessité d'intervenir le plus vite possible et avec la plus grande énergie. Les injections sous-conjonctivales ont fait leurs preuves dans tous ces cas-là, et abstraction faite de toute théorie, les faits, nombreux déjà, parlent d'eux-mêmes et s'imposent.

Il ne faudrait pourtant pas me faire dire que l'on peut guérir toutes les affections maculaires. Une lésion ayant entraîné la destruction complète d'éléments anatomiques aussi importants que les éléments nerveux de la macula ou du nerf optique, je ne pense pas qu'il puisse venir à l'idée de personne de les ressusciter. Quand j'ai parlé de quelques cas où j'avais amélioré la vision de certains malades atteints de choroïdites maculaires myopiques, on m'a répondu qu'il était impossible de guérir des lésions semblables, qui sont d'un ordre purement mécanique.

Le fait est vrai; mais il est vrai aussi que, chez le myope, il se produit souvent aussi des poussées aiguës de différente nature, que de tout temps on n'a pu amender que par les traitements mercuriels. C'est dans des cas de ce genre que j'ai obtenu d'excellents effets des injections sous-conjonctivales de sublimé, partant toujours de ce principe que, dans un processus aigu local, il faut agir le plus énergiquement, le plus promptement et le plus localement possible.

Mais quel doit être notre idéal en médecine? C'est de faire de la chirurgie, si vous me permettez le mot. C'est, en d'autres termes, d'attaquer le mal où il se trouve et non de nous attarder à le cir-

Digitized by Google

convenir par des moyens indirects auxquels nous ne sommes que trop souvent réduits.

Même dans des affections générales telles que la syphilis, la tuberculose et le rhumatisme, ne voyons-nous pas la thérapeutique tendre de plus en plus à localiser ses moyens d'action ?

Dans un organe aussi délicat que l'œil, il ne nous est pas toujours possible d'atteindre le siège du mal ou par le fer ou par le feu ; mais nous devons toujours tendre autant que possible à mettre en contact immédiat l'agent médicamenteux avec la lésion.

On m'a accusé d'employer des doses homéopathiques ; j'ai déjà répondu à cela en disant que 1/20e de milligramme injecté sous la conjonctive permet de constater la présence du sublimé dans l'humeur aqueuse. Qu'on essaye de calculer combien il faut administrer de mercure *intus* ou *extra* par la circulation générale pour qu'on puisse le retrouver dans l'humeur aqueuse !

Malheureusement nous ne pouvons pas injecter sous la conjonctive des solutions trop fortes, parce que le sublimé est trop irritant et parce qu'il coagule l'albumine. Il faut donc avoir recours à des solutions diluées capables d'être résorbées en nature, si l'on veut agir avec rapidité, quitte à répéter les doses fréquemment.

M. Vacher me demande pourquoi, souvent, après une amélioration rapide, au début du traitement, il voit bientôt l'effet favorable cesser de se produire. C'est là un fait que je n'ai que trop souvent observé, et qui nous prouve tout simplement que l'action thérapeutique ne peut se produire que sur les éléments anatomiques qui ont encore conservé assez de vitalité pour pouvoir être rappelés à leurs fonctions. S'ils sont morts, nous ne les rappellerons pas à la vie.

Cela nous prouve une fois de plus combien il est important d'agir avec promptitude et énergie au début du processus morbide.

J'ai déjà répondu à M. Vignes que, dans beaucoup de cas, les frictions mercurielles appliquées sous la surveillance du médecin étaient capables de donner des résultats excellents et que j'y avais souvent recours.

Dans l'*iritis syphilitique aiguë* j'ai dû souvent constater que le traitement général était préférable ; et voici comment j'expliquais ce fait. Après une série de brillants résultats dans des iritis de différentes natures, il nous est arrivé de rencontrer des cas où les injections sous-conjonctivales agissaient mal. C'étaient des cas où il existait un processus phlegmatique intense, une stase vasculaire très marquée.

L'injection du sublimé produisait alors un chémosis intense

Digitized by Google

accompagné de vives douleurs. Il est probable que le sublimé non résorbé par les voies naturelles obstruées par la stase lymphatique et sanguine agissait comme corps irritant sur les nerfs sensitifs de la conjonctive et aggravait ainsi le mal.

Au contraire, toutes les fois que j'ai eu affaire à des iritis assez légères ou assez récentes pour que la résorption du sublimé fût possible, j'ai eu constamment des résultats excellents. Secondi et beaucoup d'autres auteurs ont pu constater le même fait.

Mais, je le répète, il ne m'est jamais venu à l'idée de nier l'importance de la médication générale par les frictions qui a rendu et rendra encore de très grands services, de même qne les injections hypodermiques de sels mercuriels solubles.

J'ai voulu seulement montrer l'importance de la thérapeutique locale par les injections sous-conjonctivales. Mon but est atteint : si je l'ai dépassé, une réaction salutaire posera avec le temps des indications précises.

M. Vignes. — M. Darier vient de rappeler les expériences du professeur Pfluger ; mais j'espère qu'il n'entend pas comparer ce qui se passe après une injection de trichlorure d'iode ou de fluoréiscine, substances éminemment diffusibles et les solutions de sublimé. Que son injection soit sous-conjonctivale ou dans la capsule de Glisson, le sublimé forme, avec les humeurs, des albuminates tout d'abord insolubles, qui, sous l'influence dissolvante des chlorures alcalins, seront repris par la circulation sanguine ou lymphatique pour arriver dans l'œil. M. Darier conteste mon argument ; eh bien, je m'en vais lui donner le moyen de faire pénétrer les solutions de sublimé, qu'il affirme si diffusibles, dans l'œil en iritis, qui, comme il vient de nous le dire avec juste raison, est peu apte à se laisser pénétrer par les médicaments, qu'il pratique une paracentèse, et ouvre chaque jour, après son injection, la chambre antérieure, le sublimé, s'il ne forme pas d'albuminate, pénétrera facilement l'œil comme les solutions colorantes. Que M. Darier veuille bien agir ainsi et soigner comparativement d'autres malades par les frictions et il pourra se faire cette opinion que — même sans tenir compte de l'action curative propre des paracentèses — le pouvoir curateur des frictions est plus sûr et plus rapide.

M. Darier. **Épithélioma datant de vingt-deux ans ; guérison** (présentation de malade). — Je ne vous présente pas ce malade pour soutenir une thèse thérapeutique, mais simplement parce que je me propose, quand j'aurai réuni un certain nombre de cas, de vous communiquer le résultat de mes recherches sur ce sujet.

Digitized by Google

Le sujet, âgé de 71 ans, était atteint depuis douze ans d'un épithélioma de l'angle interne de l'œil et de la racine du nez, mesurant 23 millimètres sur 21, intéressant la caroncule et les deux points lacrymaux.

Je me proposais de faire l'ablation du néoplasme, mais pour atténuer l'acuité du processus, je commençai par toucher légèrement à l'acide chromique toute la surface ulcérée, primitivement bien délimitée par une coloration au bleu de méthylène.

L'effet de cette première tentative, faite le 20 novembre 1892, ayant paru bon, ces attouchements furent continués tous les quatre ou cinq jours. Au bout d'un mois le processus paraissait enrayé et l'épiderme se reproduisait à mesure que le bourrelet périphérique s'aplatissait.

Le 28 décembre, les dimensions ne sont plus que de 17 millimètres sur 15; le 11 janvier, de 10 sur 15 millimètres; le 31 janvier, l'épiderme est reproduit sur toute la surface malade.

Donc, en deux mois, nous voyons guérir un épithélioma datant de douze ans et soigné depuis près de deux ans par différents traitements.

De nombreuses guérisons de ce genre ont été publiées. Je n'attribue pas, je tiens à le répéter, une spécificité quelconque au traitement que j'ai appliqué, — qui m'a pourtant déjà réussi dans un autre cas semblable.

Pour moi, l'épithélioma superficiel, comme le lupus, est d'essence infectieuse ou parasitaire si l'on veut. C'est dans le sens de cette étiologie que je compte continuer mes recherches thérapeutiques qui m'ont déjà donné des résultats encourageants.

M. Gorecki. — Je ne crois pas que le malade présenté par M. Darier ait jamais eu un épithélioma. On n'a pas fait l'examen histologique. Or, on décrit parfois sous ce nom non seulement l'adénome sudoripare, mais de simples affections cutanées de nature non cancéreuse, c'est-à-dire non susceptibles de se généraliser, n'ayant même pas de tendance à prendre une trop grande extension, et qui guérissent en apparence par les traitements les plus divers : chlorate de potasse, iodoforme, sublimé, acide borique, simples soins de propreté. La caractéristique de ces affections, que je rapprocherai du lupus, est de guérir et de récidiver très fréquemment sous l'influence de causes banales.

Le véritable épithélioma marche avec plus de régularité et de rapidité, il envahit en moins de quelques années le ganglion préauriculaire et exige l'extirpation.

M. Meyer. — A l'occasion du cas de tumeur de la paupière que M. Darier vient de présenter, je dois rappeler une observation analogue dont j'ai entretenu la société dans une des séances de

Digitized by Google

l'année dernière. Il s'agissait d'un vieillard de 85 ans que son âge empêche de venir devant vous, et que je soigne depuis une série d'années pour un néoplasme ulcéré qui avait envahi toute la paupière inférieure. A l'aide d'injections sous-cutanées dans le pourtour de l'ulcération et à la base du néoplasme, injections que j'ai pratiquées tantôt avec une solution de sublimé (1 à 2,500e), tantôt avec une solution de pyoctanine, j'ai obtenu la cicatrisation complète de la paupière. Le traitement cessé, il se produit une récidive au bout de deux ou trois mois, qui cède de nouveau aux injections. J'ai eu à combattre ainsi au moins 6 à 8 rechutes, toujours avec le même bon résultat.

M. Boucheron. — Il faut signaler parmi les tumeurs cutanées de la face et des paupières qui guérissent sans opération, non seulement les tumeurs serpigineuses d'aspect épithéliomateux, mais encore certaines *tumeurs pigmentées*, souvent assez saillantes, à épiderme intact, souvent aussi partiellement ulcérées.

Ces tumeurs qui présentent toutes les variétés du brun, gris, noir ont une base peu indurée. Elles peuvent guérir partiellement et spontanément en laissant une trace cicatricielle blanchâtre, tout en progressant sur d'autres points, surtout en superficie.

Ces tumeurs guérissent très simplement par des attouchements peu nombreux, quatre à six, avec une solution de sublimé au 1/2000e un peu alcoolisée. Ces tumeurs peuvent se rencontrer non seulement à la face, mais sur d'autres parties du corps.

M. Despagnet. **Œdème non inflammatoire des paupières inférieures des deux yeux** (*présentation de malade*). — Voici un grand garçon de 20 ans qui présente un fort œdème des deux paupières inférieures qui offrent l'aspect de deux tumeurs du volume d'un œuf, tumeur flasque, non douloureuse et sans aucune réaction. La peau en est normale. Cependant il se fait parfois à sa surface de petites éruptions d'herpès. Il y a trente mois environ que cette sorte d'œdème a commencé. Rapidement il est arrivé au point où nous l'observons aujourd'hui et est resté stationnaire. Les deux yeux sont normaux. Les conjonctives ne présentent aucune particularité. Elles sont lisses, transparentes, sans infiltrations. Les canaux lacrymaux, perméables, fonctionnent régulièrement. Le nez et sa muqueuse sont physiologiques. Pas d'engorgement des ganglions préauriculaires. Toutefois le malade est strumeux. On trouve dans la région cervicale et sous-maxillaire des cicatrices témoins d'anciennes adénites suppurées. J'ai fait voir ce malade à notre confrère, M. le Dr Balzer, qui l'a examiné avec le plus grand soin et a conclu à un œdème d'origine strumeuse. Je n'ai jamais vu de cas semblable et ai pensé qu'il pourrait vous intéresser.

Digitized by Google

M. Jocqs. **Opération de ptosis. Paralysie congénitale unilatérale de la 3e paire.** — Je me propose de vous donner aujourd'hui quelques explications au sujet de la malade que je vous ai présentée dans notre avant-dernière séance, pour vous montrer le résultat d'une opération de ptosis. Voici l'observation.

Il s'agit d'une petite fille de 12 ans. Peu de jours après sa naissance, ses parents remarquèrent qu'elle louchait en dehors de l'œil droit et que cet œil presque immobile en pouvait se mouvoir que de ce côté. A l'âge de 3 ans, la paupière supérieure commença à tomber, et, en très peu de temps, le ptosis était complet. Pendant que ces phénomènes se produisaient, la santé générale de l'enfant ne laissait rien à désirer. L'œil gauche n'a jamais présenté rien d'anormal.

C'est dans cet état que la malade me fut amenée au mois d'octobre dernier. L'œil ne présentait de mouvement qu'en dehors et légèrement en bas et en dehors. Dans les autres directions en bas, en haut et en dedans, l'immobilité était absolue. La pupille n'était pas dilatée et l'amplitude d'accommodation était normale.

La paupière, flasque et immobile, tombait comme un voile inerte sans laisser voir la moindre portion du globe oculaire et n'avait aucune tendance à se relever.

État de la vision :

$$OD + 1\ V = 1/2.$$
$$OG + 1\ V = 1.$$

L'état général est excellent. L'enfant est très bien constituée et d'un aspect robuste. Cependant, sa dentition laisse quelque peu à désirer. Les bords des incisives sont crénelés comme des dents d'Hutchinson, et au niveau de leurs bases, se voient des raies transversales dont la profondeur a dépassé l'émail, comme dans le rachitisme. Les canines sont petites, ratatinées et l'émail à leur surface présente des irrégularités. Rien de particulier en aucun autre point du corps.

Le père et la mère de l'enfant se portent bien ; ils ont une autre fille ne présentant rien de pathologique. Il n'y a pas eu de fausses couches ni d'enfants morts en bas âge.

Passons maintenant au traitement. Il me parut évident qu'en présence d'une paralysie si ancienne, il ne fallait pas penser à un traitement médical. Je me proposai de traiter d'abord le strabisme externe. C'est ce que je fis au moyen d'une ténotomie du droit externe et de l'avancement capsulaire du droit interne.

Quinze jours après, je m'occupai du ptosis. Je n'avais que l'embarras du choix entre les procédés à employer et cependant,

Digitized by Google

j'allais opérer sans enthousiasme, ne sachant pas que personne pût se vanter encore de guérir à coup sûr et parfaitement la chute complète de la paupière. Pourtant, encouragé par les résultats que nous avait communiqués notre distingué collègue M. Gillet de Grandmont, je choisis son procédé qui, à résultat égal, me paraissait le meilleur, comme étant le plus simple à exécuter et devant produire le minimum de mutilation de la paupière. Il s'agit en effet, comme vous le savez, de réséquer une portion du squelette de la paupière ; mais, en somme, on ne fait à l'extérieur qu'une incision transversale. J'enlevai environ cinq à six millimètres de tarse et je réunis par trois sutures perdues au catgut. Puis, je réséquai une égale portion de peau et je suturai au fil de soie.

Évidemment je n'ai pas suivi exactement le procédé tel que M. Gillet de Grandmont l'a décrit. Ma manière de faire en a différé en ce sens que je n'ai réséqué qu'une partie du tarse et que j'ai excisé une portion égale de peau. J'avoue que je n'ai pas voulu dépasser les limites du cartilage et que j'ai même tenu à en garder en haut et en bas une petite lisière pour pouvoir faire mes sutures sans crainte de les voir céder. Quant à réséquer une partie du ligament suspenseur, je m'en suis abstenu dans la crainte que le mince feuillet de tissu cellulaire décoré de ce nom ne présentât pas à mes sutures une résistance suffisante. J'ai aussi enlevé un croissant de peau, mais je ne crois pas avoir nui de la sorte au succès de l'opération.

Quoi qu'il en soit, au bout de quinze jours, je vis que le résultat ne serait pas suffisant. La paupière était raccourcie, il est vrai, de la quantité de tarse enlevée, mais la pupille était encore recouverte en partie et, surtout, la paupière était toujours inerte malgré les efforts du muscle frontal. Fallait-il donc la raccourcir encore jusqu'à ce qu'il n'en restât plus? Je crus alors devoir m'adresser à un autre procédé pour compléter l'opération.

La paupière étant suffisamment raccourcie à mon avis, il s'agissait maintenant de la relever. J'avais le choix entre le procédé de Dransart et ceux qui en sont les modifications quoique reposant sur le même principe : rattacher la paupière au muscle frontal. Parmi ceux-ci, deux parurent couvenir à mon cas; ce sont les procédés de Panas et de de Wecker. Tous deux, quoique par des moyens différents, font agir le muscle frontal sur la paupière comme Dransart, mais ce qui les distingue du procédé de Dransart, c'est qu'en même temps, ils relèvent la lèvre inférieure de l'incision palpébrale.

La paupière étant déjà relevée en partie, j'avais à préférer celui de ces deux procédés qui me permettrait le mieux de graduer l'effet désiré.

Digitized by Google

Le procédé de Panas, très efficace pour les ptosis complets qui n'ont pas encore subi de correction, me parut ici d'une puissance trop grande pour ce qui me restait à faire.

Le procédé de de Wecker m'offrait cet avantage, très appréciable dans mon cas, de pouvoir graduer à volonté l'élévation de la paupière. Il est vrai que j'ai fait subir à ce procédé une modification qui paraît avoir considérablement facilité cette graduation. J'ai disséqué le lambeau supérieur d'une hauteur suffisante pour pouvoir faire passer au-dessous de lui le lambeau inférieur disséqué aussi et attiré par les fils de façon à être libre d'arrêter l'ascension de ce lambeau quand l'effet produit serait suffisant. Le lambeau inférieur ainsi remonté vient se souder par sa face cruentée à la place où il a été élevé par les fils.

Ainsi, comme dans le procédé de Panas, j'ai fait remonter le lambeau inférieur au-dessous d'un pont sourcilier, mais en gardant la possibilité de l'arrêter en route. Comme dans le procédé de de Wecker, j'ai relevé le lambeau inférieur au moyen des sutures de Dransart.

L'opération a été faite en deux fois à quinze jours d'intervalle : d'abord la résection du tarse; ensuite, le relèvement de la paupière et sa réunion au muscle frontal, mais je crois qu'on pourrait tout faire en une seule séance à condition de réunir solidement par plusieurs sutures au catgut les deux lèvres du tarse, et, ainsi, la même incision servirait et à raccourcir la paupière et à la relever.

Les sutures de Dransart resserrées toutes les quarante-huit heures ont produit leur section en dix jours et sont tombées d'elles-mêmes sans avoir provoqué aucune douleur insupportable.

Lorsque je vous ai présenté ma malade, trois semaines après la dernière opération, vous avez pu voir le résultat. A l'état de repos, sans effort, la paupière opérée, à la hauteur de l'autre, recouvre environ le tiers supérieur de la cornée. En faisant contracter modérément son frontal, la malade peut relever sa paupière paralysée au-dessus de la cornée aussi haut que sa congénère. L'occlusion est très facile. La cicatrice de l'incision n'est presque pas visible puisqu'elle se trouve enfoncée dans un pli absolument symétrique au pli orbito-palpébral du côté opposé.

J'attribue tout le mérite de ce bon résultat à la combinaison et à la modification des différents procédés que j'ai mis en usage. Un des procédés connus quelconque employé seul peut-il corriger aussi complètement, aussi sûrement et sans déformation un ptosis complet? Je ne le nie pas. Cependant je ne puis m'empêcher de faire remarquer combien paraît logique la combinaison de la ré-

Digitized by Google

section de la paupière à son relèvement et à son union au muscle frontal. Une paupière seulement réséquée pourra être raccourcie. Mais elle n'aura gagné aucun mouvement d'élévation. D'autre part, une paupière seulement relevée et unie au muscle frontal risquera encore d'être trop longue sous peine d'amener un excès d'élévation qui sera déplaisant et qui pourra dépasser le but désiré. Une telle paupière ne se relèvera complètement que grâce à une contraction très marquée du muscle frontal ; or, ce qu'il faut rechercher, c'est que l'œil reste normalement ouvert comme l'autre sans grand effort apparent. J'entends parler, bien entendu, d'un ptosis complet et absolu ; car, pour les ptosis incomplets, tous les procédés peuvent produire un résultat suffisant.

En terminant, permettez-moi d'attirer votre attention sur la marche particulière de cette paralysie unilatérale de la 3e paire. Je vous ai dit que ma malade était venue au monde avec une paralysie complète des muscles extrinsèques de la 3e paire à l'exception du releveur de la paupière supérieure et que le ptosis n'est survenu que trois ans après. Le muscle ciliaire et le sphincter de l'iris n'ont jamais été atteints. La lésion évidemment nucléaire a donc manifesté sa présence pendant la vie intra-utérine, s'est arrêtée pendant trois ans, a repris sa marche au bout de ce temps pour atteindre le noyau du releveur et paraît enfin s'être arrêtée définitivement.

Si nous rapprochons ce fait clinique des découvertes récentes au sujet des noyaux d'origine de la 3e paire, nous constatons qu'il est absolument favorable à la topographie de ces noyaux fournie par Kahler et Pick. D'après ces auteurs, en effet, le noyau du releveur serait, en procédant de bas en haut, le dernier sur la colonne des muscles extrinsèques et précéderait immédiatement le noyau des muscles intrinsèques restés ici indemnes. La lésion aurait donc progressé de bas en haut et se serait arrêtée avant d'avoir atteint l'extrémité supéro-antérieure de la colonne des noyaux. Comme l'a fait remarquer M. Sauvineau dans son excellente thèse, les observations de ce genre, et celui-ci en particulier, peuvent s'expliquer très facilement par le schéma de Kahler et Pick tandis qu'elles étaient inexplicables par celui de Hensen et Valkers qui placent le noyau du releveur au milieu de ceux des autres muscles qui sont ici paralysés, ou bien il faudrait admettre que la lésion, après avoir négligé le releveur placé sur son chemin, est revenue sur ses pas au bout de trois ans.

Quelle est la nature de la lésion ? Je crois qu'il est difficile de faire la moindre hypothèse devant l'absence totale de renseignements positifs chez les parents au sujet d'une diathèse héréditaire quelconque.

Digitized by Google

M. Vacher. — Veuillez m'excuser, messieurs, de prendre une seconde fois la parole dans cette séance, j'étais venu dans l'intention de vous dire quelques mots, à propos de la communication sur le ptosis, au sujet de deux cas dans lesquels j'ai employé un procédé que je n'ai vu décrit nulle part et dont je réclamerais la priorité si vous étiez d'avis que je puis le faire sans conteste. Il s'agit de deux cas de ptosis, l'un congénital, l'autre accidentel, et dans lesquels pour faciliter l'action du muscle frontal sur la paupière tombante, j'ai eu l'idée de perdre et de *laisser* dans les tissus un fil de catgut et un fil de soie afin de faire opérer la traction par ces fils ou par les cordons fibreux que pourrait produire à la longue leur résorption, s'ils étaient tolérés par les tissus. Dans ces deux cas j'ai eu des résultats favorables. J'ai employé le catgut pour le ptosis congénital sans enlever de lambeau de la paupière. Les fils cheminaient comme dans le procédé de Wecker, ils étaient au nombre de deux. Après avoir pris les précautions antiseptiques les plus méticuleuses, j'avais fait cheminer les fils sous la peau jusqu'au-dessus du sourcil et le nœud fort modérément serré, j'avais incisé la peau pour le cacher et l'avais recousue par dessus, le fil de catgut n'était donc pas apparent nulle part. Les suites de l'opération furent simples, le résultat opératoire très satifaisant, et l'élévation du frontal permettait facilement le relèvement de la paupière supérieure au point de découvrir la moitié de la circonférence irienne ; la malade s'en trouvait très contente.

Dans le second cas j'avais affaire à un ptosis accidentel résultant d'une déchirure de la paupière. Je fus obligé de réséquer une partie de la paupière et je voulus faire usage d'un fil de soie pour voir si j'obtiendrais un résultat aussi satisfaisant qu'avec un fil de catgut. Je ne plaçai qu'un seul fil en forme de rectangle dont les deux chefs modérément serrés venaient, comme dans le premier cas, se perdre sous la peau au-dessus du sourcil. Bien que j'eusse pris les mêmes précautions antiseptiques, j'eus un peu de suppuration dans un des coins supérieurs, mais avec des pansements fréquents et de la compression sous mon pansement collodionné, j'obtins la guérison rapidement, et comme la première fois le fil fut toléré. Le résultat est aussi satisfaisant comme élévation palpébrale, et je ne doute pas que le résultat éloigné ne soit très bon. Je me ferai un plaisir de tenir notre Société au courant de ces essais qui m'ont paru assez intéressants pour vous être communiqués.

M. Parent. — Le procédé de M. Gillet de Grandmont, dont M. Jocqs a fait la critique, a cependant un avantage sur celui qu'il a employé, c'est d'éviter les cicatrices, parfois assez apparentes, laissées par les fils et sutures. Ce point a une réelle importance

Digitized by Google

quand il s'agit d'opérer des jeunes filles. Personnellement, je l'ai employé deux fois et avec le meilleur résultat. Je reconnais toutefois qu'avec le procédé Gillet de Grandmont on découvre seulement les deux tiers inférieurs de la cornée, sans pouvoir faire relever la paupière par l'intermédiaire du muscle frontal, ainsi que cela a lieu avec le procédé de Dransart. Je rappellerai que, dans ce dernier procédé, on peut remplacer avantageusement les fils de soie (qui occasionnent parfois une suppuration abondante), par des fils de platine qu'on rougit par le courant électrique.

Le fil incandescent mortifie instantanément une espèce de cylindre organique, et détermine finalement un tractus cicatriciel remplissant le but proposé. C'est à M. Gayet que nous devons ce perfectionnement.

Quant à l'étiologie de ces paralysies que nous qualifions de congénitales, et que M. Jocqs croit surtout devoir dater de la vie intra-utérine, je pense que bon nombre d'entre elles sont dues aux violences d'un accouchement laborieux, avec ou sans forceps.

M. Darier. — En 1888, j'ai présenté un travail à la Société française d'ophtalmologie sur l'opération du ptosis par le procédé de Dransart. Depuis j'ai eu occasion de pratiquer la résection d'une partie du cartilage tarse et l'avancement du muscle releveur de la paupière, selon les indications de M. Gillet de Grandmont. Par ce dernier procédé, j'ai obtenu de très bons résultats. Voici donc quel est mon sentiment : quand on aura affaire à un ptosis de moyenne intensité, le procédé par résection du cartilage tarse présentera tous les avantages; il relève très bien la paupière et ne laisse aucune cicatrice. Le seul inconvénient que je trouvais au procédé de M. Gillet de Grandmont, c'est que la ligature profonde faite à fils perdus, pouvait amener un peu de suppuration ou même seulement une tuméfaction lente à disparaître. Pour obvier à ce défaut, j'ai imaginé de faire les sutures en huit de chiffre. Ces sutures à la soie avancent dans la profondeur le releveur de la paupière sur le cartilage tarse en même temps qu'elles affrontent les lèvres de la plaie. Au troisième ou quatrième jour, elles peuvent être retirées sans qu'il y ait crainte de suppuration profonde.

Quant au procédé de Dransart et toutes ses modifications, il est excellent dans les ptosis très prononcés; toutes les fois que le releveur complètement atrophié ne peut être suppléé que par les muscles frontaux.

M. Boucheron. — Je viens avec plaisir d'entendre dire du bien du procédé de M. Gillet de Grandmont contre les ptosis; je m'y associe volontiers, puisque j'ai présenté un procédé à peu près analogue dans la même séance de la Société française d'ophtalmologie.

Digitized by Google

J'ai proposé plus particulièrement dans le ptosis moyen des jeunes femmes, des jeunes gens, d'agir du côté de la conjonctive sans intéresser la peau, par conséquent sans laisser aucune trace extérieure de l'opération.

Je pratique : 1° la tarsectomie en réservant une petite bande de tarse pour l'insertion du muscle releveur, et une petite bande en bas pour l'insertion des cils;

2° J'enlève une partie du muscle sphincter des paupières, antagoniste du releveur de la paupière, pour favoriser porportionnellement l'action du releveur, et je respecte la peau. On termine par l'application de quelques sutures.

M. Gillet de Grandmont enlève, à la fois, une partie de la peau, du muscle et du tarse; c'est donc, en somme, le même procédé. Celui que je propose s'applique de préférence aux cas de moyenne intensité et dans le cas où l'on désire ne laisser aucune cicatrice apparente de l'opération.

M. Vignes. — M. Parent prétend que les paralysies congénitales des muscles oculaires, dont M. Jocqs vient d'étudier un type, sont imputables aux manœuvres d'accouchement. Il me paraît peu soutenable de vouloir généraliser cette thèse et, pour ma part, je crois qu'elles sont symptomatiques de lésions nerveuses de la vie intra-utérine ou du premier âge. J'admets même que, en certains cas, on peut rapprocher les lésions causales des désordres musculaires de celles de la paralysie infantile.

M. Jocqs. — Je félicite M. Vacher de l'idée ingénieuse qu'il a eue de substituer au tendon du releveur des fils à demeure, mais je doute que le résultat ainsi produit puisse être suffisant et durable.

Comme M. Parent j'apprécie fort le procédé de M. de Gillet de Grandmont, puisque je l'ai employé; seulement, je le répète, je lui reproche d'exiger un raccourcissement trop considérable de la paupière pour produire un résultat suffisant, et de n'être pas suivi du moindre mouvement actif d'élévation. Ce procédé ne laisse pas de cicatrice difforme, c'est vrai; mais ceux qui ont vu mon opérée ont pu se rendre compte également qu'il n'y avait pour ainsi dire pas trace de l'opération. Je demeure persuadé que la résection du tarse, opération excellente pour un ptosis incomplet, n'est pas suffisante à elle seule pour obtenir un résultat parfait dans un cas de ptosis complet, comme l'était le mien. Il est vrai que les opérateurs peuvent être plus ou moins exigeants en cette matière, mais je considère qu'on ne saurait pouvoir l'être trop en présence d'une paupière tombante.

Quant à l'étiologie de cette paralysie de la 3e paire, je ne crois pas, comme M. Parent, qu'elle puisse être attribuée à l'accouche-

Digitized by Google

ment. Cette origine, quelquefois vraie pour certains nerfs superficiels pouvant être comprimés par le forceps ou par les bords d'un bassin trop étroit, ne saurait l'être pour un nerf enfermé tout entier dans la boîte cranienne. D'ailleurs, ce qui tranche la question pour mon cas particulier, c'est que la paralysie du releveur n'est survenue que trois ans après la naissance.

A M. Darier je répondrai que ce que j'emprunte surtout aux sutures de Dransart, c'est leur principe de rattachement de la paupière au muscle frontal, plutôt que les sutures elles-mêmes qui, dans l'opération que j'ai décrite, sont beaucoup plus courtes, produisent leur effet plus rapidement et ne peuvent pas produire de cicatrice désagréable.

Je reconnais que M. Boucheron a aussi à son actif un procédé de résection du tarse; mais, comme l'opération se fait ici par la face conjonctivale, elle ne pouvait me convenir puisque j'avais besoin d'une incision cutanée.

M. Chibret. **Contribution clinique à la pathologie du chalazion** (Observation personnelle). — En juin dernier je voyais survenir dans mes deux yeux, mais surtout dans le gauche, des manières de petits orgelets occupant tantôt l'emplacement d'une ou plusieurs glandes meibomiennes, tantôt celui d'une ou plusieurs glandes de Moll. Il était facile de distinguer ces deux inflammations l'une de l'autre. La première s'étendait à la partie interne du tarse; en retournant la paupière on constatait une série de traînées rouges, parallèles entre elles, se prolongeant du bord libre du tarse à son bord adhérent, correspondant par conséquent d'une façon très exacte au parcours des glandes de Meibomius. Le seconde inflammation, extra-tarsienne, apparaissait comme un petit soulèvement occupant très exactement la partie médiane du biseau formé par le bord palpébral sans prolongement ni du côté interne, ni du côté externe de la paupière et répondait bien par sa situation à l'inflammation des glandes de Moll.

J'ai eu malheureusement tout le loisir d'examiner ces deux formes de l'inflammation, et je n'hésite pas à les distinguer anatomiquement et cliniquement en les désignant sous les noms de mollite et meibomite. La meibomite du reste était plus fréquente que la mollite.

J'avais vainement cherché dans mon hygiène, dans mes occupations, dans ma santé générale une explication au retour incessant d'une inflammation oculaire particulièrement inopportune pour un oculiste appelé par profession à soigner les yeux d'autrui.

Aucune cause plausible n'apparaissait nettement à mon esprit.

Digitized by Google

Et cependant je ne pouvais m'empêcher de penser à la probabilité d'une étiologie infectieuse.

Les choses en étaient là quand, une nuit, je me réveille, l'œil endolori, la paupière raide, un peu tuméfiée et douloureuse, avec les symptômes non douteux d'une atteinte plus aiguë que les autres. La contrariété m'empêche de me rendormir et le dépit me conduit à utiliser mon insomnie : je me mets à repasser dans mon esprit mes faits et gestes de la journée précédente pour arriver à pénétrer la cause étiologique. Alors je me souviens très exactement des faits suivants : la veille, mon travail fini, je me suis rendu en bicyclette à Royat pour y prendre un bain ; au retour j'ai reçu de la poussière dans l'œil atteint, au moment où je passais dans un petit chemin de traverse, ce chemin poussiéreux, longeant des jardins maraîchers, est recouvert d'une poussière particulièrement suspecte. En effet les jardiniers, au printemps, déchargent, sur le bord du chemin, le fumier et les gadoues urbaines destinées à l'engrais intensif du sol. Ces détritus séjournent quelquefois plusieurs jours sur les bords du chemin avant d'être utilisés et polluent le sol de la route de poussière infectieuse.

Je me souviens en outre d'autres faits antérieurs qui confirment les précédents. J'ai l'habitude de prendre ce chemin pour me rendre à Royat, et c'est précisément depuis que je vais à Royat que j'ai des orgelets. A tel point qu'il m'était venu à l'idée de suspecter les bains de Royat d'être la cause de mes rechutes incessantes de l'affection oculaire.

Bien mieux, cette idée me hantant, j'avais, pendant une quinzaine de jours, cessé d'aller à Royat et choisi un autre but de promenade. A ce moment j'avais été mieux des yeux et si j'étais repris, c'est que je venais de reprendre mes excursions à Royat.

Pour vérifier l'exactitude de mes suppositions et les admettant vraies, je faisais dès le lendemain plusieurs instillations dans mon œil avec une solution antiseptique de HyCy au 1/1500, et j'arrêtais ainsi le processus inflammatoire. En outre, je protégeais depuis lors mes yeux contre les poussières, et j'en finissais par ce moyen avec les chalazions.

A quelques jours de là je recevais la visite d'un jeune ingénieur qui était déjà venu récemment me consulter pour des chalazions : le malade, intelligent, bon observateur, était bien placé pour me donner des éclaircissements sur la cause de son affection. Il m'avait d'ailleurs, lors de sa première visite, interrogé à ce sujet et je lui avais avoué ma complète ignorance. Je lui fis part de mes soupçons au sujet de la pathogénie de mon affection en lui demandant s'il avait observé sur lui-même quelque chose d'analogue. Il

Digitized by Google

n'hésita pas à me confirmer dans mon opinion en me racontant ce qui suit : ses chalazions étaient survenus au retour d'un voyage à Paris. En revenant en chemin de fer, il occupait un coin et regardait dans la direction de la marche du train ; comme la vitre de la portière était brisée, le compartiment complet, il avait été obligé de recevoir dans les yeux un air chargé de poussières pendant une partie du voyage. Je lui fis toutefois observer que son œil droit avait été plus atteint que le gauche alors que j'avais eu moi-même l'œil gauche plus atteint que l'œil droit et j'ajoutais que, pour moi, cette particularité avait une explication dans le fait que je fatiguai davantage mon œil gauche, puisqu'il me sert exclusivement pour l'examen ophtalmoscopique. Immédiatement, il me répondit que son cas était analogue au mien. En effet, avant de partir pour Paris, il avait dû se livrer, durant plusieurs heures chaque jour, à des examens polarimétriques qu'il pratique de l'œil droit.

Voilà donc deux observations qui tendent à prouver 1° que l'introduction de poussières, probablement septiques, dans les yeux peut être l'origine de chalazion ; 2° que l'œil sera plus ou moins atteint selon qu'il aura subi plus ou moins de fatigues antérieures.

On conçoit aisément que le rôle nocif des poussières ait pu être jusqu'ici méconnu ; en effet la plus banale observation nous enseigne que nos yeux sont souvent exposés aux poussières et que nous ne gardons que rarement le souvenir de leur introduction ; que cette introduction est une condition insuffisante et non nécessaire : insuffisante, puisqu'il faut en outre la septicité de la poussière et la réceptivité de la conjonctive ; non nécessaire, puisque les culs-de-sac hébergent normalement des coccus infectieux, notamment ceux de la suppuration. On conçoit dès lors aisément que le rôle nocif des poussières ait pu être jusqu'ici méconnu.

Il semble de plus que les glandes de Meibomius et de Moll ne sont disposées à l'inflammation qu'en cas de fatigue oculaire jointe probablement à un état général défectueux.

En outre des deux observations que j'ai citées plus haut, je pourrais en invoquer d'autres moins probantes, notamment celle d'un instituteur, presbyte non corrigé, qui balaye sa classe. Mais en pathogénie surtout, les observations se pèsent plus qu'elles ne se comptent.

Il ne sera pas inutile de mentionner que, dans le pus extrait d'une de mes glandes de Meibomius, on rencontrait de nombreux petits bacilles se colorant bien par le violet d'éthyle.

Des faits précédents, je crois pouvoir conclure que : 1° l'introduction et le séjour de poussières septiques à la surface de l'œil et des paupières sont une cause probable de chalazion ; 2° que l'état général de la santé d'une part, la fatigue oculaire d'autre part

Digitized by Google

constituent une prédisposition; 3° que la médication antiseptique peut enrayer, au début, l'inflammation des glandes de Meibomius et de Moll.

M. Boucheron. — La nature microbienne des chalazions paraît être acceptée de plus en plus; la communication de M. Chibret en est une preuve nouvelle; il n'en était pas de même lorsque j'ai présenté mon premier travail en 1886 à la Société française d'ophtalmologie.

En énucléant avec les précautions d'usage des chalazions relativement récents j'avais obtenu une culture micrococcienne qui, inoculée dans les paupières des lapins, avait reproduit des chalazions. — Les chalazions relativement anciens n'ont pas donné de cultures. Ce qui se conçoit, l'agent microbien ayant pu disparaître après la formation du chalazion.

D'ailleurs, au point de vue de la pathologie générale, le chalazion doit être considéré comme analogue à la tumeur qui porte le nom d'acné hypertrophique du nez.

M. Poncet, dans la même séance de la Société française d'ophtalmologie, a présenté aussi un travail, dans lequel, à l'examen microscopique, il avait trouvé des microcoques dans les chalazions extraits.

Parmi les causes prédisposantes à l'évolution des chalazions microbiens, je crois devoir faire remarquer l'importance des écarts de régime et du surmenage physique, intellectuel ou sensuel.

J'ai présente à l'esprit l'observation d'un confrère, opéré plusieurs fois, non par moi, ayant constamment des récidives, qui vit cesser cette repullulation des chalazions en cessant de lui-même l'usage du vin.

M. Parent. — M. Dianoux a publié dans les *Archives d'ophtalmologie* une histoire clinique assez semblable à celle rapportée par M. Chibret et qui ne permet guère de douter de la nature infectieuse de certains chalazions. Il s'agit de cette conjonctivite particulière susceptible de semer une série de chalazions. Dans ce cas Dianoux conseille d'employer le nitrate d'argent comme traitement curatif et prophylactique.

M. Gorecki. — J'observe en ce moment une jeune malade que je me désigne quelquefois sous le nom de la jeune fille aux douze chalazions. A ce degré, c'est presque une infirmité et il faut prendre des précautions pour prévenir les réinoculations. Après l'incision, je procède au curage avec une curette pleine, en forme de cuiller, plus facile à nettoyer et à tenir aseptique que la curette fenêtrée.

De plus je touche le fond de la plaie avec le galvano-cautère.

M. Chibret. — Le titre de ma communication me servira de réponse à MM. Boucheron et Parent qui me reprochent de n'avoir

Digitized by Google

pas fait l'historique de la question. Ce n'est point un travail d'ensemble sur le chalazion, sa biographie, son histologie, sa bactériologie que je viens vous soumettre.

C'est une contribution *clinique* à sa *pathogénie* et une *observation personnelle*. Rien de plus, rien de moins. Par ce petit travail, sans prétention, j'ai pensé utile d'appeler votre attention sur le rôle nocif des poussières qui s'introduisent entre les paupières quand ces poussières sont d'origine suspecte, quand, au lieu d'être presque purement minérales, comme celles de nos grandes routes, elles sont organiques, infectieuses, comme celles des gadoues d'une ville.

J'ai encore voulu vous montrer qu'avec une prédisposition générale admise par tous pour la production du chalazion, avec une santé générale égale évidemment pour les deux yeux d'une même personne, l'œil qui se fatigue le plus, c'est-à-dire celui qui sert aux examens ophtalmoscopiques ou polarimétriques, cet œil fatigué est plus atteint que son congénère.

Voilà les points seuls sur lesquels je pourrais accepter une argumentation et discuter. En effet, je ne crois pas, comme M. Poncet, que l'origine infectieuse du chalazion soit chose jugée et absoluement résolue par les travaux de Boucheron, Poncet, Lagrange. Il existe, je crois, des chalazions de cause infectieuse puisque mon étude clinique tend à le prouver et qu'en cela elle confirme les expériences de Boucheron sur des animaux et les recherches histologiques de Poncet et Lagrange. Mais il serait imprudent de généraliser et d'affirmer que tous les chalazions sont d'origine infectieuse.

Il y a aussi des chalazions qui se développent sans infection, sans inflammation : ce sont des chalazions par rétention, analogues aux acnés sébacées si fréquentes chez les jeunes gens. Dans ces cas, quand on presse entre les doigts la paupière supérieure indolore, il sort de son bord libre des fils d'une sorte de fin vermicelle qui sont fournies par les glandes de Meibomius. Quand on pince la peau, la même sécrétion, sous la même forme, sort des boutons d'acné auxquels je compare cette meibomite qui, par conséquent, pourrait se nommer *acné meibomienne*.

Dans cette acné meibomienne, je ne crois point à une infection, mais à un phénomène de parasitisme. On a en effet décrit depuis longtemps le *demodex folliculorum* dans l'acné sébacée; ces parasites, nettement animaux, sont entièrement différents de ce que nous appelons les microbes. Ils étaient connus, depuis le sarcopte de la gale jusqu'au tricophyton de la teigne, bien avant les découvertes de Pasteur et de son école. On les combattait par les sels solubles ou insolubles de mercure et par le soufre; mais on savait

Digitized by Google

aussi, et on sait surtout depuis peu, qu'ils varient leur mode de reproduction de façon à assurer la reproduction de l'espèce menacée de destruction ; de là la difficulté grande de les détruire. Vous voudrez bien me pardonner cette digression si j'ai réussi à prémunir vos esprits contre le danger de confondre l'infection microbienne, notion nouvelle, et le parasitisme, notion très antérieure.

M. Vignes. **Collyres asepiques.** — Les solutions d'alcaloïdes dans l'eau distillée perdent rapidement leur limpidité; au bout de peu de jours elles se troublent et tiennent en suspension des masses floconneuses. Ces flocons sont constitués par des colonies d'algues microscopiques ou même de microbes pathogènes. Cette pullulation parasitaire, qui se fait aux dépens de l'alcaloïde dont elle emprunte l'azote, diminue notablement l'efficacité de ces solutions.

Gubler, Hirschberg et d'autres ont signalé cette cause d'altération ; leurs premières recherches ont été complétées par celles plus récentes de Schimmelbusch et de Hohl. H. Bourdon, de son côté, a reconnu que des cristaux microscopiques du principe actif se déposent sur les filaments parasites et a indiqué cette cristallisation comme une autre raison d'affaiblissement de la puissance médicamenteuse des solutions d'alcaloïdes.

Ferrari, enfin, a démontré qu'elles peuvent être une source d'infection en servant de véhicule à des microbes pathogènes ; et il a fait voir que les solutions d'atropine et de morphine, en particulier, constituent un véritable milieu de culture pour les germes du pus.

La constante recherche de l'asepsie devait nous déterminer à nous garer de collyres suspects au cours de nos opérations : aussi depuis quelques années, employons-nous seulement des solutions stérilisées à l'autoclave ou au moyen d'agents chimiques microbicides. Ce mode de préparation de nos collyres a été incontestablement une grande amélioration.

Fraîchement préparés, on peut les utiliser sans crainte d'infection dans les interventions opératoires et les traumatismes ; on peut également prolonger fort longtemps leurs applications locales, tant la tolérance de la conjonctive est grande à l'égard de ces topiques. C'est ainsi que le sulfate d'atropine dissous dans de l'eau distillée récemment bouillie et contenant du sublimé dans la proportion de 1 p. 5000, peut être instillé des semaines durant sans qu'il s'ensuive d'irritation conjonctivale. Lorsque, au contraire, on use des collyres altérés, rapidement la muqueuse s'injecte, se tuméfie et prend un aspect velvétique pathognomonique ;

Digitized by Google

en même temps ses sécrétions s'exagèrent et elle devient le siège de cuissons douloureuses que renouvelle et augmente chaque instillation; avec les collyres stérilisés, si nous exceptons les idiosyncrasiques, fort rares du reste, nous n'observons jamais de réaction conjonctivale. Mais les solutions, stérilisées comme je viens de le dire, n'offrent pas encore toute sécurité. Des germes peuvent être portés dans le liquide soit par les instruments destinés à l'appliquer, soit par l'air ambiant pendant le temps nécessaire à l'instillation, où le flacon reste débouché. Or la présence d'une petite quantité d'acide borique et même de sublimé n'est pas une garantie suffisante contre leur destruction. On sait en effet que l'eau sublimée à 1 p. 5000 arrête le développement des germes mais ne les tue pas. Il faut donc, pour éviter la conjonctivite, qui ne manquerait pas d'apparaître, avoir soin de faire renouveler les collyres très fréquemment sans attendre qu'ils deviennent louches. Il n'est pas possible, d'autre part, d'augmenter la proportion de sel mercuriel, qui les stériliserait sûrement, parce que les solutions concentrées ont sur la conjonctive une action irritative propre qui diminue leur pouvoir absorbant et parce que, lorsque la chambre antérieure est ouverte, elles agissent d'une façon fâcheuse sur l'endothélium qui la tapisse.

Pour ces diverses raisons, j'ai désiré avoir des collyres qui, tout en n'étant pas irritants pour l'œil, soient entièrement à l'abri des chances d'ensemencement microbien et dont l'efficacité thérapeutique ne puisse s'atténuer par l'éclosion de leptomites.

Dans ce but, j'ai demandé à M. Chevrier, le pharmacien bien connu, de me préparer des solutions stérilisées à la façon des sucs organiques que l'on utilise actuellement en médecine. Je les ai fait diviser sous un faible volume, en quantité suffisante pour une seule instillation, et loger dans de petits tubes étirés et scellés à la lampe.

Il suffit de rompre la pipette à ses deux extrémités pour étaler, sans aide d'autre instrument, son contenu à la surface de l'œil.

Voici des tubes remplis depuis des semaines de solutions de sulfate d'atropine au 1/100e et de chlorhydrate de cocaïne au 1/40e, qui, comme vous pouvez le voir, ont conservé leur absolue limpidité.

L'action décomposante de la lumière sur les solutions de salicylate d'ésérine les rend d'une conservation bien plus difficile encore.

Eh bien, dans l'ampoule en verre blanc, que voici, scellée depuis deux mois, est renfermée une solution d'ésérine qui est restée absolument limpide mais a viré au vert. J'ignore quelle est la signification chimique de cette coloration; mais, au point de vue

Digitized by Google

thérapeutique, elle ne m'a pas paru avoir diminué les propriétés de l'ésérine. En effet, j'ai instillé dans l'œil d'une personne une goutte de solution provenant d'une ampoule analogue et dans l'autre œil une goutte d'une solution préparée quelques instants auparavant : le myosis a été synchrone pour les deux pupilles, ainsi que les phénomènes d'accommodation.

Je crois cependant qu'il y aurait intérêt à pouvoir annihiler l'action de la lumière sur les solutions d'ésérine et pour ce je les ai fait placer dans des tubes en verre jaune ou rouge, qui comme vous le savez absorbent en grande partie les rayons chimiques. Ainsi la coloration du contenu de ces tubes fermés depuis plus de quinze jours est la même qu'au moment où ils ont été remplis.

J'ai tenu, messieurs, à vous parler de ces préparations parce que je trouve précieux de posséder pour nos opérations des collyres actifs et sans propriétés nocives. J'espère qu'il ne vous aura pas semblé superflu que je vienne vous entretenir de précautions opératoires peut-être un peu méticuleuses mais dont l'observation peut compenser en succès des soins qu'on met à les appliquer.

M. Darier. — Je suis heureux de me trouver en complète communion d'idées avec notre collègue M. Vignes. J'ai fait préparer également des collyres aseptiques.

Dans les blessures et les opérations où le globe oculaire est ouvert à toute infection, nous devons non seulement protéger l'œil contre l'invasion de tout élément infectieux, mais aussi et surtout veiller à ce que les collyres que nous employons nous-mêmes, pendant et après l'opération, ne puissent en aucune façon être incriminés.

Les infections proviennent rarement des collyres, mais quelque restreint qu'en soit le nombre, il est de nôtre devoir d'être absolument certains de n'avoir pas été cause, ne fût-ce qu'une fois, d'une de ces infections accidentelles dues à des collyres impurs.

Il est donc recommandable qu'à l'avenir, dans toute opération, on ait, pour chaque malade, une *ampoule collyre* qui ne servira que pendant l'opération et sera jetée ensuite.

De cette façon on n'aura plus à se demander si telle série de complications est due à une contamination collective par l'emploi du même collyre ou du même compte-gouttes.

Les ampoules que je vous présente sont préparées selon les règles de la plus stricte antisepsie. Elles sont soudées au chalumeau et peuvent se conserver indéfiniment.

Les *bleues* contiennent de l'atropine.

Les *jaunes* de l'ésérine.

Les *blanches* de la cocaïne.

Chaque ampoule contient environ dix gouttes ; quantité suffi-

Digitized by Google

sante pour la majorité des opérations oculaires; du reste, si une ne suffit pas rien n'empêche d'en employer plusieurs.

Les ampoules, très effilées aux deux extrémités, servent en même temps de compte-gouttes. Il n'est besoin pour cela que de briser entre ses doigts le verre aux deux extrémités et d'incliner l'ampoule pour que le liquide s'écoule goutte à goutte.

La cassure du verre pouvant être coupante, il sera plus prudent, avant de casser les extrémités, de les enrouler d'un brin d'ouate antiseptique qui servira d'un côté à filtrer l'air qui pénètre dans l'ampoule, de l'autre à filtrer le liquide qui s'écoule et à rendre inoffensif le contact de l'extrémité brisée sur l'œil ou la paupière.

M. Boucheron. — Pour la stérilisation des collyres et compte-gouttes rien ne vaut la chaleur assurément. Le moyen le plus simple est de faire bouillir le collyre de temps en temps, dans son flacon même, qui se trouve ainsi stérilisé. Pour ce faire, il suffit de placer le flacon au-dessus de la lampe qui nous sert à l'ophtalmoscope, en ayant soin de faire mouvoir continuellement le flacon au-dessus de la cheminée de verre de la lampe. — Le flacon doit être préalablement débouché, car la vapeur d'eau accumulée expulserait ce bouchon. — En faisant tournoyer ainsi le fond du petit flacon, de manière que toutes les parties du verre s'échauffent en même temps, on ne casse presque jamais ses flacons, et on est sûr par l'ébullition de la stérilisation du collyre.

La stérilisation du compte-gouttes s'obtient de même en le chauffant au-dessus de cette lampe. Au moment de chaque opération, on est absolument certain d'employer un compte-gouttes tout à fait stérile.

M. Parinaud. — Pour conserver mes collyres aseptiques, j'emploie de petits flacons faits sur le modèle des ballons-pipettes de l'Institut Pasteur. Ils sont munis de deux tubulures; l'une, par laquelle on introduit le liquide, est bouchée avec du coton, l'autre est effilée, c'est par elle que le liquide s'échappe goutte à goutte, quand on incline le flacon. Un collyre de cocaïne pure sans addition de sublimé, conservé pendant huit mois dans un pareil flacon est resté absolument stérile, bien que l'ouverture effilée n'ait point été fermée et que, théoriquement, le liquide n'ait pas été absolument à l'abri du contact de l'air.

M. Parent. — Un moyen simple et déjà ancien d'éviter les inconvénients des collyres qui s'altèrent, et peuvent contagionner quand on emploie pour différents malades le même flacon et le même compte-gouttes, c'est de recourir aux rondelles gélatineuses de Vée. J'ai vu M. Galezowski employer avec avantage pendant des années ces rondelles à base d'atropine ou d'ésérine. Plus tard, quand la cocaïne fut trouvée, j'ai fait confectionner pour mon

Digitized by Google

usage personnel des rondelles semblables contenant cet alcaloïde. C'est un moyen propre et sûr d'administrer les principaux alcaloïdes employés pour l'œil.

M. Javal. — Je fais également usage depuis bien des années, des rondelles gélatineuses de Vée. En particulier, pour obtenir une paralysie complète de l'accommodation, je fais mettre pendant plusieurs jours, par le patient, matin et soir, une rondelle de sulfate d'atropine d'*un milligramme* et une heure avant l'examen, j'ajoute deux ou trois rondelles. Avec quatre rondelles, j'ai eu des effets d'intoxication très désagréables.

Les rondelles permettent de doser beaucoup plus exactement la quantité réellement employée, car avec les collyres, l'absorption peut varier dans des limites extrêmement étendues, suivant que le patient reste plus ou moins longtemps sans cligner après l'instillation.

J'ai fait faire également des rondelles de *un centième de milligramme* pour obtenir la dilatation sans agir notablement sur l'accommodation.

Pour les glaucomateux, il est très commode d'avoir deux types de rondelles d'ésérine contenant respectivement *un centième* et *un vingt-cinquième* de milligramme.

M. Vignes. — Je suis charmé de voir que M. Darier s'est préoccupé comme moi d'avoir sous la main, pour ses opérations, des collyres absolument sûrs. Cela me confirme dans mon idée que ces préparations répondent à un réel besoin.

M. Darier propose un moyen ingénieux pour éviter que les tubes se vident d'un seul coup. En voici un autre : le tube rompu à un bout peut être coiffé d'un tube en caoutchouc fermé à une extrémité comme ceux qui arment les compte-gouttes; si l'on rompt alors l'autre extrémité, le liquide ne s'écoule qu'après pression sur le caoutchouc.

Je répondrai à M. Javal que je connais et emploie les flacons compte-gouttes dont il parle; que, pas plus que les autres, ils ne mettent les solutions à l'abri des chances d'ensemencement.

Je lui dirai de plus, ainsi qu'à M. Parent, que le mélange de gélatine et d'alcaloïde constitue un milieu de culture favorable à bien des espèces pathogènes.

Au reste, je n'ai pas eu l'intention de traiter à fond la question des collyres — il y aurait beaucoup à dire — mais de vous parler des préparations nullement irritantes et absolument aseptiques.

M. Nimier. — *Rapport* sur un travail de M. le docteur Billot, médecin-major de 1re classe, intitulé : *Détermination pratique de la réfraction oculaire par la kératoscopie ou skiascopie.*

Digitized by Google

Notre confrère de l'armée M. le médecin major de 1re classe Billot nous a envoyé, à l'appui de sa candidature au titre de membre titulaire de notre Société, un manuel véritable, traitant de la pratique de la kératoscopie. Mon excellent camarade, exposant le but de son travail, s'exprime ainsi : « Nous n'avons point la prétention de faire une œuvre de haute étude. Nous voulons au contraire rester dans le domaine des faits, dans la pratique pure et simple. Aussi ne trouvera-t-on point de théorie dans ce travail tout de vulgarisation, écrit par un médecin militaire surtout pour ses camarades de l'armée. »

Je ne saurais suivre avec vous M. Billot dans la détermination des divers états de la réfraction oculaire par la kératoscopie. Vous savez, en effet, aussi bien que moi, comment les travaux de notre collègue M. Parent ont développé la découverte de M. Cuignet. Comme rapporteur, je pourrais donc me borner à dire que, par la netteté de son exposition, M. Billot a écrit un excellent manuel dont la lecture permettra à tout médecin d'arriver après quelques séances à mesurer la réfraction oculaire. Je crois cependant devoir adresser à notre confrère une critique, paradoxale, il est vrai, au premier abord. D'après l'expérience que j'ai acquise auprès des médecins stagiaires au Val-de-Grâce, la kératoscopie présente le grave défaut d'être *trop facile*. Celui qui l'a une fois saisie, est porté à s'en servir exclusivement, délaissant la mesure de la myopie par la détermination du punctum remotum et n'utilisant pas l'ophtalmoscope à réfraction. Or, et mon ami M. Billot a eu le tort à mon sens de n'y pas insister, la kératoscopie donne des résultats erronés quand le sujet examiné accommode, quand on a affaire à un cas de myopie spasmodique. Sans doute, l'observateur prévenu pourra obtenir que l'examiné regarde au loin, qu'il ne se rende pas artificiellement myope; mais, et j'en ai trouvé nombre d'exemples parmi les candidats aux écoles militaires, la kératoscopie sans atropinisation ne décèlera pas la myopie spasmodique. Déjà à ce sujet j'ai eu l'occasion de vous donner l'observation de ce candidat à Saint-Cyr qui portait des verres concaves de 6 dioptries, chez lequel l'examen à l'image droite me révéla une hypermétropie légère et qui, sur le refus du certificat d'aptitude, se décida à consulter notre collègue M. Despagnet. Le traitement convenable supprima la myopie et le jeune homme put être admis à Saint-Cyr. Je veux bien que ces cas ne soient pas fréquents en dehors de la catégorie spéciale des élèves des lycées, mais, malgré cela, ils doivent être signalés et je ne doute pas que, quelles que soient ses préférences pour la kératoscopie, M. Billot ne juge opportun d'en tenir compte. A mon sens la détermination objective de la réfraction oculaire doit être faite par

Digitized by Google

la kératoscopie, puis contrôlée par l'examen à l'image droite.

Comme conclusion de ce court rapport, je vous propose, messieurs, d'adresser des remerciements à M. Billot et de signaler tout spécialement son travail à la commission chargée de classer les candidats au titre de membre titulaire de notre Société.

La Société se forme ensuite en comité secret.

Elle entend :

1° Un rapport de M. Debierre, au nom de la commission des finances, sur les comptes du trésorier pour l'année 1892. — Les comptes sont approuvés.

2° Un rapport de M. Nimier, au nom de la commission des titres des candidats aux deux places de membre correspondant national. Sont classés : en 1re ligne, le Dr Fage, d'Amiens; en 2e ligne, le Dr Isambert, médecin-major à Dunkerque.

3° Un rapport de M. Valude sur les titres des candidats aux deux places de correspondant étranger. La commission propose : en 1re ligne, le Dr A. Antonelli, de Naples; en 2e ligne, le Dr E. Hegg, de Berne; en 3e ligne, le Dr Eliasberg, de Salonique; en 4e ligne, le Dr Cheik-Mohamed de Téhéran.

La séance est levée.

Séance du 7 mars 1893

Présidence de M. Gorecki

M. Vignes, secrétaire annuel, donne lecture du procès-verbal de la précédente séance. — Adopté.

M. Despagnet, secrétaire général, dépouille la correspondance qui comprend :

1° L'envoi par le Dr Borno en hommage à la Société d'une brochure ayant pour titre : *Traitement de la blépharite ciliaire par le sublimé à haute dose.*

2° Une brochure adressée par notre correspondant national M. Bourgeois, au nom du Dr Vincent : *l'Œil et le Foie.*

3° Un travail du Dr Bourgeois : *Traitement du décollement de la rétine.*

4° Une lettre de M. le ministre de l'Instruction publique demandant à la Société de participer à l'Exposition de Chicago par l'envoi de ses bulletins.

M. Valude dépose sur le bureau de la Société, au nom de M. Antonelli, de Naples, une brochure ayant pour titre : *l'Amblyopie transitoire.*

Digitized by Google

M. Meyer fait part d'une lettre de M. Reymond (de Turin) demandant à la Société de participer officiellement au Congrès international de médecine qui s'ouvrira à Rome en septembre.

Sont nommés membres de la commission chargée de faire un rapport sur les titres des candidats à la place déclarée vacante de membre titulaire : MM. Masselon, Duboys de Lavigerie, Belliard, rapporteur.

M. Gillet de Grandmont. **Restauration de la paupière par la greffe de peau de grenouille** (*Présentation du malade*). — Le jeune homme que je présente fit à l'âge de 16 mois une chute sur un poêle. L'œil gauche vint porter sur la poignée rougie ; la paupière fut brûlée profondément ; une rétraction cicatricielle rapprochant le sourcil du bord ciliaire s'ensuivit et l'on peut encore constater sur la partie supérieure de la paupière quelques poils provenant du déplacement du sourcil.

Le malade a aujourd'hui 18 ans. En août 1892, il vint à la clinique demander s'il ne serait pas possible de remédier à la difformité qui le faisait repousser des ateliers dans lesquels il demandait son admission. L'œil gauche en effet reste constamment ouvert. La nuit, pendant le sommeil, la cornée vient se cacher derrière la paupière supérieure ; mais dans le jour l'œil reste exposé au soleil, au vent, à toutes les intempéries, et le malade souffre de cuissons ou de gonflement pénibles, même lorsqu'il est au repos. En outre, comme il est tourneur en cuivre, il reçoit sans cesse des éclats métalliques ; sa cornée présente, en effet, de nombreuses cicatrices.

Une compagnie de chemin de fer a employé ce jeune homme à titre d'apprenti durant trois ans ; mais quand est venu le moment d'en faire un ouvrier titulaire, elle s'y est refusée, alléguant les dangers auxquels est exposé un œil qui ne peut s'abriter derrière ses paupières. C'est là ce qui a déterminé le malade à se faire opérer.

L'opération a eu lieu le 31 août 1892. Elle a compris les divers temps suivants :

1° Avivement du bord libre des paupières ;

2° Division des téguments de la paupière supérieure et détachement de la peau d'avec les tissus sous-jacents, de façon à permettre le rapprochement des paupières et l'occlusion de l'œil ;

3° Blépharoraphie par des soies aseptiques. C'est alors qu'apparaît entre les lèvres de la plaie la surface cruentée losangique qu'il va falloir couvrir par des greffes et qui est haute d'environ 8 millimètres et longue de 3 centimètres ;

4° Assèchement de la plaie et application de nombreux fragments

Digitized by Google

de peau de grenouille aseptique. Les greffes de très petites dimensions s'appliquent beaucoup plus intimement dans les anfractuosités des plaies, elle contractent même de suite une adhérence assez intime, pour permettre d'étancher la plaie avec une gaze aseptique sans que celle-ci compromette l'adhérence des greffes au tissu cellulaire.

La paupière fut largement saupoudrée d'iodoforme et le pansement laissé en place pendant quatre jours. A la levée de l'appareil, la plaie était sèche et couverte des fragments de peau de grenouille. A diverses reprises le malade éprouva des démangeaisons très vives, principalement la nuit; il porta les mains au pansement et par trois fois il fallut réappliquer des greffes sur les points qui avaient été arrachés. Ces points apparaissent encore sous la forme de petites nodosités.

Vers le huitième jour, la cicatrisation marchant à souhait, l'iodoforme fut remplacé par l'acide borique.

Les paupières sont restées closes cinq mois. Le 4 février 1893 eut lieu la section de la bépharoraphie, c'est-à-dire il y a un mois. On peut s'assurer que la greffe a rendu à la paupière sa hauteur primitive et que l'occlusion de l'œil se fait aussi facilement de ce côté que de l'autre.

M. Valude. — En examinant la paupière du malade de M. Gillet de Grandmont (d'ailleurs extrêmement réussi), on remarque une ligne cicatricielle rosée, un peu exubérante, et au-dessus un couvert de peau absolument naturelle. On ne voit pas une ligne cicatricielle circulaire limitant la primitive surface cruentée, comme on comprendrait qu'il en dût être, mais bien une simple ligne telle que je viens de le dire.

Pour nous cette ligne cicatricielle représente ce qui reste de l'hétéroplastie pratiquée et des lambeaux rapportés.

La peau naturelle qu'on voit en dessus ne provient pas de lambeaux régénérés mais de la traction de la cicatrice sur les tissus voisins.

J'en veux venir à ceci que, en fin de compte, l'hétéroplastie par la peau de grenouille, semblable à cela à toutes les hétéroplasties, a abouti à une atrophie totale du tissu rapporté et à la formation d'une cicatrice linéaire. Ce qui ne veut pas dire que le résultat ne soit pas bon, mais il eût été identique sans greffe d'aucune sorte et en laissant la plaie de libération se cicatriser à plat sous un pansement simple.

Ici la suture palpébrale, en maintenant en place la paupière pendant la cicatrisation de la plaie, joue le rôle essentiel. La greffe mise joue le rôle d'appel épithélial, si l'on veut, mais c'est même inutile.

Digitized by Google

Notre pratique est la suivante :

1° Si le cas est indiqué, réparer la paupière au moyen de la peau du voisinage par autoplastie faciale : c'est le meilleur ;

2° Si ce genre d'opération est impossible, par altération cicatricielle de la peau, ou contre-indiquée pour d'autres raisons, se contenter de la suture palpébrale et laisser la surface avivée se cicatriser à plat sous un pansement ; la réussite est, de la sorte, aussi belle (j'ai plusieurs cas à l'appui) et les greffes ne jouent en ce cas qu'un rôle d'illusion.

M. Vignes. — M. Valude a bien raison de faire observer combien l'occlusion palpébrale est un puissant adjuvant dans les opérations autoplastiques qui se pratiquent sur les paupières.

Le fait est généralement admis et je crois que c'est Mirault d'Angers qui le premier a eu l'idée de suturer les paupières pendant un temps assez long pour obtenir une cicatrice étalée et non rétractile. Après destruction des adhérences qui retenaient les paupières en position vicieuse, il les suturait par deux ou trois sutures entortillées et ne les divisait que un an après.

M. Galezowski. — Je partage complètement l'avis de M. le docteur Valude, que l'hétéroplastie ne présente pas autant d'avantage qu'on pourrait croire au premier moment. La peau de grenouille que M. Gillet de Grandmont a implantée pour restaurer la paupière s'est ratatinée, et s'est réduite à une petite bride cicatricielle, tandis que la suture des paupières joue un rôle important dans la restauration des tissus perdus.

Il faut prendre des tissus voisins pour les ramener vers l'espace où la peau manquait.

Je viens à ce propos vous citer un fait tout récent, d'une restauration de la paupière inférieure que je viens de pratiquer en ville sur un malade qui m'a été adressé par le docteur Jennings.

C'était un jeune homme qui a perdu la paupière inférieure gauche par suite d'un coup de pied de cheval. La paupière inférieure était détruite et le bord palpébral entraîné vers la moitié de la joue. J'ai disséqué le bord palpébral, je l'ai suturé, après un avivement, au bord palpébral supérieur, puis j'ai détaché un lambeau de la peau sur la tempe et, en le glissant vers la portion de la paupière manquante, j'ai comblé le vide. La réunion s'est faite par première intention. Aujourd'hui, deux mois après l'opération, la restauration a complètement réussi, comme du reste peut l'attester le docteur Billot ici présent, qui m'a aidé dans cette opération.

M. Guttierez-Ponce. — M. Gillet de Grandmont attribue entièrement le succès de sa belle opération à l'application des lambeaux de peau de grenouille. M. Valude, croit, au contraire, que ces

Digitized by Google

lambeaux n'y sont pour rien, et que le même résultat aurait été obtenu en laissant la plaie se cicatriser d'elle-même. Moi, je suis d'avis qu'on peut se placer dans un juste milieu entre ces deux opinions opposées. Il est certain que le rôle principal, rempli par les lambeaux de peau de grenouille, est celui d'exciter les forces réparatrices des tissus dermiques et d'activer ainsi le processus cicatriciel. Cette application n'est donc pas inutile, car elle amène plus tôt la guérison et nous fait gagner du temps, résultat analogue à celui que l'on obtient dans les ulcères atoniques au moyen de la greffe épidermique. Ce qui semble inutile, c'est d'appliquer une trop grande quantité de peau de grenouille; il suffirait, je pense, d'en éparpiller quelques petits morceaux sur la surface dénudée. On éviterait ainsi, peut-être, la formation de cette masse d'aspect chéloïde que l'on remarque sur le malade de M. Gillet de Grandmont, laquelle serait due à l'excès de matière hétérogène mise en contact avec les tissus normaux.

M. Valude. — Ces semis épithéliaux sont connus et admis; nous pouvons les utiliser pour hâter la cicatrisation de la plaie bourgeonnante quand celle-ci est lente à se faire.

M. Gorecki. — Je n'aurais pas eu le courage de faire attendre ce malade pendant six mois pour obtenir une guérison que l'on pouvait avoir en quelques jours par d'autres procédés, et en particulier par celui de Richet (lambeaux croisés). Je pourrais vous montrer une photographie faite au quatrième ou cinquième jour d'un de mes opérés qui depuis quatorze ans se félicite du résultat obtenu.

Quant à la greffe de la peau de grenouille, je l'ai tentée une fois dans un cas qui intéressera M. Delens, car le malade provenait de son service. C'était un malheureux ouvrier de Saint-Gobain qui, le jour où il doublait son service (c'est-à-dire travaillait vingt-quatre heures), étant à moitié endormi par la fatigue, ouvrit par mégarde un robinet d'acide sulfurique. Les deux conjonctives furent brûlées et les paupières devinrent adhérentes entre elles et avec le globe. Cependant, à travers la peau de la paupière supérieure, le pauvre blessé pouvait voir le jour et le mouvement des ombres. Je me décidai à essayer quelque chose.

Grâce à la cocaïne en injections successives, j'arrivai à détacher les paupières du globe et à sculpter pour ainsi dire ce dernier. Un peu de cornée me parut translucide et l'opéré put compter les doigts à 30 centimètres. J'appliquai sur toute la surface cruentée une peau de grenouille qui parut adhérer et pendant un mois je pus avoir l'espoir d'un succès relatif. Mais peu à peu l'élimination se fit et au bout de deux mois le résultat définitif était fort peu satisfaisant.

Digitized by Google

M. Gillet de Grandmont. — Ce ne serait pas sans une certaine surprise que j'entendrais discuter ici l'utilité de la greffe dans les brides cicatricielles, suite de brûlure. Je considère comme bien démontré par les travaux de nos devanciers que quel que soit le mode de division des modes cicatricielles, quels que soient les procédés employés pour retarder le rapprochement des lèvres de la plaie, il se produit toujours et contre toute force mécanique une nouvelle bride plus résistante que la première, si toutefois l'on n'a pas pris soin de remplacer par des greffes le tissu qui manquait.

La récidive est quelquefois lente ; mais elle est fatale, c'est pourquoi il ne faut jamais présenter un sujet comme guéri avant que six mois se soient écoulés depuis son opération.

Est-ce à dire que la peau que vous voyez sur la paupière de mon malade, six mois après l'application des greffes, soit encore de la peau de grenouille ? Non, assurément. Les greffes constituent des organes de transition qui permettent la cicatrisation par l'interposition d'un tissu nouveau, mais qui disparaissent ultérieurement. Ce tissu hétérogène est résorbé peu à peu et chaque cellule étrangère est remplacée par une cellule humaine, si bien que la cicatrice ne présente plus ni la structure ni la couleur de la peau de l'animal auquel a été empruntée la greffe, mais bien toutes les apparences du derme humain.

M. Meyer. **Ténonite séreuse causée par un cysticerque** (*présentation du malade*). — Le jeune malade qui fait le sujet de cette observation a été présenté à ma consultation du dispensaire Furtado-Heine, le 28 janvier de cette année. Depuis un mois il accusait de la diplopie, portait la tête en arrière pour voir de loin, et depuis quelques jours les parents s'apercevaient que l'œil gauche était devenu fixe, en même temps que la paupière supérieure de cet œil s'abaissait. Les symptômes n'étaient pas accompagnés de troubles de la santé générale ; l'enfant se plaignait parfois de picotements dans l'œil et de mal au front.

En l'examinant, je constatai, en effet, un peu d'abaissement de la paupière supérieure gauche, qui d'ailleurs n'était ni rouge ni enflée, et l'immobilité presque complète du globe de l'œil.

Il ne pouvait être dirigé ni en haut ni en bas, très peu du côté nasal et un peu plus du côté temporal ; la pupille n'était pas dilatée et réagissait normalement. L'accommodation était pareille à celle de l'autre œil. Il n'y avait pas d'exophtalmie appréciable à l'inspection, pas de rougeur conjonctivale, aucun symptôme d'irritation ou d'inflammation.

En somme, j'avais devant moi le tableau clinique d'une ophtal-

Digitized by Google

moplégie extérieure dont il fallait rechercher la cause. L'origine nucléaire ne me paraissait pas admissible, car elle atteint généralement les deux yeux, et en outre le petit malade ne présentait sur le moment aucun symptôme d'une affection cérébrale, et dans le passé avait toujours joui d'une bonne santé.

Une cause basilaire ou orbitaire n'aurait certainement pas laissé indemne le sphincter de l'iris et le muscle de l'accommodation.

Je devais donc abandonner l'idée d'une ophtalmoplégie et rechercher s'il n'y avait pas une autre cause dans l'orbite même qui empêcherait les mouvements de cet œil. La palpation du bord orbitaire ne révélait pas de sensibilité pouvant faire croire à l'existence d'une périostite. En voulant pénétrer avec le doigt entre l'œil et l'orbite je me rendis compte que le globe de l'œil, qui à l'inspection n'avait pas montré d'exophtalmie, était cependant légèrement poussé en avant, pas plus d'ailleurs que la paralysie ou le relâchement de tous les muscles extrinsèques n'aurait pu l'expliquer.

Dans cette incertitude, j'ai eu recours à un moyen de diagnostic dont on se sert peu en ophtalmologie et qui pourrait rendre dans certains cas d'utiles services, je veux parler de la thermométrie. L'instrument dont je me sers et que je dois à mon ami le professeur *Gradenigo*, de Padoue, ne se distingue des thermomètres usuels en médecine que par la forme particulière du récipient du mercure. Cette forme permet de l'appliquer facilement dans le sillon oculo-orbitaire. A l'état normal il donne sensiblement la même température pour les deux yeux.

Appliqué aux yeux de mon petit malade il indiquait pour l'orbite gauche 6 dixièmes de degré de plus que pour l'orbite droite, et me donna ainsi la conviction de l'existence d'un processus phlegmoneux derrière l'œil malade.

Il me paraissait alors indiqué de prescrire des applications chaudes prolongées pendant plusieurs heures trois fois par jour. Après quarante-huit heures de ce traitement, j'ai vu apparaître une injection notable de la muqueuse oculaire au-dessus de la cornée, et au milieu de cette rougeur une partie proéminente grande comme un petit pois de couleur jaunâtre. Je l'incisai le 6 février, espérant tomber sur un abcès; mais il n'en sortit point de pus, malgré l'élargissement de l'incision, et le stylet que je cherchais à introduire n'avançait dans aucune direction. Les applications chaudes furent continuées pendant encore une journée et au prochain examen en appuyant sur le globe de l'œil, d'avant en arrière, je vis apparaître dans l'incision, à la place du pus que j'attendais, une vésicule blanchâtre qui passait, en s'allongeant, à travers la petite ouverture et que je reçus sur un verre concave.

Digitized by Google

La vésicule était longue de plus d'un centimètre avec un assez fort étranglement au milieu, transparente, et renfermait à l'une de ses extrémités un petit corps blanchâtre de forme ovoïde et animé de légers mouvements qui sont restés visibles pendant quelques instants. C'était un cysticerque, et comme l'examen pratiqué par M. le professeur *Raphaël Blanchard* l'a démontré un *cysticercus cellulosæ* provenant de *tænia solium*.

Je pouvais alors introduire par l'ouverture conjonctivale une sonde qui contournait le globe de l'œil et pénétrait de plus de 4 centimètres en arrière vers le sommet de l'orbite. Les applications chaudes furent continuées pendant une semaine encore; j'introduisais tous les jours la sonde exploratrice, mais nous n'avons jamais vu sortir une goutte de sérosité ou de pus. J'ai laissé alors l'ouverture se fermer. La mobilité de l'œil s'était rétablie du côté nasal et temporal en peu de jours, plus lentement dans la direction en bas où l'oblique supérieur a fonctionné seul pendant quelque temps. Dans la direction en haut, l'œil est encore aujourd'hui, 7 mars, complètement immobile et comme épiphénomène du défaut d'action des muscles releveurs de l'œil, il y a toujours un peu de ptosis. L'œil a repris sa position normale, car le doigt pénètre de ce côté comme de l'autre entre le globe et les parois de l'orbite. Le thermomètre indique la même température à gauche qu'à droite. La vision, qui avant l'expulsion du cysticerque était tombée à 1/3 de la normale, sans que l'ophtalmoscope ait montré une altération de la papille du nerf optique est remontée à 6/6.

S'il est permis d'affirmer que le cysticerque a été la véritable cause de l'affection, il reste à faire le diagnostic des altérations qu'il a produites. Je me suis arrêté à celui d'une *ténonite*. En effet, une action directe sur les nerfs oculo-moteurs doit être exclue, car en touchant à l'oculo-moteur commun il y aurait eu mydriase et paralysie du muscle de l'accommodation. J'ai cru devoir écarter aussi l'inflammation du tissu cellulaire, car pour agir sur tous les muscles de l'œil, ce phlegmon aurait dû avoir une étendue considérable et provoquer d'autres symptômes, plus particulièrement une exophtalmie notable qui, en réalité, n'a jamais existé. Il ne reste donc à admettre que l'existence d'une ténonite qui, en se continuant sur les prolongements latéraux dont la capsule de Ténon entoure les muscles, a enrayé leur fonctionnement.

J'ai été encore confirmé dans ce diagnostic par un travail du professeur *Sgrosso*, de Naples, que je viens de recevoir. Il s'agit d'une observation montrant beaucoup d'analogie avec la mienne dans les symptômes cliniques, et si on n'y a pas trouvé le cysticerque complet, l'examen microscopique du pus a démontré la pré-

Digitized by Google

sence des crochets qui le caractérisent. Notre confrère de Naples appuie son diagnostic de « ténonite », sur toute une série d'observations présentée par le professeur *de Vincentiis* à l'Académie royale de Naples et publiée dans les comptes rendus de cette Académie, qu'à mon grand regret je n'ai pu me procurer ni à la bibliothèque de la Faculté de médecine ni à la Bibliothèque nationale. Il démontre enfin la réalité de la ténonite qu'il a produite expérimentalement d'une façon fort ingénieuse chez le lapin avec des altérations histologiques tout à fait pareilles à celles constatées par de Vincentiis dans le voisinage des cysticerques.

Un point important qui distingue mon observation de toutes celles mentionnés par Sgrosso, c'est que je n'ai pas eu affaire à une ténonite supurée, mais à une *ténonite séreuse*. Il faudra donc à l'avenir admettre l'une et l'autre de ces formes de ténonite comme produites par la présence de cysticerques dans l'orbite.

En terminant je voudrais encore attirer l'attention sur ce fait que l'absence de suppuration autour d'un cysticerque de l'orbite pourra servir à élucider la question encore indécise et fort controversée si le cysticerque produit ses réactions inflammatoires par les germes infectieux qu'il entraîne avec lui, ou par l'action chimique de substances qu'il sécrète.

Dans notre cas, ce sont évidemment ces dernières qu'il faudrait mettre en cause, une suppuration résultant de matières infectieuses ayant fait entièrement défaut, comme c'est aussi généralement le cas pour les cysticerques intra-oculaires.

Il faut en outre remarquer à quelle distance considérable cette action du cysticerque s'est fait sentir, car au moment où le sphacèle circonscrit de la conjonctive nous a engagé à y pratiquer une incision, le cysticerque était encore assez loin en arrière dans l'orbite; le trajet qui devait l'amener à la surface n'était même pas encore formé, car l'ouverture conjonctivale ne laissait pas pénétrer le stylet que nous avons inutilement essayé d'y introduire.

M. Masselon. — Les exemples de cysticerque se logeant sous la conjonctive bulbaire ou la capsule sont si rares et le nombre des observations relatées est si restreint que l'on est autorisé à rapporter les cas que l'on peut recueillir, surtout si ceux-ci offrent des particularités qui les différencient, des observations déjà publiées. En France, il est connu que l'on n'a que très rarement l'occasion de rencontrer cet entozoaire, surtout dans les membranes qui enveloppent la coque de l'œil, c'est ainsi que de Wecker qui, comme d'autres, a observé et extrait des cysticerques du corps vitré et des paupières, ne s'est trouvé en présence d'un cysticerque sous-conjonctival qu'après trente années d'une pratique des

Digitized by Google

plus étendues. On sait que le cas d'un cysticerque de la chambre antérieure est encore à recueillir pour ce qui regarde la France. Avant de relater l'observation que nous voulons rapporter, voyons comment Sichel père [1], qui, dans une clientèle bien moins étendue, a rencontré à diverses reprises des cysticerques sous-conjonctivaux, décrit cette affection : « On pourra se prononcer sans hésitation sur la présence d'un cysticerque sous la conjonctive, toutes les fois qu'on trouvera, vers l'un des angles, plus ou moins rapprochée du diamètre transversal de l'hémisphère antérieur de l'œil, une tumeur recouverte par la conjonctive, arrondie, rose pâle, semi-diaphane au centre, où l'on reconnaîtra presque toujours son disque blanchâtre ou jaunâtre, circonscrit ; que cette tumeur sera d'un rouge plus foncé et plus vascularisée à sa circonférence, élastique, mais plus dure, se déplaçant latéralement dans une certaine étendue, mais adhérente par le centre de sa face postérieure à la sclérotique. Il n'existe aucune douleur spontanée ; quelquefois seulement, le malade accuse la sensation d'une légère pression ou d'une gêne lorsque les paupières se rapprochaient. Au toucher, la tumeur ne montre que la sensibilité ordinaire de la conjonctive. La vision n'éprouve pas de trouble réel, accompagné de changement dans la forme et dans la mobilité de la pupille ; mais seulement, dans quelques cas exceptionnels, une gêne plus ou moins grande, dépendant de la position du kyste. »

Voici notre observation :

Madame P..., âgée de 27 ans, enceinte de sept mois, se présente le mardi 2 août 1892, se plaignant que, depuis le dimanche soir (31 juillet) elle a éprouvé, dans son œil droit, une sensation particulière qui attira son attention. S'étant observée dans une glace, elle découvrit sur son œil une saillie rouge, que les personnes présentes déclarèrent n'être qu'une injection sanguine ou la conséquence d'un coup d'air, mais qui, l'inquiétant, la détermina à venir consulter. Lorsque la paupière inférieure occupait sa place habituelle, l'œil ne laissait voir aucune injection ; mais si on abaissait cette paupière, on mettait à découvert une tumeur d'aspect kystique, siégeant au-devant de l'insertion du droit inférieur, et enveloppée d'une conjonctive très vasculaire, offrant par place

1. Après les treize observations rapportées dans le « Traité complet » (t. I, p. 442), et qui débutent par l'observation de Baum-Siebold (*Zeitschr. des med. Vereins in Preussen*, n° 16, 1838), il faut encore citer deux observations de Fieuzal publiées dans la *Gaz. hebd.*, p. 583, 1879; une de Prybulski (*Gaz. lekarska*, 1880) ; trois de Makrocki (*Klin. Monatsbl.*, p. 329, 1883) ; un cas de Manz (*Arch. f. Augenheilk.*, XIV, p. 63, 1884) ; un cas de Gunn (*Ophth. Review*, p. 222, 1889), etc.

Digitized by Google

une teinte violacée. Sur cette élevure, on observait une traînée jaune, ambrée, longue d'un demi-centimètre et large de deux millimètres, qui faisait aussitôt songer à un contenu fluide dans cette tumeur mobile sur la sclérotique et occupant toute l'étendue de la conjonctive bulbaire inférieure. C'est cette tache, que l'on ne rencontre guère aussi accusée et aussi bien délimitée sur de simples kystes sous-conjonctivaux, qui fit poser à M. de Wecker le diagnostic de cysticerque sous-conjonctival, mais toutefois avec quelque réserve.

Une incision fut pratiquée avec les ciseaux dans la conjonctive, après avoir soulevé la muqueuse à sa partie la plus saillante, et il s'échappa aussitôt, à travers l'incision, une masse semblable à du corps vitré renfermé dans une vésicule hyaline. Au moyen d'une spatule en caoutchouc, le corps de l'animalcule fut dégagé et l'on vit alors quelques gouttes d'un pus concrété suivre le corps de l'entozoaire. Etalé sur une plaque de verre, ce très grand cysticerque mesurait près de 1 centimètre 1/2, dont 7 millimètres revenaient au corps sphérique et transparent. Le cou, enroulé sur lui-même, se rétractait très violemment et se raccourcissait de moitié lorsqu'on le touchait avec la spatule. La guérison était effectuée dès le lendemain.

Ce qui rend cette observation particulièrement intéressante, c'est que la malade indiquait avec beaucoup de précision l'invasion sous-conjonctivale, ou *sous-capsulaire*, du cysticerque, qui avait eu lieu à peu près soixante heures avant son enlèvement. Cette femme, en effet, racontait qu'elle avait dû interrompre son travail de couture dans la soirée du dimanche, à cause de la sensation douloureuse qui était survenue dans son œil droit. C'est alors qu'en se plaçant devant une glace, elle avait, à sa grande surprise, vu dans cet œil une bosselure, qui, bien certainement, n'y existait pas quelques heures auparavant, bosselure dont la coloration s'était *progressivement* accrue jusqu'au moment où elle vint consulter.

M. Gorecki. — Je crois que la cécité du petit malade est due à un empoisonnement par les sécrétions des cysticerques. On observe souvent de l'urticaire après la simple ponction d'un kyste hydatique. Et ce fait vient à l'appui de la susceptibilité du nerf optique à un certain nombre de poisons et en particulier à ceux qui produisent l'ophtalmie sympathique.

M. Gillet de Grandmont. — Je suis heureux d'entendre M. Meyer déclarer qu'il a retiré de précieuses indications de la thermométrie oculaire. Je saisis cette occasion pour rappeler l'attention sur les études que j'ai faites à ce sujet, dès 1878, en recherchant l'action physiologique et thérapeutique de la pilocar-

Digitized by Google

pine[1], et sur les thermomètres oculaires que je fis construire dans ce but et dont la reproduction se trouve dans les *Annales d'oculistique*[2] de 1878.

M. Gillet de Grandmont. **Cas de xérosis.** — Le malade sur lequel j'appelle votre attention est atteint d'un xérosis double, affection très rare, sur l'origine de laquelle nous connaissons fort peu de chose. Jusqu'à présent l'examen attentif de ce malade ne nous a point permis de préciser l'étiologie du xérosis; j'ai conduit en effet le sujet à l'hôpital Saint-Louis, je l'ai soumis à l'examen de nos dermatologistes les plus distingués et aucun de ces derniers n'a pu mettre un nom sur les ulcérations que l'on observe sur la main, à la figure, sur la tête, au coude et dans le dos du malade et qui sont évidemment de même nature que le xérosis.

On remarquera que les culs-de-sac supérieur et inférieur ont disparu à l'œil droit, que l'ouverture palpébrale est très diminuée, que les angles se confondent insensiblement avec la production dermique qui recouvre la totalité du globe. — L'œil gauche est moins gravement atteint, mais déjà cependant le cul-de-sac inférieur n'existe plus et le xérosis a envahi la portion inférieure de la cornée et les parties latérales du globe.

Il n'y aurait que cinq mois environ que l'œil droit serait entièrement couvert et cinq ans déjà que les ulcérations du reste du corps persisteraient, tantôt saignantes, tantôt se recouvrant de croutes impétigineuses.

J'incline à penser qu'il s'agit ici d'un pemphigus chronique; mais je serais heureux d'entendre mes collègues parler des cas analogues qu'ils ont pu rencontrer.

M. Meyer. — J'ai vu un petit nombre de xérophtalmies dont trois surtout sont très présentes à ma mémoire. Le premier cas que j'ai examiné avec Hardy date d'à peu près vingt-cinq ans; il s'agissait d'un pemphigus de la face ayant amené l'atrophie cutanée caractéristique pour cette maladie. On n'avait pas constaté l'apparition des bulles sur la muqueuse des yeux et cependant celle-ci aussi s'atrophiait progressivement, produisant la disparition des culs-de-sac conjonctivaux, la transformation de la cornée et la cécité complète. Ce cas d'ailleurs a été publié dans tous ses détails par M. de Wecker. — Un autre cas analogue a été sous mon obser-

1. *De l'action physiologique du nitrate de pilocarpine et de ses effets thérapeutiques dans les affections oculaires*, par M. Gillet de Grandmont. Paris, chez Doin, 1878.

2. *Annales d'oculistique*. Année 1878, 2e semestre, page 183.

Digitized by Google

vation à la clinique de Arlt, à Vienne. Il s'agissait également d'un pemphigus avec des suites aussi désastreuses. Je dois ajouter que ces deux observations de pemphigus, ainsi que quelques autres sans complications oculaires, que je me rappelle parfaitement du temps de mes études, ne ressemblent nullement à l'affection cutanée du malade qui vient de nous être présenté. — Le dernier cas de xérophtalmie que j'ai eu l'occasion d'observer m'a été montré, il y a déjà plusieurs années, par notre regretté confrère Martin, à Marseille. Il s'agissait d'une malade âgée qui n'avait jamais eu de maladie de peau et dont un œil était complètement perdu par xérophtalmie; l'autre montrait un degré déjà assez avancé de la même maladie, cependant les culs-de-sac conjonctivaux n'étaient pas encore complètement effacés et la cornée peu altérée. Le pronostic pour cet œil, d'après tout ce que nous savons de la marche de cette funeste maladie me paraissait être des plus mauvais. Cependant la découverte du bacille de la xérophtalmie ayant donné rang à cette maladie parmi les affections infectieuses, je conseillai de badigeonner soigneusement la muqueuse des paupières renversées avec une solution de sublimé, tout en évitant de léser l'épithélium. Lorsque un an après j'étais appelé à revoir la malade je m'attendais à la trouver à peu près aveugle. A mon très grand étonnement, je lui trouvai au contraire son œil conservé tel que je l'avais vu l'année précédente et je sais que depuis lors la malade a continué les applications journalières du sublimé et que l'état de son œil est resté absolument stationnaire.

M. Debierre. — Il y a cinq ans environ, pendant mes vacances, j'eus l'occasion de voir un cas de xéros de la conjonctive chez un homme de 45 ans qui ne présentait aucune affection de la peau et jouissait d'une santé parfaite. Toutefois il avait été atteint, dans sa jeunesse, d'eczéma; mais cette affection avait disparu complètement depuis une dizaine d'années. Le début de l'affection oculaire remontait à quelques années. Quand je l'examinai, il n'existait presque plus de culs-de-sac conjonctivaux, la cornée était sèche et le siège de desquamation épithéliale.

Je lui pratiquai le rétablissement des culs-de-sac conjonctivaux et la transplantation de muqueuse a repris. Huit jours après mes greffes avaient très bien pris et j'étais enchanté du résultat obtenu. Mais quand je revins quatre mois après chez moi, toute trace de greffe avait disparu et les yeux étaient revenus dans l'état antérieur. Je lui fis alors pratiquer des massages journaliers avec la lanoline hydrargyrique; mais ce médicament ne donna aucun résultat et l'affection suivit sa marche progressive; toutefois l'opacité de la cornée n'augmenta pas.

J'en parlai à mon excellent maître M. le Dr Meyer, qui me con-

Digitized by Google

seilla d'employer simplement des lotions avec une solution faible de sublimé (1/1000e). C'est ce que je fis et pendant deux ans l'état du malade resta stationnaire; il voyait à se conduire et pouvait se livrer à de gros travaux de jardinage.

M. Despagnet. — J'ai eu, pendant mon clinicat chez M. Galezowski, l'occasion d'observer trois ou quatre cas de xérosis. La destruction des culs-de-sac était absolument complète et les cornées, pendant plusieurs années que j'ai pu suivre les malades, restèrent avec une certaine transparence et cela sans aucun traitement ou à peu près. Je me hâte d'ajouter, il est vrai, qu'il n'y avait nulle part aucune altération de la peau. Il me semble donc, au point de vue du pronostic, qu'il faudrait établir une distinction entre le xérosis simple et le xérosis survenant à la suite d'une dégénérescence des éléments dermiques, d'un pemphigus par exemple.

M. Masselon. — Le pronostic, en effet, n'offre pas toujours une aussi grande gravité; ainsi l'affection peut rester localisée sur un œil, l'autre demeurant intact; en outre, la marche peut être très lente et la cornée peut encore, pendant une assez longue période, garder une certaine transparence.

M. Galezowski. **Du diplomètre et de l'application de cet appareil pour définir la nature et le degré des paralysies oculaires.** — Les paralysies des nerfs moteurs des yeux sont excessivement fréquentes, elles se rencontrent presque à tous les âges et dans des conditions de santé des plus variés. L'ataxie locomotrice, la syphilis, la tuberculose, le traumatisme, la glycosurie, etc., en sont souvent la cause.

Tantôt elles ne s'observent que sur un seul œil, dans d'autres cas nous les voyons apparaître dans les deux yeux à la fois. Elles peuvent être partielles et dans une paralysie de la 3e paire n'occuper que quelques filets nerveux isolés, ou bien on voit le mal envahir plusieurs nerfs moteurs à la fois, 6e, 3e et 4e paires.

On comprend la gravité des troubles de la vue qui en résultent, et les difficultés du diagnostic au début du mal, mais elles sont encore bien plus grandes, avec la marche ultérieure de la maladie.

Il y a aussi la diplopie provoquée par des spasmes des fibres musculaires, chez les hystériques, et dans les différentes autres affections nerveuses qui peuvent simuler la paralysie et qu'il était jusqu'à présent difficile par moment de définir, car on n'avait pas pour cela des moyens pratiques et faciles à appliquer.

Pour combler cette lacune et rendre possible la définition exacte du degré d'écartement des images doubles perçues par les malades dans les cas de paralysies des nerfs moteurs de l'œil, j'ai cru utile de construire un appareil que j'appelle diplomètre, et à l'aide

Digitized by Google

duquel on pourra facilement, jour par jour, juger du degré d'amélioration ou d'aggravement de la maladie.

Cet appareil a été admirablement exécuté, d'après mes indications, par notre distingué et habile opticien, M. Peuchot; il se compose d'une boîte, pareille à celle du stéréoscope à deux œilletons. En avant de chacun d'eux est placé une plaque métallique portant une double fourche destinée à recevoir les verres sphériques et cylindriques et un verre rouge; à l'arrière, un verre dépoli quadrillé. Chaque ligne verticale est numérotée à droite et à gauche, en partant du centre; chaque ligne horizontale est représentée par une lettre A. B, C, etc.

A la distance d'un mètre des œilletons se trouve une tige verticale, dont la hauteur correspond avec le centre du verre dépoli; à l'extrémité de cette tige, comme centre, une règle carnée portant une lampe glisse à frottement doux sur la règle. Cette règle tourne autour de son entrée et décrit une circonférence parallèlement au stéréoscope. La lampe est montée de telle sorte qu'elle suit tous les mouvements en gardant sa position verticale.

Le malade regardant dans la boîte avec les deux yeux, verra deux reflets de la lampe, sur le verre dépoli, l'un sera rouge et l'autre blanc. Chaque déplacement de la lampe pourra être défini par les divisions qui existent sur le verre.

Cet appareil a encore un très grand avantage, c'est qu'il permet de faire l'examen de la diplopie homonyme ou croisée, en plein jour, sans qu'on ait besoin de faire des recherches spéciales à cet égard dans une chambre noire, comme cela a été fait jusqu'à présent.

M. Vignes. — Il est bien difficile de juger sainement d'un instrument sans l'avoir essayé; aussi j'éprouve quelque embarras, ayant, à propos de celui que présente M. Galezowski, à formuler diverses critiques, non sur l'idée même de l'invention que je trouve fort ingénieuse, mais au point de vue de certaines dispositions de construction qui théoriquement me semblent susceptibles de restreindre considérablement l'emploi de ce diplomètre.

C'est ainsi que je crois impossible de diagnostiquer et observer, à l'aide de cet appareil, la diplopie qui, dans les parésies, les paralysies au début ou légères, n'apparaît qu'aux confins du champ de regard; et qu'il ne peut permettre d'apprécier les variations de l'angle de la diplopie avec le déplacement du point de fixation que dans des limites d'excursion de ce dernier fort peu étendues.

Je m'explique : la règle sur laquelle se meut l'objet, la petite flamme, représente le plan tangent au sommet d'une sphère dont l'axe de l'instrument serait le rayon. La tangente trigonométrique de l'angle de 45° est égale au rayon; ici ce rayon est d'un mètre

Digitized by Google

et la règle ne mesure que 50 centimètres; de cette disposition découle qu'il est impossible d'apprécier la diplopie dans les rotations des lignes de regard même moindres que 45°; et que les limites des excursions permises à l'œil examiné, limites déterminées par la position de la flamme à l'extrémité de la règle, sont au maximum 20° à 25°, tant dans le regard en haut et en bas, qu'en dehors et en dedans.

Mais même en position primaire, il faut que l'angle de la diplopie soit de petite ouverture pour être calculé avec cet instrument, car le champ de la plaque en verre dépoli qui forme l'écran de la chambre noire, est assurément de trop petite étendue pour laisser mesurer l'écart des deux images lors d'une déviation strabique supérieure à 20° environ; et cependant ce chiffre est souvent atteint et même dépassé dans les paralysies complètes du muscle droit interne.

En voyant le système de coordonnées tracé sur la plaque de verre de la chambre noire, j'avais pensé qu'il représentait les valeurs tangentielles des angles au centre de la sphère dont la longueur de la chambre noire est le rayon.

Enfin cette chambre noire qui cache à l'examinateur les yeux de l'examiné me paraît une disposition fâcheuse, parce qu'elle rend impossible de surveiller, pendant l'examen, la position des lignes de regard.

Cette surveillance est cependant indispensable, car l'expression de la diplopie varie avec la fixation, ainsi que le savent tous ceux qui ont continué d'en faire des mensurations exactes, soit qu'il s'agisse de diplopies paralytiques ou, ce qui est d'un intérêt plus grand encore, de diplopie post-opératoire.

Dans ma pratique, je suis le procédé indiqué par Hirschberg, je crois. Il consiste à placer le malade en face d'une des parois de l'appartement où se pratique l'examen, et à apprécier l'écart des images au moyen de la division tangentielle des angles de 5° en 5°, division faite pour la distance à laquelle se trouve le patient, c'est-à-dire 2 m. 50 à 3 mètres.

La mesure de l'angle de la déviation, ainsi obtenue par examen subjectif, peut être contrôlée objectivement au périmètre; cette vérification constitue une garantie sérieuse d'exactitude. Les deux résultats ne doivent différer que de la grandeur de l'angle α.

M. Javal. — Il me semble fâcheux de surcharger notre matériel d'une quantité d'appareils superflus. — Pour les mesures de diplopie, d'après les observations de Prentice, le plus simple est d'avoir au mur une échelle divisée en centimètres si l'on veut travailler à 1 mètre : alors chaque centimètre correspond, avec une exactitude suffisante, à l'action d'un prisme de crown d'un degré.

Digitized by Google

Je préfère travailler à 4 mètres, tracer les divisions de 4 en 4 centimètres en rouge sur blanc, un long trait noir passant au zéro. Mettant alors devant l'un des yeux un verre rouge doublé d'un prisme de 10 degrés, on a tout le matériel nécessaire.

De près, à 25°, on peut employer une échelle analogue divisée en quarts de centimètre.

Dans le stéréoscope, répondant à la très juste objection de M. Vignes, j'augmente le champ en prenant des verres de 10 dioptries à la place des prismes du commerce. Alors l'échelle est graduée en millimètres. Mais avec le stéréoscope l'estimation de la strabique est altérée à cause de l'effort de convergence instinctif que fait le malade dans la vision rapprochée.

M. Vignes. — Comme le dit M. Javal, lorsqu'on apprécie la valeur angulaire d'une déviation oculaire à l'aide du stéréoscope, il ne faut pas perdre de vue que l'expression de cette valeur est altérée par la relation étroite qui lie la convergence et l'accommodation. Cependant, en prenant certaines dispositions expérimentales, on peut annihiler entièrement ce facteur et n'avoir à tenir aucun compte de l'effort de convergence instinctif qui a lieu, même en dehors de toute accommodation, dans la vision rapprochée.

Ainsi, il suffit, après avoir armé le stéréoscope de lentilles qui relâchent l'accommodation pour le fond de l'appareil (soit 6 dioptries pour un œil emmétrope et un stéréoscope de 16 centimètres de hauteur), de disposer au-devant de la partie centrale des verres, deux écrans munis d'un trou sténopéique. Dans ces conditions la fusion des deux mires n'a lieu que lorsque celles-ci (les yeux n'étant atteints d'aucune déviation) sont séparées par un intervalle égal à l'écart des trous sténopéiques, c'est-à-dire à la longueur de la ligne de base, en un mot dans le parallélisme absolu des lignes visuelles. S'il existe une déviation (légère) et que le sujet jouisse encore de la fusion stéréoscopique, celle-ci n'a lieu que lorsque, la mire visée par l'œil non dévié restant immobile, l'autre est amenée au point où la ligne visuelle de l'œil dévié coupe le fond du stéréoscope. L'écart entre ce point et le point qu'occuperait cette mire, si les lignes visuelles étaient parallèles, représente la valeur tangentielle de l'angle du strabisme. On peut donc mesurer ainsi la valeur du strabisme, mais de degré peu élevé. J'ai calculé pour un stéréoscope ordinaire les tangentes des angles de 5° en 5° et elles sont, si j'ai bonne mémoire : pour 5°, 13 millimètres; pour 10°, 28 millimètres; pour 15°, 42 millimètres, limite extrême de l'excursion de la mire mobile sur la plaque de fond d'un stéréoscope (de 0,16 cent. environ).

M. Galezowski. — Permettez-moi, messieurs, de ne pas attendre la fin de cette discussion engagée entre MM. Javal et Vignes,

Digitized by Google

et de répondre à M. Javal que les objections qu'il croit faire à propos de ma communication n'ont aucun rapport avec mon instrument. Pour lui cet appareil est superflu, parce qu'il y en a déjà trop, dit-il, et tout le temps il parle du sien qui sert à mesurer le strabisme. Or il n'y a rien de commun entre le strabisme optique et les paralysies des nerfs moteurs de l'œil. C'est dans ces dernières que nous constatons la diplopie; et c'est pour la diagnostiquer que j'ai fait construire l'appareil auquel j'ai donné le nom de diplomètre.

M. Javal n'accepte dans mon appareil que le verre rouge, et dit que cela lui suffit. Malheureusement, en plein jour, avec ce seul verre, il ne verra rien, car il faut une chambre noire. Avec mon diplomètre, je puis diagnostiquer en plein jour la nature de la diplopie. J'ai eu l'occasion de l'appliquer à la clinique de M. le professeur Panas et de M. le professeur Charcot, et j'ai eu la satisfaction d'obtenir l'approbation de ces éminents maîtres.

Le diplomètre présente un autre avantage, c'est celui de mesurer le degré d'écartement des images, dans les diverses périodes de la maladie, aussi bien en plein jour que dans l'obscurité, ce qui n'avait pas encore été obtenu. M. le professeur Hirschberg, de Berlin, a fait dessiner sur un grand tableau noir des divisions métriques, et suivant la place occupée par l'image rouge ou blanche on juge du degré d'écartement; cette épreuve ne peut être faite que dans une chambre noire, organisée spécialement pour cela. M. le professeur Panas a fait installer un tableau de Hirschberg à sa clinique de l'Hôtel-Dieu, et il avoue qu'il a à lutter contre les inconvénients dont je viens de parler. Mon diplomètre, au contraire, est un petit appareil très portatif, se composant d'une boîte semblable à celle d'un stéréoscope, mais sans division médiane, ni sans verres grossissants. Les divisions du verre qui se trouvent en avant permettent de mesurer avec la plus grande facilité le degré d'écartement des images.

Vous voyez donc, messieurs, que tout ce que dit actuellement M. Javal n'a aucun rapport avec mon diplomètre. (Il parle toujours de son propre appareil qu'il a, dit-il, modifié, mais qui n'a rien de commun avec mes recherches actuelles.)

Quant aux remarques de M. Vignes, je dois dire que, dans la construction de mon diplomètre, j'ai pris en considération le plus grand écartement des doubles images que j'ai rencontré jusqu'à présent, dans les paralysies des 6e, 4e et 3e paires, et jamais je n'ai trouvé le défaut dont il parle, par la raison la plus simple, que les yeux du malade se trouvant placés contre les œilletons du diplomètre, le champ visuel est aussi large qu'on peut le désirer; il exprime, en outre, en degrés la valeur angulaire de la dé-

Digitized by Google

viation oculaire, car la graduation de la plaque en verre a été calculée d'après les tangentes des angles de la sphère placée à la distance d'un mètre et non de la chambre de l'appareil; son objection donc n'a aucune raison d'être.

On procède ensuite aux élections :

1° de deux correspondants nationaux.

Sont élus : M. Fage, d'Amiens, par 19 voix, et M. Isambert de Dunkerque par 15 voix, sur 19 votants.

2° de 2 correspondants étrangers ; obtiennent :

MM. Antonelli (A.), de Naples, 19 voix; Hegg, de Berne, 10 voix; Eliasberg, de Salonique 9 voix, sur 19 votants. MM. A. Antonelli et Hegg sont élus.

La séance est levée.

BIBLIOGRAPHIE

ET REVUE DES JOURNAUX

De la syphilis oculaire, par M. Gleiner (*Deutsch. Archiv f. klin. Med.*, XLVIII, Heft 3-6). — L'auteur appelle syphilis occulte les cas de syphilis où les malades ont des accidents tertiaires, sans jamais avoir eu connaissance ni de l'infection ni des accidents secondaires. Cet état doit être distingué de la syphilis latente, où il existe toujours certains phénomènes secondaires. Dans un premier groupe de faits, l'auteur décrit la syphilis occulte chez des femmes dont les maris sont atteints de syphilis. Il présente 6 observations, où l'on voit les manifestations les plus variées de la syphilis tertiaire, celles de la trachée, du larynx, du foie et des méninges. Le véhicule de l'infection paraît être le sperme. La gravité des cas s'explique parce que les femmes n'ont eu antérieurement aucun traitement antisyphilitique. Il est à remarquer que les enfants issus de ces femmes sont tous, sans exception, restés indemnes.

Dans le second groupe, il s'agit de la syphilis occulte chez des femmes qui ont eu des avortements répétés et ont mis au monde des enfants atteints de syphilis héréditaire. L'immunité de la femme ne peut s'expliquer. Toutefois le traitement antiseptique du mari ne doit pas être étranger à la prophylaxie de la mère. Dans le troisième groupe, l'auteur classe la syphilis héréditaire tardive

Digitized by Google

qui, par ses manifestations et sa marche, a bien des analogies avec la syphilis occulte. Les huit observations de ce dernier groupe se décomposent ainsi : quatre gommes de la peau et du tissu conjonctif sous-cutané, un cas de perforation du palais osseux et de la cloison nasale; deux cas de tumeurs syphilitiques du nez et de l'épiglotte ; un cas d'affection cérébrale syphilitique.

L'auteur ne connaît pas de moyens de reconnaître la syphilis occulte avant l'apparition de ses terribles manifestations. Il faudrait donc multiplier les recherches pour trouver des symptômes qui pussent permettre de la diagnostiquer au début et d'entreprendre un traitement prophylactique. (*Journ. de méd. de Paris* de Lutaud.)

Traitement de l'obstruction des voies lacrymales, par le Dr Gould (de Philadelphie). — Le procédé décrit par l'auteur suffirait à guérir complètement un grand nombre de cas d'obstruction des voies lacrymales. Voici en quoi consiste ce procédé :

On commence par vider le sac et les canalicules lacrymaux de leur contenu en comprimant ces parties avec le doigt ; puis, après avoir bien nettoyé l'œil et le cul-de-sac conjonctival des produits de sécrétion que la pression a fait sourdre, on fait tenir au malade la tête déjetée en arrière et de côté ; on remplit alors tout le creux formé entre le nez, le bord orbitaire et le maxillaire supérieur d'eau boriquée, ou encore de la solution suivante :

Acide borique	50	centigrammes.
Chlorure de sodium	15	—
Chlorure de zinc	5	—
Pyoctanine bleue	q. s.	

pour obtenir une coloration foncée du liquide.

Eau distillée	100	grammes.

Mêlez et filtrez. Usage externe.

L'œil étant recouvert du liquide médicamenteux, on exerce avec le petit doigt, successivement tantôt une compression des voies lacrymales destinée à expulser le contenu, tantôt, après une petite pause, une compression en sens inverse, dirigée de l'angle palpébral vers le nez et qui a pour but d'aider à la pénétration de la solution médicamenteuse dans les canalicules et le sac.

Dans beaucoup de cas d'obstruction lacrymale, dans ceux notamment où il n'existe pas de rétrécissement des points lacrymaux, on obtiendrait par ce traitement une guérison complète et plus ou moins rapide. Lorsqu'il existe un rétrécissement des

Digitized by Google

points lacrymaux, il suffirait de les inciser pour que le traitement donne le résultat cherché.

Traitement de l'insomnie, par M. le docteur A. Barr. — L'auteur combat avec succès l'insomnie par des applications sur le front ou la nuque d'une compresse imbibée de chloroforme. Le malade change la compresse de place en la transportant sur une autre région de la tête chaque fois que la sensation de cuisson provoquée par le chloroforme devient trop forte. Le sommeil provoqué par ce moyen dure plusieurs heures: il est dû en partie à l'absorption directe des vapeurs de chloroforme, en partie à la révulsion exercée par cette substance.

Un autre moyen qui a donné de bons résultats à M. Barr dans le traitement de l'insomnie consiste à administrer, une demi-heure ou une heure avant le moment du sommeil, de 20 à 30 centigrammes d'acétanilide.

De la cataracte corticale vulgaire, par le Dr A. Ferret. 1 volume in-8°, de 136 pages. — L'auteur expose dans ce travail un historique de la question de la cataracte, qui présentera certainement de l'intérêt pour le lecteur, en lui apprenant que l'opération de la cataracte par extraction était connue des médecins de l'Inde d'il y a trois mille ans. Il entre ensuite dans l'exposé des observations qui l'ont conduit à reconnaître que la cataracte corticale commune ou sénile est la conséquence d'une toxémie particulière qui est le plus souvent d'origine alimentaire, et qu'il est facile de prévenir cette maladie et de la guérir, grâce à un ensemble de prescriptions hygiéniques très simple, si on se rapporte aux opinions émises par l'auteur.

Traité chirurgical du goitre exophtalmique, par M. Neumann. — A la Réunion des chirurgiens de Berlin, l'auteur a rapporté l'histoire d'un malade atteint de palpitations et de goitre exophtalmique. Ces palpitations devinrent bientôt manifestes et s'accompagnèrent d'oppression et de sensations douloureuses dans le cou. En janvier 1892 survinrent une tuméfaction de la partie antérieure du cou, de la céphalalgie, de l'insomnie, des troubles digestifs et un amaigrissement prononcé. A son entrée à l'hôpital (26 avril 1892) on constata les symptômes suivants : facies anxieux, lèvres cyanosées, exophtalmie très prononcée, battement des jugulaires, tuméfaction du corps thyroïde atteignant le volume du poing, sans pulsations ni fluctuation; pas d'hypertrophie cardiaque; souffles cardio-vasculaires, pouls de 120 à 130 à la minute.

Le traitement médical étant demeuré sans résultats, le 20 mai

Digitized by Google

on procéda à l'ablation du corps thyroïde, dont on ne laissa qu'un petit fragment. L'opération et la guérison opératoire se firent sans incidents.

M. Speyer a rapporté, par contre, à la même Société, un cas malheureux.

Un jeune cordonnier de 21 ans n'ayant pas d'autre antécédent pathologique qu'un goitre datant de l'enfance, on posa le diagnostic de maladie de Basedow, et le 8 septembre on pratiqua l'ablation du corps thyroïde. Le malade succomba onze semaines après l'opération. (*Bulletin médical.*)

Sur un cas d'hémianopsie bilatérale avec cécité psychique, photopsie et hallucinations de la vue, par Vorster (*Allgemeine Zeitschrift für Psychiatrie*, 1892, *Berlin*). — Un malade est pris de paralysie de la motilité et de la sensibilité de la moitié gauche du corps et d'amaurose double. Les troubles sensitifs persistèrent plus longtemps que les troubles moteurs. A l'amaurose succéda, après huit jours, une hémiopie latérale gauche avec diminution considérable de l'acuité visuelle et achromatopsie totale. Plus tard survinrent des troubles paraissant relever de la cécité psychique, ainsi que des hallucinations multiples de la vue. L'auteur admet l'existence d'une lésion organique et non de simples troubles fonctionnels; il attribue l'amaurose passagère à une hémianopsie bilatérale : le malade pouvait en effet se représenter sa femme, ses enfants, bien qu'il ne pût reconnaître leur visage. Il pouvait écrire; or l'écriture n'est que la copie des images optiques verbales. Donc la vision mentale était conservée. Cette cécité particulière était survenue après la disparition de l'amaurose, après la récupération de la sensation lumineuse, mais alors qu'il subsistait encore de l'achromatopsie et de la diminution de l'acuité visuelle, et par suite alors que les perceptions optiques étaient très défectueuses. Quand celles-ci redevinrent normales par suite de la disparition des troubles précédents, la cécité psychique disparut elle-même. Ces manifestations seraient mieux dénommées *cécité corticale partielle,* puisque les perceptions visuelles ne se différenciaient que par les degrés d'intensité lumineuse. Vorster insiste sur les hallucinations de la vue; celles-ci ont déjà été observées comme symptômes de lésions du lobe occipital : Westphall a rapporté un cas d'hallucinations visuelles (lignes sinueuses de diverses couleurs) avec hémianopsie gauche, causées par une tumeur de la substance blanche du lobe occipital du côté droit. Dans l'espèce le fait intéressant, c'est que le centre visuel était seul touché. La cécité corticale partielle et les troubles sensoriels ont joué un rôle prédominant dans le développement de la psychose,

Digitized by Google

en particulier la discordance entre le souvenir visuel que le malade avait conservé de sa femme et l'image toute différente qu'il en percevait par suite du trouble de ses perceptions optiques.

(*Revue intern. de Bibliogr. méd.*, 1893.)

Contribution à l'étude de la kératite en ceinture, par M. Schiess (*Graefe's Archiv.*, XXXVIII). — Il s'agit d'un homme de trente et un ans affaibli par une affection rénale et une attaque d'influenza. Il présentait à droite un trouble d'un gris verdâtre occupant la moitié inféro-interne de la cornée. L'œil était d'ailleurs pâle. Ce trouble était composé de fins points confluents; V = 1/2. A gauche, le trouble occupait le centre de la cornée, formant une ceinture horizontale qui n'atteignait pourtant pas le bord interne de la cornée; V = 2/7. Ésérine, cataplasme et KI intus. Après quatorze mois, le patient se représente; la vue est normale aux deux yeux; à droite la cornée ne présente plus qu'un léger trouble triangulaire devant la pupille, à gauche le trouble n'existe plus qu'au voisinage du bord cornéen. Le patient s'est donc guéri sans traitement. Cette affection est peut être due au trouble de nutrition provoqué par la faiblesse générale. Le malade attribue sa guérison à une cure de raisins et de cidre doux.

Des varioles frustes, par M. Maurice Coste. — Sous le nom de fruste, l'auteur décrit dans la *Revue de médecine*, octobre 1892, une forme de variole constituée par l'existence seulement de une à quatre pustules disséminées sur toute la surface du corps. L'unique pustule qui représente cette variole peut cependant siéger *sur la cornée*, ou bien parfois toutes les pustules se trouvent réunies sur la région pharyngienne. Mais jamais elles n'apparaissent sur la peau de la face. On peut la confondre avec une *kératite phlycténulaire*, une angine herpétique; mais, vu les difficultés que présente la découverte de ces quelques pustules, on peut le plus souvent la prendre, suivant l'intensité, la durée ou la diversité des symptômes d'invasion, pour une courbature, un embarras gastrique fébrile, une grippe, etc. L'auteur tend à prouver que les cas de *variolæ sine variolis* relatés par les anciens étaient tout simplement, dans le fait, des varioles frustes, c'est-à-dire des varioles complètes dont les pustules, par suite de leur trop petit nombre ou pour d'autres raisons faciles à admettre, ont passé inaperçues. — Cette forme de variole (sauf le cas très exceptionnel de pustule cornéenne) est des plus bénignes.

(*Revue internationale de Bibliogr. méd.*, janv. 1892.)

Digitized by Google

Etiologie de la paralysie générale, par M. Oebeke. — Dans un travail tout récent (publié in *Allgemeine Zeitschrift für Psychiatrie*, Berlin, 1892), l'auteur divise cent paralytiques en deux séries : 1° paralytiques non syphilitiques, au nombre de 47 ; 2° paralytiques syphilitiques, au nombre de 53. Chez les non syphilitiques le facteur le plus important paraît être le surmenage psychique (travaux intellectuels exagérés, émotions); chez les paralytiques syphilitiques, les facteurs principaux, après la syphilis, paraissent être la prédisposition héréditaire et les excès sexuels. Le point important de ces recherches consiste dans ce fait, que la syphilis est le facteur étiologique le plus fréquemment trouvé (53 p. 100). Les résultats très différents obtenus par les divers observateurs, et qui varient de 12 à 15 p. 100, s'expliquent par les différences des milieux dans lesquels ils observaient. Voici les chiffres de quelques médecins exprimant la fréquence relative des paralytiques atteints de syphilis : Mendel et Snell, 75 p. 100; Binswanger, 49.72 p. 100; Dietz, 61.4 p. 100; Gerlach, 50.5 p. 100; Golobstein, 50 p. 100; Ascher, 34.7 ; Furstner, 32; Graf, 27.5. D'après Rieger un syphilitique a 16 ou 17 fois plus de chances qu'un non syphilitique de devenir paralytique général. Pour Strumpell, la paralysie générale est, comme le tabes, le résultat d'une intoxication post-syphilitique. Sur ses 100 malades l'auteur en a trouvé 9 qui avaient eu antérieurement la fièvre typhoïde, 5 qui étaient atteints de tabes, 17 qui avaient des paralysies oculaires.

(*Revue intern. de Biogr. méd.*, 1892.)

Traitement de la syphilis par les injections sous-cutanées de sels mercuriels, par le Dr Du Castel. — S'il est un traitement de la syphilis en qui on a mis les plus grandes espérances, c'est assurément le traitement par les injections sous-cutanées de préparations mercurielles, et surtout de mercure et de sels mercuriels insolubles. Hunter et Hébra auraient eu les premiers la pensée de recourir au traitement de la syphilis par injections hypodermiques de sels mercuriels; mais c'est à Scarenzio que revient l'honneur d'avoir employé méthodiquement ce mode de traitement. En 1865, le professeur de Pavie obtint huit guérisons rapides et complètes en injectant à la fois 0 gr. 40 de calomel à la vapeur à ses malades et en répétant deux fois ces injections.

Les succès annoncés par le savant italien entraînèrent un certain nombre de médecins italiens, allemands, américains à employer la méthode qu'il préconisait ; regardée par un bon nombre comme très efficace, malgré l'inconvénient qu'elle pouvait présenter de provoquer des abcès, des stomatites, elle compta bientôt d'ardents partisans ; cependant la plupart conseillèrent de

Digitized by Google

diminuer la quantité du médicament injecté à chaque séance. En France, la méthode de Scarenzio ne put acquérir droit de cité; mais, en 1887, au Congrès médical, Lewin parvint à décider les médecins français à essayer la méthode des injections de sublimé qu'il avait employée sur une vaste échelle et dont il rapportait les plus heureux résultats. Liégeois adopta dans son service de l'hôpital de Lourcine la méthode du docteur berlinois, et en devint un des défenseurs ardents : il modifia quelque peu la formule de Lewin, très irritante; au lieu d'une solution à 20 centigr. pour 30 grammes d'eau recommandée par ce dernier, il se servit ordinairement de la solution suivante :

Eau distillée	100 gr.
Sublimé	0.20
Chlorhydrate de morphine	0.10

Liégeois injectait tous les matins deux seringues de Pravaz dans la région du dos, c'est-à-dire environ quatre milligrammes de sublimé.

Malgré l'innocuité attribuée à sa solution par Liégeois, la plupart des médecins la trouvèrent encore trop irritante.

Martineau adopta, après de nombreux essais, la formule suivante, trouvée par M. Delpech :

Sublimé corrosif	6 grammes
Peptone sèche de Catillon	9 —
Chlorure d'ammonium pur	9 —

On dissout cette peptone mercurique ammonique dans :

Glycérine pure	72 grammes
Eau distillée	24 —

On peut encore employer les préparations de cyanure de mercure :

Bicyanure de mercure	0 gr. 30
Eau distillée	25

(Sigmund, Krowzynski).

Injecter 70 centigrammes de la solution par jour. Ou :

Cyanure de mercure	0 gr. 10
Eau distillée	20

(Galezowski).

VI gouttes par injection.

Après avoir employé autrefois le mélange d'oxyde jaune de

Digitized by Google

mercure et d'huile grise, j'emploie aujourd'hui le plus ordinairement le thymol acétate de mercure recommandé par Szadeck et préparé par F. Vignier suivant la formule suivante :

Thymol acétate de mercure.....	1	gramme
Huile d'olive stérilisée q. s. pour.....	0.20	cent. cubes.

Cette préparation, dont on injecte une pleine seringue, est relativement peu offensive.

Dans la pratique des injections hypodermiques de sels mercuriels, il faut employer une seringue en caoutchouc durci de préférence à une seringue en métal, dont les armatures s'altèrent rapidement au contact des sels mercuriels : on aura une canule d'au moins trois centimètres de longueur pour pouvoir faire les injections profondément.

Les régions les plus favorables pour l'injection sont la région dorsale, surtout l'espace interscapulaire, et la région rétrotrochantérienne : la premiere est choisie de préférence pour les sels solubles, la dernière pour les sels insolubles. Si l'injection doit être pratiquée dans la région fessière avec un sel insoluble, le mieux est de la pratiquer suivant le conseil de Smirnoff, à trois travers de doigt environ au dessus du grand trochanter et à trois travers de doigt en arrière de lui.

Le malade est couché la cuisse légèrement fléchie; la peau est aseptisée avec soin dans le point où l'injection doit être pratiquée; la canule est plongée dans les tissus de manière à ce qu'elle pénètre dans les muscles fessiers, sans trop se rapprocher cependant de l'os.

On laisse un moment s'écouler avant d'adapter la seringue à son armature dans le but de s'assurer que l'instrument n'a pas été plongé dans un vaisseau, auquel cas une goutte de sang viendrait se présenter à l'extrémité libre : alors il faudrait retirer la canule et on la plongerait dans un point voisin.

Après s'être assuré que la canule ne plonge pas dans un vaisseau, on y adapte la seringue et on pousse doucement l'injection ; on retire très lentement la canule en ayant soin d'appuyer avec le doigt sur le trajet qu'elle doit parcourir afin d'éviter l'issue du liquide; on applique un carré d'emplâtre de Vigo ou une mince couche de collodion au niveau de la piqûre.

Quand il s'agit de pratiquer une injection de sel soluble, on choisit de préférence la région dorsale, l'espace interscapulaire surtout; il faut avoir soin que tout le liquide soit injecté au-dessous du derme dans le tissu cellulaire sous-cutané, et, pour cela, il faut, avant de pousser l'injection, constater que l'extrémité de

Digitized by Google

la canule, se meut librement dans le tissu cellulaire sous-dermique.

(*Revue gén. de Clinique et de Thérap.*, 25 janv. 1893.)

Migraine ophtalmique associée à l'hystérie chez l'enfant, par M. THOMAS. — Il s'agit d'nn garçon de quatorze ans ayant présenté, avec antécédents névropathiques, des accès constitués par de la céphalalgie, des sensations lumineuses sous forme de globe brillant, une parésie motrice et sensitive du bras droit et de la logoplégie, le tout s'accompagnant de rétrécissement concentrique du champ visuel d'hypoesthésie pharyngée et d'une zone d'hyperesthésie.

Ce syndrome est bien celui de la migraine ophtalmique. M. Thomas pense cependant qu'il faut, en pareil cas, songer à l'épilepsie, surtout chez un enfant. Il existe en effet des accès épileptiques constitués uniquement par des phénomènes d'ordre sensitif, que Pitres appelle équivalents psycho-sensoriels de l'épilepsie partielle, hypothèse qui aggraverait le pronostic.

(*Rev. méd. de la Suisse romande*, 20 déc. 1892.)

Liniment mercuriel pour remplacer l'onguent napolitain, par M. MONNET. — L'auteur propose la formule suivante pour remplacer l'onguent napolitain :

Glycérolé d'amidon de consistance ferme.....	ãã poids égaux.
Mercure purifié.....	

Mettez dans nn mortier de porcelaine la dose de mercure avec la moitié de glycérolé; triturez avec nn pilon de bois jusqu'à parfaite extinction du mercure; ajoutez alors la seconde moitié du glycérolé et mélangez le tout.

Pour faire l'onguent simple, à nne partie de l'onguent ci-dessus, ajoutez trois parties de glycérolé.

Les formules de ces onguents renferment la proportion de mercure de ceux du Codex, et ils ont l'avantage sur ces derniers de ne pas rancir, de ne pas graisser et de ne pas irriter la peau.

(*Revue de thérapeutique médico-chirurg.*, 1er février 1893.)

Un cas de luxation double du cristallin, par M. GAYET (*Province médicale*, 30 juillet 1892). — Le sujet en question, âgé de 20 ans, a perdu subitement au réveil, il y a dix jours, la vue de l'œil gauche. Le cristallin opacifié est luxé dans la chambre antérieure. L'extraction est pratiquée avec succès le lendemain de l'entrée du malade à la clinique. L'œil droit, de prime abord, paraît normal, mais on s'aperçut bientôt que le cristallin opacifié

Digitized by Google

est luxé en arrière de l'iris. Le malade raconte qu'il était devenu aveugle, vers l'âge de 6 ans, et que peu à peu, plus tard, il avait récupéré la vue. La luxation du cristallin, en dehors de tout traumatisme, s'explique par les troubles de nutrition du corps vitré et de la zonule. Celle-ci, à un moment donné, cède sous l'influence d'un traumatisme insignifiant ou même d'une simple variation de pression. Comment le cristallin luxé peut-il, sans violence extérieure, passer dans la chambre antérieure? L'auteur, d'accord en cela avec Forster, admet que, pendant le sommeil, la lentille peut basculer en avant, à travers la pupille dilatée, et se trouver emprisonnée dans la chambre antérieure, au réveil, par suite du resserrement physiologique de la pupille. La lentille se trouve promptement fixée par des adhérences.

Traumatisme de l'œil, par M. Bourgeois. — A la séance du 21 décembre 1892, de la Société médicale de Reims, le Dr Bourgeois a présenté un malade qui avait reçu un coup de corne de vache dans l'angle interne de l'œil gauche. Le traumatisme a déterminé une déchirure de la sclérotique en haut et en dedans, entre les insertions des droits supérieur et interne. Un pansement occlusif a été appliqué immédiatement par le médecin qui a vu le blessé. La plaie est aujourd'hui cicatrisée; l'iris déchiré est adhérent et forme une petite hernie; mais, ce qu'il y a de plus curieux, c'est que le cristallin n'existe plus : il a été chassé par le traumatisme et il n'existe aucune lésion du fond de l'œil.

M. Bourgeois fait remarquer que ce cas s'écarte de la règle générale; il est bien évident que la déchirure sclérotícale n'a pas été directe; or, il est de règle de voir ces déchirures se produire au point opposé à l'application de la violence, tandis qu'ici la lésion est en haut et en dedans, en rapport avec le choc.

M. Hache. — Les déchirures sclérotícales me paraissent se produire de préférence au point le moins résistant de la coupe oculaire, de là leur fréquence entre les attaches des droits supérieur et interne, quel que soit le point frappé. (*Gaz. des hôpitaux de Toulouse*, 25 février 1893.)

Digitized by Google

INDEX BIBLIOGRAPHIQUE

PANAS. — L'opération des cataractes congénitales (*le Progrès médical*).

SCHIMMELBUSCH. — L'asepsie en chirurgie, Traduction Debersaques, un vol. in-8°.

MAGNAN. — Recherches sur les centres nerveux, un vol. in-8° avec 27 figures.

BOURGEOIS. — Petit précis de thérapeutique oculaire usuelle, un vol. in-8°.

GOTTELAND. — Contribution à l'étude de l'appareil de la vision chez les dégénérés (Thèse de Paris, 1892-1893).

CHANSON. — Essai sur les rapports de la paralysie générale et de la syphilis (Thèse de Paris, 1893).

DUFOURNIER. — Des injections des liquides organiques au point de vue physiologique et thérapeutique (Thèse de Paris, 1893).

GASNIER. — Etude sur la paralysie faciale hystérique (Thèse de Paris, 1893).

ROULLET. — Du pannus. — De l'antipyrine dans le traitement local du pannus dit strumeux (Thèse de Paris, 1893).

WICHERKIEWICZ. — Ueber den verderblichen Einfluss des Sonnenlichtes auf das Auge (*Intern. klin. Wochenschr.*, 1893).

KAMOCKI. — Untersuch. über hyaline Bindehautentartung (*Beitrage zur Augenheilk.*, VIII, 1893).

INOUYE. — Bericht der Ophthalm. Gesellsch. in Tokio (Japon), 1893.

EMMERT. — Kératite dendritique et herpès fébrile de la cornée (*Centralbl.*, déc. 1892).

SOCIÉTÉ FRANÇAISE D'OPHTALMOLOGIE

CONGRÈS DE 1893

à l'Hôtel des Sociétés savantes, 28, rue Serpente, Paris.

ORDRES DU JOUR DES SÉANCES

ARRÊTÉS PAR LES SOINS DU COMITÉ

Première séance, lundi 1er mai à 8 h. du matin.

MM.

1° NUEL (Liège). RAPPORT. **De l'asepsie et de l'antisepsie dans les opérations pratiquées sur les yeux.**

Digitized by Google

2° Browne (Liverpool). Sur un traitement perfectionné de l'ophtalmie purulente.
3° Samelsohn (Cologne). Glaucome syphilitique.
4° Parisotti (Rome). Étiologie du chalazion.
5° Dor (Lyon). Guérison spontanée de décollement rétinien.
6° Coppez (Bruxelles). Corps étranger dans un œil depuis quinze ans. Papillite de l'autre œil (névrite optique).
7° Teillais (Nantes). Traumatisme de l'orbite.
8° Lagrange (Bordeaux). Tumeurs mélaniques de l'orbite.
9° Terson (Toulouse). Le curettage du canal nasal et du sac lacrymal sans incision cutanée. Présentation d'un nouvel instrument pour cette opération.
10° Truc (Montpellier). Ablation comparative de la glande orbitaire et de la glande palpébrale dans les larmoiements rebelles et compliqués.
11° Bagnéris (Reims). Coloboma de la choroïde et du nerf optique.

Deuxième séance, mardi 2 mai à 8 h. du matin.

MM.

1° Parinaud (Paris). Rapport. **Traitement du strabisme.**
2° Grandclément (Lyon). Simplification de la technique de l'avancement musculaire et capsulaire.
3° Motais (Angers). Théorie du traitement chirurgical du strabisme.
4° Gayet (Lyon). Une observation de cécité intermittente.
5° Venneman (Louvain). Structure histologique du trachome.
6° Armaignac (Bordeaux). Nouvelle méthode de traitement du trachome et autres néoplasmes des paupières par le tatouage médicamenteux.
7° Abadie (Paris). Traitement chirurgical de la conjonctivite granuleuse d'Égypte en Égypte.
8° Pétresco (Bucarest). Traitement du trichiasis et du distichiasis par l'électrolyse.

Séance d'affaires à 11 h. 1/4.

A) Rapport du secrétaire.

B) Élection de deux membres du comité en application de l'article 4 des statuts.

C) Discussion du projet de règlement de la Société.

Banquet *à 7 h. 1/2, restaurant Marguery*, boulevard Bonne-Nouvelle. Prix : QUINZE FRANCS.

Digitized by Google

Troisième séance, mercredi 3 mai à 8 h. du matin.

MM.

1° Martin (Bordeaux). Étiologie de la myopie.
2° Sulzer (Genève). Quelques faits relatifs au développement de la myopie.
3° Romiée (Liège). Quelques éléments statistiques relatifs à la myopie dans les écoles.
4° Chibret (Clermont-Ferrand). A propos de la syphilis et de ses traitements.
5° De Wecker (Paris). Traitement des ulcères et abcès ulcérés de la cornée par le raclage et les irrigations.
6° Galezowski (Paris). De l'extraction de la cataracte sans iridectomie; ses avantages et ses écueils.
7° Chevallereau (Paris). Traitement du kératocone.
8° Roose (Courtrai). Extraction récente d'une balle reçue dans l'orbite droite pendant la guerre de 1870.
9° Pechdo (Villefranche). Le nystagmus des mineurs.
10° Suarez de Mendoza (Angers). Affections oculaires réflexes d'origine dentaire.
11° Fage (Amiens). Sarcome encéphaloïde de la paupière supérieure.

Quatrième séance, mercredi 3 mai à 2 h. 1/2 du soir.

1° Présentation de malades par MM. F. Suarez de Mendoza et Meyer.

Le comité prie les collègues qui auraient des malades ou des opérés offrant de l'intérêt de vouloir bien les présenter à la séance de mercredi après-midi. La démonstration des pièces anatomiques, des préparations histologiques et des instruments nouveaux sera faite durant la même séance dans la grande salle de la bibliothèque au premier étage.

MM.

2° Javal (Paris). Sur la mesure de l'acuité visuelle.
3° Gillet de Grandmont (Paris). Loupe binoculaire.
4° Bull (Paris). Des conséquences optiques et pathologiques du clignement palpébral.
5° Terson Albert (Paris). Les glandes de la caroncule lacrymale et l'encanthis inflammatoire.
6° Bourgeois (Reims). Traitement des affections des voies lacrymales par les méthodes conservatrices et antiseptiques. Nouveau procédé de lacrymotomie.

Digitized by Google

7° GERMAIX (Alger). Les irrigations prolongées de l'œil et des voies lacrymales. Une modification de la seringue d'Anel
8° GUIBERT (La Roche-sur-Yon). Conjonctivite pseudo-membraneuse chronique. Examen bactériologique.
9° PARENTEAU (Paris). Relation d'un cas de traumatisme des deux yeux par coup de feu.
10° TSCHERNING (Paris). Une auto-observation.
11° PARENT (Paris). Optomètre binoculaire.

Cinquième séance, jeudi 4 mai à 8 h. du matin.

MM.

1° KŒNIG (Paris). Troubles oculaires dans les associations hystéro-organiques.
2° TROUSSEAU (Paris). L'eczéma palpébral.
3° DESPAGNET (Paris). Exophtalmos pulsatile consécutif à la rupture traumatique de la carotide dans le sinus. Guérison par la compression (Communication faite en collaboration avec le Dr Picqué).
4° GILLET DE GRANDMONT (Paris). Xérophtalmie.
5° LANDOLT (Paris). Les champs de fixation monoculaires; le champ de fixation binoculaire. La déviation secondaire et la fausse projection dans la paralysie des muscles oculaires.
6° MASSELON (Paris). Opération rationnelle de l'ectropion consécutif aux granulations.
7° VALUDE (Paris). Un nouveau liquide antiseptique.
8° DARIER (Paris). Des collyres aseptiques et des collyres sous-conjonctivaux.
9° VIGNES (Paris). Exercices stéréoscopiques.
10° KALT (Paris). Un cas d'ophtalmie sympathique.
11° JOCQS (Paris). Tumeur vasculaire de l'orbite.
12° ROCHON-DUVIGNEAUD (Paris). Note sur la structure du nerf optique.
13° DRACOULIDÈS (Constantinople). Énucléation dans la panophtalmite.
14° TEILLAIS (Nantes), n° 2. Phthiriase des paupières.

Nota. Les manuscrits doivent être remis au secrétaire après la lecture de la communication.

Le Gérant : FÉLIX ALCAN.

4609. — L.-Imprimeries réunies, B, rue Mignon, 2. — MAY et MOTTEROZ, direct.

Digitized by Google

ETUDES OPHTALMOLOGIQUES

PAR

Le Dr CHAUVEL

Médecin principal, membre de l'Académie de médecine

(*Suite*[1]).

VI. Affections du cristallin. — Cataractes.

D. *Cataractes acquises dites cataractes séniles.* — Bien que l'armée compte un certain nombre d'officiers âgés de plus de 50 ans, bien que parmi les militaires retraités quelques-uns, habitant la capitale, viennent consulter encore les médecins militaires, il n'est certes pas de milieu moins favorable à l'observation des maladies de la vieillesse qu'un hôpital de l'armée.

La cataracte ordinaire, la cataracte dite *sénile* parce qu'elle est attribuée au ralentissement de la nutrition qu'amènent les progrès de la vie, est une des affections le plus souvent rencontrées dans les cliniques civiles. Nos relevés pour une période de plus de quinze ans passés au Val-de-Grâce ne portent que sur 77 cas. Encore bon nombre ont-ils trait à des malades observés dans notre pays, à la campagne, et non dans le service d'ophtalmologie de l'Ecole d'application.

Sur ces 77 sujets, 56 étaient porteurs d'opacités aux deux yeux, 17 à l'œil droit seulement et 4 à l'œil gauche. L'âge des malades rend compte de cette répartition des troubles de transparence. *Quatre* avaient moins de 30 ans, *quatre* de 30 à 40 années. *Quinze* comptaient de 40 à 50 ans ; *douze* de 50 à 60 et *vingt-six* de 60 à 70 années. Enfin *neuf* avaient un âge plus avancé. Disons que les *militaires* invalides atteints de cataracte sont dirigés sur l'hôpital du Val-de-Grâce pour y être examinés et opérés s'il y a lieu.

Au moment de notre examen, l'affection datait *trente* fois

1. Voir les numéros de mai, août, octobre 1892, janvier et mars 1893.

Digitized by Google

de moins d'un an; *soixante* fois elle remontait à une époque plus éloignée. Comme les troubles de la vision ne se font en général sentir qu'à une époque où les lésions ont acquis un développement déjà notable, il est plus que probable que la date fixée par les patients est toujours trop récente. Bien qu'il en soit, 32 sujets sont notés comme jouissant d'une bonne santé. Chez 17 l'état général laissait à désirer; l'amaigrissement, la faiblesse dénotaient une sénilité précoce. La présence de la glucose dans les urines, en quantité notable, n'a été relevée que 5 fois. Au reste, si nous n'avons jamais manqué de faire pratiquer l'examen des urines chez les sujets hospitalisés quand il y avait indication d'une intervention, cette analyse n'a pas été faite chez les malades soumis à un simple examen.

A la campagne une semblable épreuve nous a paru souvent inutile. Quand un cataracté jouissait d'une santé satisfaisante, que l'affection s'était développée dans des conditions d'âge et de rapidité ordinaires, nous n'avons jamais hésité à lui conseiller l'opération et à l'opérer, sans examen préalable de ses urines. On sait au reste que l'extraction du cristallin chez les diabétiques n'expose pas à des accidents sérieux. Notre regretté maître, M. Perrin, fut un des premiers à insister sur ce point de thérapeutique oculaire.

Sur 116 cas où le siège des opacités est précisé, il y avait: 35 fois altération des couches corticales seules, 23 fois opacification isolée du noyau; enfin dans 58 yeux, tout l'appareil cristallinien était envahi. L'étendue des lésions est habituellement en rapport assez étroit avec leur ancienneté. Au contraire, la *perception lumineuse* traduit l'état d'intégrité ou de maladie des membranes profondes; 77 fois elle était satisfaisante, 13 fois défectueuse ou absente. Il est plus difficile de déterminer les limites extrêmes du champ visuel. Pratiquée avec succès chez 20 sujets, cette épreuve a donné une proportion de 17 champs de vision normaux pour 3 sensiblement rétrécis.

La cataracte sénile peut s'accompagner de lésions de l'appareil visuel, tantôt antérieures à son développement, tantôt

Digitized by Google

nées en même temps qu'elle ou postérieures aux premiers troubles de transparence de la lentille. Nous avons relevé : 8 cas de *myopie*, 2 d'hypermétropie, 2 de conjonctivite granuleuse. Deux malades étaient atteints de glaucome chronique, un d'atrophie papillaire, un d'hémorragies choroïdiennes. Chez 3 il y avait strabisme divergent, chez 3 également un ramollissement du corps vitré rendu sensible par la diminution de tension du globe et par le tremblement de l'iris. Notons enfin l'existence chez un officier de marine, M. L. de L..., d'un coloboma des deux iris avec nystagmus, strabisme divergent, compliquant une cataracte double, surtout nucléaire. Malgré la conservation de la sensibilité lumineuse ; l'état de sénilité précoce, l'existence d'un catarrhe bronchique intense, l'intégrité de la plus grande partie des couches corticales nous portèrent à refuser toute intervention. Notre collègue et ami Poncet, s'appuyant sur les mêmes constatations, suivit la même conduite.

La présence d'un catarrhe purulent des voies lacrymales est-elle une contre-indication opératoire absolue dans la cataracte? Sans vouloir ériger l'interdiction absolue comme une règle formelle, les accidents que nous avons constamment observés dans ces conditions, nous portent à considérer l'intervention comme très aléatoire. Malgré des soins prolongés plusieurs semaines, malgré des lavages antiseptiques répétés, malgré toutes les précautions prises pour empêcher l'infection du champ opératoire, nous avons eu à regretter dans ces trois cas une suppuration rapide de la plaie cornéenne et chez un malade une panophtalmie aiguë.

Observation.

G..., 61 ans, très obèse, alcoolique, porte depuis trois ans à l'œil droit une cataracte que notre maître, M. Perrin, n'a pas voulu opérer à cause d'un catarrhe suppuré des voies lacrymales. Cependant, la perception lumineuse étant satisfaisante, les urines normales, la pupille régulière, dilatable, sans synéchies ; après avoir désinfecté aussi complètement que

Digitized by Google

possible le sac conjonctival, nous finissons par céder aux instances du malade qui n'y voit plus à lire et à peine à se guider. L'extraction du cristallin, faite par la méthode de de Graefe, dans le but d'avoir une plaie plus petite et moins aisément contaminable, s'accomplit sans autre difficulté qu'une issue lente du noyau. Le soir même les bords de l'incision sont grisâtres, le lendemain la chambre antérieure est pleine de pus, en un mot la panophtalmie la plus violente éclate et ne peut être arrêtée dans son cours.

Sur les 77 malades atteints de cataracte dont nous avons pris l'observation, 39 ont été opérés par nous. Dans deux cas seulement nous avons eu recours à la *discision* ou à l'*abaissement;* dans le premier à cause de la mollesse de la cataracte, dans le second en raison de l'état de sénilité, de décrépitude du patient. Nous redoutions ici de ne pouvoir obtenir une réunion de la plaie.

L'*extraction sans iridectomie*, conseillée par Galezowski, nous paraît dans les cas ordinaires la méthode préférable, celle qui donne les plus beaux résultats optiques. Cependant, nous laissant entraîner par la crainte des accidents inflammatoires, par le courant qui emportait il y a vingt ans les ophtalmologistes, nous avons longtemps pratiqué l'excision de l'iris et la section, non pas sclérale, comme de de Graefe, mais très périphérique de la cornée, à l'instar de de Wecker. Plus tard, nous sommes revenus à un lambeau cornéen ayant sa base à 1 1/2 millimètre au-dessus du diamètre transverse, son sommet à 1 millimètre au-dessous du sommet de la membrane transparente.

Sur 37 kératotomies nous en comptons : 18 sans iridectomie et 19 avec iridectomie. Une si minime pratique ne permet pas des conclusions relatives à la supériorité de telle ou telle méthode. Nous nous bornerons à signaler quelques points qui ont frappé notre attention.

En Algérie, chez les indigènes, qui se prêtent difficilement à une intervention chirurgicale, nous avons eu recours à l'anesthésie générale, seul moyen d'éviter des mouvements

Digitized by Google

involontaires. On sait, au reste, que les Arabes, ne buvant que de l'eau, s'endorment avec une très grande promptitude. La kératotomie se pratique alors très aisément, mais le défaut de mobilité volontaire, le manque de tonicité du globe, rendent plus délicat le nettoyage de la pupille, l'évacuation des masses corticales.

Nous ne dirons rien de l'anesthésie locale. L'emploi de la cocaïne rend aujourd'hui les plus grands services.

Une seule fois, sur les instances d'un malade venu de la Guadeloupe pour être opéré, nous avons tenté la maturation artificielle de la cataracte. L'expérience n'a pas été pour nous conduire à de nouveaux essais.

Observation.

R..., 60 ans, bonne santé jusqu'en 1882. Depuis deux ans, fièvre intermittente, diarrhée qui persiste légère. Ni sucre, ni albumine. L'opacification des cristallins qui date de plus de six ans est encore très incomplète, les masses corticales restent transparentes; les doigts sont comptés et reconnus à 50 centimètres de l'œil le premier atteint. Entré au Val-de-Grâce fin août 1884.

Le 15 septembre je fais sur l'œil droit, pour obtenir la maturation, une légère discision de la capsule; pas de réaction, aucun résultat. Le 23 septembre, large iridectomie supérieure suivie d'un massage de la cornée avec le dos de la curette en caoutchouc pendant quelques secondes. Douleurs vives pendant deux heures. Le lendemain infiltration diffuse de la partie supérieure de la cornée, réaction assez vive, douleurs périorbitaires. Le 26 on voit le cristallin très nettement opacifié dans la brèche faite à l'iris qu'il soulève. Nous attendons jusqu'au 10 octobre, mais si l'opacification des couches corticales est en grande partie obtenue, les phénomènes inflammatoires ne se sont pas atténués. L'œil est devenu sensible, larmoyant, la paupière supérieure est un peu œdématiée, la chambre antérieure est diminuée par la propulsion de l'iris; en un mot les conditions opératoires nous semblent

Digitized by Google

très défavorables. Cependant il faut agir, car les douleurs augmentent.

La kératotomie est pratiquée le 10 octobre. La cocaïne ne donne pas une insensibilité satisfaisante, et les pinces comme les écarteurs sont difficilement supportés. A peine la contre-ponction faite et le couteau en mouvement pour la taille du lambeau, une contraction violente des paupières amène l'issue de l'humeur aqueuse, la rupture de la cristalloïde, la sortie de masses ramollies et bientôt de l'humeur vitrée. Enlevant les écarteurs et la pince à fixation, je dois achever lentement la section de la cornée. Avec prudence j'obtiens la sortie du noyau et la rentrée de l'iris, mais l'évacuation des masses corticales reste incomplète et la coaptation exacte de la plaie est empêchée par la présence de la vitrine entre ses lèvres. Bandeau compressif serré.

Malgré les pulvérisations antiseptiques, une kérato-iritis suppurative ne tarde pas à se déclarer et l'œil s'atrophie lentement, laissant un moignon insensible et n'exigeant pas le port d'une pièce artificielle.

Pour maintenir les paupières écartées, nous avons utilisé suivant les cas : les doigts d'un aide, les élévateurs pleins, les blépharostats avec ou sans ressort, s'appliquant au nez ou à la tempe. Chacun de ces procédés peut être employé dans un cas donné, tous ont leurs avantages et leurs inconvénients. Dans un hôpital, l'aide, les élévateurs pleins sont d'un usage commode. Quand on opère à la campagne, sans assistance sérieuse, les blépharostats sont indispensables.

Le couteau de de Graefe, par la facilité de son maniement, par la possibilité de le conduire où et comme l'on veut, est encore le meilleur des kératotomes. Nous avons éprouvé plus d'ennui des *kystitomes* ordinaires. Sans doute leur pointe ouvre aisément la capsule antérieure et permet l'issue du noyau et des masses corticales, mais dans 10 cas sur 37, c'est-à-dire dans un quart de nos opérations, nous avons constaté qu'après l'évacuation la plus soigneuse des parties opacifiées, il restait dans la pupille une toile, une membrane grisâtre,

Digitized by Google

mince, fort difficile à enlever; ni les pressions sur le globe, ni la curette ne parviennent à la détacher. Plusieurs fois nous avons pu l'extraire avec les pinces capsulaires et l'examen ne laissait aucun doute sur sa nature. C'était bien la capsule opaque, doublée de quelques masses corticales.

Cette fréquence venait-elle de ce que beaucoup de nos opérés avaient des cataractes très anciennes, très mûres, à noyau volumineux. Il nous a paru, au contraire, que ces opacifications de la capsule coïncidaient avec des cataractes demi-dures, à couches corticales épaisses. Et nous approuvons les essais tentés par bien des oculistes pour obtenir un instrument capable, non seulement de déchirer, mais encore d'extraire la capsule ou une grande partie de cette membrane. Ils prouvent que nous n'avons pas eu seul à lutter contre cette rétention, cause la plus fréquente des succès incomplets et des cataractes secondaires.

C'est en effet à la persistance de ces opacités membraneuses, parfois épaisses, parfois formant une trame à mailles très larges, que l'on doit attribuer en grande partie la faible acuité visuelle des opérés de cataracte. A la lumière du jour leur pupille semble d'une netteté parfaite. Ce n'est qu'avec l'éclairage latéral, avec le miroir plan, que l'on constate ces réseaux, ces toiles, qui nuisent considérablement à la netteté des images.

On sait que Knapp, à New-York, pratique d'une façon presque régulière la discision de ces cataractes post-opératoires. En France, les patients se soumettent moins volontiers à une seconde intervention, et les opérateurs tâchent qu'elle ne soit pas nécessaire. Disons cependant que 20 fois sur 39 nous avons constaté ces cataractes secondaires.

Un accident assez fréquent de la kératotomie est la blessure de l'iris. Nous l'avons relevée 6 fois sur 37. Dans tous ces cas nous avons dû exciser la partie blessée. Moins fréquente s'est montrée la hernie de l'iris (4 fois), l'issue du corps vitré (6 fois), la rétention du noyau cristallinien (1 fois). Mais, quel qu'eût été le procédé mis en usage, dans un quart des cas nous avons trouvé après la cicatrisation, un léger *enclavement*

Digitized by Google

de l'iris dans un angle de la plaie cornéenne. Il est vrai que cet accident ne paraît entraîner d'habitude aucune conséquence grave.

La kératotomie laisse toujours à sa suite une déformation de la cornée. Parfois l'astigmatisme cornéen qui en résulte est assez peu prononcé pour n'avoir pas, sur la puissance de vision, une influence marquée. Mais 12 fois nous l'avons trouvé très considérable, variant de 3 à 6 dioptries, et nécessitant le port de verres correcteurs.

Sans correction, chez 30 opérés de cataracte, nous avons relevé : 11 fois une acuité de 1/10; 14 fois une acuité de 1/10 à 1/4; enfin, chez 5 sujets, une vision supérieure à 1/4. Aux verres sphériques +9 ou +10 dioptries pour la vision au loin, +12 ou +13 dioptries pour la lecture, ont été substitués suivant les conditions spéciales à chaque sujet des verres sphéro-cylindriques appropriés, quand l'expérience montrait la supériorité de ces combinaisons. Il est, en effet, nombre de personnes qui, malgré l'existence d'un astigmatisme prononcé, se trouvent mieux de l'emploi de simples verres sphériques. Disons qu'assez souvent les déformations cornéennes s'atténuent ou se modifient, dans les mois qui suivent l'intervention.

Chez quelques sujets, atteints antérieurement de conjonctivites, nous avons vu, après l'opération, se développer des *ophtalmies rebelles*, ne cédant qu'à un repos prolongé des organes. Ces ophtalmies subaiguës n'entraînent aucun désordre du côté de la plaie et la vision n'en reste pas affectée. Quelquefois elles nous ont semblé tenir à un état d'arthritisme fréquent chez nos observés; parfois aussi, nous avons cru pouvoir les rapporter à l'emploi trop prolongé du bandeau compressif.

Au début nous maintenions le pansement occlusif quatre jours sur les deux yeux et quatre jours encore sur l'œil opéré. Peu à peu nous avons restreint la durée de cette application, très pénible pour beaucoup de personnes, au temps suffisant pour une cicatrisation parfaite de la plaie cornéenne. Cette dernière manière de faire nous paraît plus avantageuse.

Digitized by Google

E. *Cataractes traumatiques.* — Dans le milieu militaire, les opacités traumatiques du cristallin sont, d'une façon relative, bien plus souvent observées que les opacifications spontanées. Nous en comptons 78 cas dans nos relevés : 1 cas seulement portant sur les deux yeux, 39 fois la lésion siégeait à droite, 38 fois elle existait du côté gauche. Cette égalité de fréquence entre les deux organes visuels mérite d'être signalée. *A priori* nous pensions que le côté droit devait être plus fréquemment atteint; qu'au moins l'acuité exigée pour le service militaire étant plus élevée, le nombre des sujets examinés devait être plus grand que pour l'œil gauche.

Au point de vue de l'âge : 14 sujets avaient moins de 20 ans, 22 avaient de 20 à 25 ans; de 25 à 30 ans on en comptait 26, enfin 21 étaient au-dessus de 30 ans. C'est dire que les lésions traumatiques de l'appareil cristallinien sont en rapport de fréquence avec les conditions professionnelles des blessés.

Si nous cherchons en effet à nous rendre compte de la nature du traumatisme primitif, nous trouvons que la cataracte a été produite : 8 fois par un coup de couteau, 29 fois par un éclat de métal (acier, cuivre, fer, etc.), 2 fois par un morceau de verre, 8 fois par un coup de pied de cheval ayant déterminé 4 fois la fracture du bord orbitaire supérieur. Dans 23 cas il y avait eu chute sur la face, contusion directe du globe par une branche d'arbre, un corps volumineux, 2 fois seulement brûlure par la déflagration de la poudre.

C'est dire que l'origine purement militaire de ces opacités est véritablement exceptionnelle. D'habitude nos examinés avaient gagné leur cataracte soit dans l'exercice de leur profession, soit accidentellement. Signalons cependant le fait suivant :

Observation.

B..., sergent-major aux sapeurs-pompiers, reçoit le 13 juillet 1884, sur l'œil gauche, le jet d'eau d'une pompe à vapeur. Il ne tombe pas sur le coup bien que très étourdi,

Digitized by Google

mais la vue est immédiatement et complètement perdue. Il entre au Val-de-Grâce le lendemain 14 juillet. Ecchymose légère des paupières et de la conjonctive bulbaire avec intégrité de la cornée. La pupille est normale, mobile; il y a tremblement de l'iris. Le cristallin est complètement opaque, et bien que le trouble de transparence ne soit pas absolument uniforme et n'atteigne pas la capsule, il est impossible d'obtenir en aucun point la lueur oculaire. De plus la lentille est mobile, elle oscille à chaque mouvement du globe, mais sans quitter la pupille. Tension normale, pas de perceptions lumineuses même avec une forte lampe. B... quitte l'hôpital le 10 août en même état, proposé pour une pension de retraite.

Ce fait montre bien avec quelle rapidité, sous l'action d'un traumatisme assez violent pour rompre la zonule de Zinn, le cristallin peut devenir complètement opaque. Mais les troubles de transparence sont assez souvent limités. C'est ainsi que sur 66 cas, l'opacification est notée 24 fois comme complète et 44 fois comme incomplète, et cependant 36 fois sur 52 elle datait déjà de plus d'une année.

Résultat d'une blessure de l'œil, la cataracte se montre rarement à l'état de simplicité qui caractérise l'opacification sénile. Souvent l'instrument vulnérant n'atteint la lentille qu'en traversant la cornée. De là des *cicatrices* de cette membrane (42), avec *astigmatisme* (37) traduisant une altération de sa courbure. Ailleurs, il y a *inflammation de l'iris* (25), avec *synéchies postérieures* (18). La cornée a-t-elle été perforée? On observe quelquefois des *enclavements de l'iris* dans la plaie (13), point de départ de troubles de nutrition des membranes vasculaires.

Le *strabisme* est sous la dépendance de la perte de vision de l'un des yeux, nous l'avons noté 24 fois; convergent dans 3 cas, divergent chez 21 observés. Il y aurait donc 1 cas de déviation pour 3 cataractes, proportion énorme, si on la compare au chiffre restreint des loucheries dans les lésions de la cornée, du vitré et des membranes profondes. D'où

Digitized by Google

vient cette fréquence? Les blessés prétendent que le strabisme ne s'est produit qu'après l'accident et tout à fait exceptionnels sont les cas où le nerf de la 3e paire semble avoir été lésé. Nous n'en avons pas rencontré un seul exemple. Nous pensons que la déviation, qui porte d'habitude sur l'œil affecté, provient du trouble visuel que les opacités cristalliniennes déterminent de ce côté.

Les opacités étant plus souvent incomplètes, les objets continuent d'être perçus, mais si confusément que la vision s'en trouve considérablement gênée. L'image imparfaite nuit à l'image nette formée dans l'œil sain. Et pour se débarrasser de cette gêne de tous les instants, le patient annule l'image trouble en la faisant, par la déviation du globe, porter sur une partie de la rétine moins sensible que la région maculaire.

Sur 47 yeux, 17 seulement n'avaient de la lumière qu'une *perception* confuse, et dans les 65 cas où l'*acuité visuelle* fut mesurée, 60 fois elle était de 1/10 ou inférieure à ce taux. Chez 1 blessé, l'acuité était encore de 1/5; chez 4 elle était comprise entre 1/4 et 1/2. En somme, dans les 3/4 des cas au moins, les fonctions de la rétine n'étaient pas complètement perdues. Il est vrai que le *champ de vision* n'avait ses limites normales que 12 fois, alors que chez 21 sujets il était notablement rétréci.

Comme accidents dépendant également du traumatisme et compliquant la cataracte, nous avons observé : 14 fois la *déchirure de l'iris*, tantôt dans la pupille même, tantôt en un point différent; 2 fois la *luxation du cristallin*, 1 fois la déchirure de la choroïde et le décollement de la rétine.

Chez 3 sujets, l'œil blessé s'était spontanément atrophié; dans un cas la menace d'accidents sympathiques graves nous obligea de recourir à l'énucléation du globe. Le plus souvent nous avons constaté, non sans quelque surprise, que malgré la présence d'un corps étranger, l'organe ne présentait aucune trace de réaction. Il avait, depuis des mois, depuis des années, conservé son volume et sa forme, gardé un certain degré de perception lumineuse, sans occasionner de

Digitized by Google

gêne, de douleurs, sans que les fonctions de son congénère fussent en rien affectées.

Quatre fois seulement, y compris le cas d'énucléation signalé plus haut, des troubles sympathiques sont notés dans nos observations. Et chez tous les sujets, l'état de l'œil sain (acuité, champ de vision, couleurs, etc.) est relevé avec soin. Est-ce dire que nous regardons comme de peu de gravité une blessure de l'œil avec pénétration et rétention d'un corps étranger ? Nous croyons au contraire qu'une telle situation est des plus sérieuses, mais les faits nous ont montré que les accidents sympathiques sont, dans ces conditions, moins fréquents que ne l'ont dit certains auteurs.

La cataracte traumatique doit-elle être opérée? A la question ainsi posée, il est difficile de donner une réponse précise. Certaines cataractes traumatiques sont opérables et doivent être opérées; pour d'autres opacités l'abstention est de règle. Si l'opacification est complète ou presque complète, si la perception lumineuse est satisfaisante, s'il n'y a pas de contre-indications dans l'état de l'autre œil ou dans la santé générale, l'intervention peut être conseillée. Mais il sera prudent de ne pas promettre au patient un résultat des plus brillants. Au moins telle est la conclusion de nos observations.

Chez 5 patients, la lésion de la cristalloïde en exposant la lentille à l'action dissolvante de l'humeur aqueuse avait amené une résorption partielle des masses cristalliniennes opaques. Six fois la discision avait été tentée; deux fois par nous, quatre fois par des confrères. Chez un de nos opérés, la violence de la réaction nous força de recourir après quelques jours à la kératotomie. L'extraction avait été pratiquée 17 fois dont 9 avec iridectomie et 8 sans iridectomie. Sur ces 17 opérations, 4 seulement m'appartiennent; les autres avaient été faites par les confrères les plus habiles de la capitale ou de la province.

Or sur ce nombre je relève 17 cataractes secondaires plus ou moins prononcées, dont beaucoup ne sont probablement que des extractions ou des résorptions incomplètes; 7 irido-

Digitized by Google

choroïdites, et une rétention du noyau cristallinien. Et sur 23 opérations je ne trouve que 6 cas où les résultats aient été vraiment satisfaisants, où la vision des opérés ait été supérieure à 1/10 et le port des verres correcteurs de quelque utilité.

Le pronostic de la cataracte traumatique doit donc être réservé et, comme je le disais plus haut, il est bon, si l'on conseille l'opération, de ne pas promettre au patient le rétablissement d'une vision parfaite.

F. *Luxation traumatique du cristallin.* — Nous l'avons rencontrée dans les deux cas suivants :

Observations.

D..., 30 ans, employé de chemin de fer, coup sur l'œil droit en 1883 avec le percuteur d'un chassepot; vu en 1885. Luxation du cristallin opacifié en bas et en dehors, la lentille est mobile, l'iris tremblotant. La pupille présente des dépôts capsulaires, cependant la lumière la traverse à sa partie interne et permet de constater un décollement de la rétine. Vision nulle. A l'œil gauche H — 4 D.; ast. 75° ± 6 D. V = 1/8 et 1/3 après correction.

E..., 27 ans, garde républicain, blessé le 8 juillet 1888 par un coup de pierre à l'œil gauche. L'acuité visuelle est encore de 1/3. Le cristallin resté transparent est incliné sur son axe et détermine un astigmatisme irrégulier des plus prononcés, auquel la cornée ne prend aucune part. Il y a du tremblement de l'iris. Dans le champ de la pupille largement dilatée on voit à la partie inférieure interne une sorte de croissant et le bord pupillaire est légèrement entraîné dans ce sens. Bandeau compressif, instillation d'ésérine, pas de changement.

Revu en février 1889, E... dit que la vue de l'œil gauche a beaucoup faibli. V < 1/10; avec le trou sténopéique V = 1/6; aucun verre n'améliore. Même astigmatisme irrégulier à l'éclairage direct sans astigmatisme cornéen; mêmes miroitements du fond de l'œil. Une inclinaison anormale du

Digitized by Google

cristallin semble seule pouvoir expliquer ces symptômes.

G. *Luxation spontanée des cristallins.* — Nous n'avons observé qu'une seule fois cette malformation congénitale.

Observation.

M..., 22 ans, journalier, jeune soldat. A toujours eu la vue très faible et doit se rapprocher beaucoup des objets. V est de 1/15 à droite, de 1/10 à gauche; n'est relevée ni par le trou sténopéique ni par les verres. Tremblotement très marqué des iris, surtout à leur partie inférieure. L'éclairage latéral montre que les cristallins sont déplacés; le droit en bas et en dedans, le gauche en haut et en dedans. A droite la lentille occupe les 3/4 inférieurs internes de l'ouverture irienne. Son bord convexe limite en haut et en dehors une zone en croissant où le miroir fait voir en image droite les vaisseaux rétiniens. Au contraire, dans le segment occupé par la lentille, du reste parfaitement transparente, il existe un très fort degré de myopie.

A gauche le cristallin occupe les 3/4 supérieurs et internes de la pupille et laisse libre en bas et en dehors un croissant dont le petit côté est formé par son bord équatorial. Mais ce croissant est traversé par des filaments noirâtres qui paraissent rattacher derrière l'iris le bord dentelé de la lentille.

Le miroir oculaire laisse voir en image droite les vaisseaux rétiniens par ce secteur que n'occupe pas le cristallin. D'un côté comme de l'autre il n'existe d'autres lésions des membranes profondes qu'un très léger degré d'atrophie choroïdienne au pourtour des disques papillaires.

CHAUVEL.

Digitized by Google

CONTRIBUTION A L'ÉTUDE

DU

TRAITEMENT DE LA RÉTINITE SYPHILITIQUE[1]

PAR

Le Dr F. DOÉ

Observation.

Le 23 juin dernier un malade âgé de 38 ans, menuisier de son métier, vint à ma clinique se plaindre que depuis trois semaines sa vue avait baissé; il avait un brouillard devant les yeux; tout d'abord je constate à l'œil gauche, au voisinage du bord externe et inférieur de la cornée, une trace d'une ancienne perforation; synéchie antérieure; il y a vingt-cinq ans le malade reçut dans l'œil un éclat de porcelaine; l'œil resta bandé une dizaine de jours; il n'en a plus souffert depuis; pas de larmoiement, pas d'injection péri-cornéenne, pas de photophobie; pas de douleur à la pression; l'œil droit ne présente rien non plus au premier aspect. L'œil droit est emmétrope et son acuité visuelle = 1, l'œil gauche est également emmétrope et son acuité = 1/3.

A l'éclairage oblique les deux pupilles réagissent bien à la lumière et se contractent par le fait de l'accommodation, celle de l'œil gauche néanmoins tout autant que la synéchie qui la déforme le lui permet; aucune trace d'iritis récente ou ancienne.

A l'ophtalmoscope le fond des deux yeux s'éclaire bien, celui de l'œil droit paraît d'un rouge plus sombre que celui de l'œil gauche. L'attention est de suite attirée par l'aspect que présentent les papilles, surtout celle de l'œil droit; la limite du côté interne se laisse plutôt deviner qu'apercevoir; toute la partie qui se trouve en dedans des vaisseaux est plus

1. Communication au congrès de l'Association pour l'avancement des sciences (session de Pau), septembre 1892.

Digitized by Google

rouge qu'à l'état normal et cette rougeur se confond avec celle de la choroïde; si l'on suit les vaisseaux avec attention en haut et en bas ils sont toujours bien visibles; cependant plus on s'éloigne de la papille, plus leur contour apparaît nettement sans qu'on puisse cependant préciser le point où ils sortiraient brusquement dessous un voile; cette netteté du contour s'observe plus vite pour les branches supérieures que pour les branches inférieures; veines et artères ont conservé leur volume normal. Ni la région de la macula, ni la périphérie du fond de l'œil ne présentent rien de particulier à noter. Le malade déclare avoir contracté la syphilis il y a huit ans : chancre roséolé, maux de gorge, pertes de cheveux par îlots; il a pris pendant longtemps des pilules de protoïodure de mercure; pas de paralysie des muscles de l'œil; depuis un an il est devenu sourd du côté droit.

Je prescris 1 gramme d'iodure de potassium à prendre quotidiennement les huit premiers jours.

7 *juillet.* — Le malade lit avec difficulté la dernière ligne de l'échelle de Snellen; il a remarqué que quand il ouvre l'œil droit après l'avoir tenu un instant fermé, il voit un rond d'un gris foncé qui disparaît quelques secondes après. — 4 grammes d'iodure de potassium à prendre par jour.

13 *juillet.* — L'acuité visuelle de l'œil droit n'est plus que de 1/3; celle de l'œil gauche est restée la même qu'auparavant, c'est-à-dire = à 1/3. Quand le malade voit de son œil droit le ciel à travers les feuilles des arbres, il lui paraît vert aussi bien que les feuilles; cet œil distingue toujours le même cercle, et cette fois dans ce cercle se montrent de petits points lumineux qui dansent; le cercle disparaît toujours quelques secondes après que l'œil est ouvert.

Frictions mercurielles tous les jours avec 1 gramme d'onguent napolitain.

23 *juillet.* — L'acuité visuelle de l'œil droit est complètement rétablie, elle = 1; le malade lit les lettres de la dernière rangée de l'échelle; il voit encore en fermant l'œil droit et en l'ouvrant à nouveau un rond, mais celui-ci n'est plus d'un noir foncé, il est gris au centre, blanc à la périphérie;

Digitized by Google

le ciel cesse de paraître vert vu à travers les feuilles des arbres.

11 *août.* — Le malade se plaint de ressentir depuis cinq ou six jours une douleur sourde à la région frontale du côté droit; il l'attribue aux frictions qu'il se fait parfois en ce point. L'acuité visuelle reste bonne.

13 *août.* — La douleur que ressent le malade à la région frontale est constante, mais elle est légère; elle ne s'aggrave pas pendant la nuit, le malade a la sensation de quelqu'un qui aurait reçu un coup sur l'œil quelques jours auparavant; pas de gêne dans les mouvements du globe, pas de douleur en le refoulant en arrière; aucune injection de la conjonctive. Je note d'autre part que le malade marche avec assurance; qu'il n'a jamais d'embarras de la parole; qu'il n'a jamais eu de convulsions avec perte de connaissance.

Bien que l'acuité visuelle soit redevenue normale, le malade remarque que la flamme d'une bougie lui paraît plutôt rouge vue avec l'œil droit, plutôt blanche vue avec l'œil gauche.

25 *août.* — La veille l'œil gauche a été touché par la main d'un de ses camarades en jouant; il y a eu beaucoup de larmoiement; aujourd'hui aucune douleur; l'œil n'est pas rouge, mais le rond sombre que le malade n'apercevait plus déjà depuis la fin du mois de juillet, quand il ouvrait l'œil droit, a reparu dans cet œil; l'acuité visuelle a un peu baissé; les lettres de la dernière rangée de l'échelle ne sont plus vues aussi distinctement que les jours précédents et, fait curieux, le champ visuel dont je n'ai pas encore parlé et sur le compte duquel je vais revenir s'est rétréci à nouveau.

27 *août.* — L'acuité visuelle de l'œil droit est redevenue parfaite; celle de l'œil gauche, qui a été pendant longtemps $= 1/3$ est aujourd'hui $= 1$. Ce fait nous démontre que, bien que le malade ait attiré constamment notre attention sur l'œil droit, l'œil gauche a été également malade; l'ophtalmoscope dès les premiers jours de l'observation nous avait montré d'ailleurs que le côté interne de la papille présentait, quoique à un degré moindre, la même rougeur, la même absence de délimitation nette que celle de l'œil droit.

Digitized by Google

L'étude du champ visuel repris chaque fois que le malade s'est représenté nous a montré qu'au début il était rétréci dans les deux yeux aussi bien du côté externe que du côté interne; puis, quand l'acuité visuelle est revenue, il a repris toute son étendue dans chaque œil du côté temporal; au 31 août il ne reste qu'un léger degré de rétrécissement du côté interne. J'insiste encore sur ce fait singulier que la feuille périmétrique du 25 août, celle qui fut prise le lendemain du jour de traumatisme à l'œil gauche, accuse pour l'œil droit un rétrécissement plus considérable du côté interne que les feuilles du 11, du 14, du 27 et du 31 août, et de plus que du côté temporal elle accuse également pour le même œil un rétrécissement qu'on ne retrouve pas sur les autres.

31 *août.* — L'état présent du malade en résumé est le suivant :

Il reste encore un peu de rétrécissement du champ visuel du côté interne.

L'acuité visuelle est excellente; cependant si on plonge la chambre dans une demi-obscurité elle tombe à 1/3, tandis que moi-même je peux encore voir les plus petits caractères de l'échelle.

Le fond de l'œil droit est toujours d'un rouge plus sombre que celui de l'œil gauche.

L'aspect de la papille est resté le même.

Avec le miroir plan, après avoir dilaté la pupille, je cherche en vain à découvrir, principalement dans les parties inférieures du corps vitré, les opacités fines en poussière signalées dans des cas semblables par les auteurs; dans la région de la macula j'aperçois de petites taches d'un jaune orange, rondes ou légèrement ovales.

Je me suis trouvé évidemment en présence d'un cas de neuro-rétinite syphilitique ; tout le prouve, d'abord la légèreté même des altérations de la rétine, l'héméralopie et surtout le retour rapide de la vision grâce à l'emploi du traitement spécifique. Le malade n'a d'abord qu'un simple brouillard devant les yeux ; l'acuité visuelle est encore bonne; il prend

Digitized by Google

1 gramme d'iodure de potassium pendant huit jours, elle baisse légèrement; il en prend 4 grammes par jour la semaine suivante, elle tombe à 1/3; je prescris alors des frictions mercurielles avec 1 gramme d'onguent napolitain; sept jours plus tard l'acuité visuelle est revenue; je n'avais pas imposé au malade le séjour dans la chambre noire.

Cette amélioration rapide a été obtenue le 23 juillet et se maintient depuis ce temps-là; la vue baissera-t-elle de nouveau; il serait difficile de se prononcer dès maintenant sur ce point; à la vérité ni la persistance de l'héméralopie, ni l'aspect du fond de l'œil resté le même, ni même le léger premier degré de rétrécissement du champ visuel du côté interne qui s'observe encore ne nous imposent particulièrement cette réserve; mais il faut compter avec le génie même de la syphilis qui peut amener des rechutes plus graves que la première atteinte, et j'ai pensé qu'il convenait maintenant de faire prendre au malade 6 grammes d'iodure de potassium par jour; j'espère qu'impuissant à conjurer le début du processus, ce remède servira à maintenir les bons effets obtenus par les frictions mercurielles. Le but de la présente communication n'est pas de faire ressortir la plus grande vertu curative du mercure dans le traitement de la rétinite syphilitique; on pourrait objecter que si j'avais employé une plus forte dose d'iodure de potassium, 6 grammes par jour au lieu de 4, j'aurais vu l'acuité visuelle se rétablir comme après l'emploi des frictions; je n'ai pas eu le temps de poursuivre cette expérience, j'ai vu que l'acuité visuelle baissait et je me suis empressé de recourir au traitement que tout syphiliographe prescrit quand la syphilis menace d'une destruction prochaine des tissus ou un organe de premier ordre au traitement le plus énergique, à celui dont l'action est la plus prompte, au traitement par les frictions mercurielles. Sous ce rapport, mon observation ne fait que confirmer le fait signalé par d'autres ophtalmologistes, et notamment par M. Förster; le vrai traitement de la rétinite syphilitique est le traitement par les frictions mercurielles. L'arme est dangereuse, mais c'est celle qui porte. Je ferai seulement remar-

Digitized by Google

quer combien dans mon cas la rétinite se trouve être une manifestation tardive de la syphilis; l'infection date de huit ans; plus on avance dans la diathèse, dit M. Mauriac, plus le mercure doit s'effacer devant la souveraineté incontestable de l'iodure de potassium. Tel ne paraît pas être le cas pour la rétinite spécifique.

Les frictions mercurielles ont pu chez mon malade rétablir complètement, dans l'espace de sept jours, la vision déjà réduite au tiers de la vision normale; tel est le fait que je voulais surtout mettre en relief.

Voici un cas d'amblyopie de nature syphilitique et pour lequel la médication par le mercure n'a pas tardé à manifester son action bienfaisante; j'avais hésité à la prescrire et j'étais décidé, si une amélioration quelconque ne s'accusait pas promptement, à la faire cesser; celle-ci s'est accusée et comme la vue devenait meilleure tous les jours le malade a pu continuer les frictions mercurielles six semaines durant; il les a interrompues tout aussitôt que l'acuité visuelle est redevenue normale.

Depuis longtemps les vieux maîtres nous ont appris à ne faire usage du mercure dans les affections syphilitiques du fond de l'œil qu'avec la plus grande réserve. « Il n'est pas sûr, disait de Graefe, que tous les processus pathologiques qui se présentent chez un syphilitique soient de nature syphilitique et réclament la médication spécifique. » Bien mieux : y a-t-il un commencement d'atrophie consécutive à une névrite même syphilitique, le mercure peut aussi bien en activer qu'en retarder la marche; c'est une arme à deux tranchants; l'on a vu parfois après les premières frictions l'acuité visuelle baisser promptement.

D'autre part si l'on n'a pas recours à ces dernières la cécité peut survenir; l'embarras est grand pour le praticien. Notre premier devoir reste évidemment d'essayer d'abord le traitement par les frictions, le traitement efficace par excellence; mais le second est de les faire cesser très vite, précisément si cette efficacité reste en défaut.

J'ai tout lieu de me réjouir d'avoir dans le présent cas

Digitized by Google

appliqué la première partie de cette règle; les frictions mercurielles ont fait promptement revenir une vision déjà tombée au tiers de l'acuité visuelle normale, elles seules ont conjuré la cécité menaçante.

Je voudrais par contre n'avoir pas fait si longtemps usage du traitement mercuriel chez un autre malade qui avait eu, lui aussi, plusieurs années auparavant, des accidents spécifiques et que je présentais le mois de mai dernier à l'Académie de médecine. A la fin de mars 1891 ce malade perdit en huit jours la vue de l'œil droit; celle de l'œil gauche ne tarda pas à baisser à son tour; ni les frictions mercurielles, ni l'iodure de potassium ne purent pendant plus de deux mois arrêter le rétrécissement progressif du champ visuel; non seulement ce rétrécissement n'augmenta plus, mais encore le champ visuel s'élargit un peu lorsque j'eus renoncé complètement à cette médication et que je prescrivis le lactate de zinc; depuis un an la cécité n'a plus progressé; c'est là sans doute un heureux résultat, mais ne serait-il pas meilleur encore si la médication spécifique avait fait place plus tôt au traitement par le lactate de zinc?

J'ai pensé qu'il pourrait être intéressant pour l'étude du traitement des affections du fond de l'œil et des amblyopies d'origine syphilitique vraie ou supposée de rapprocher deux cas où j'ai été bien loin d'obtenir avec les mêmes frictions mercurielles les mêmes effets. Dr Boé.

TRAITEMENT OPÉRATOIRE DU STRABISME

PAR

Le Dr A. BOURGEOIS (de Reims)

Les opérations de strabisme que j'ai pratiquées en 1891 m'ont paru présenter un certain intérêt. C'est ce qui m'engage à en publier les résultats.

Le chiffre des opérations ne constitue que la moitié des

Digitized by Google

cas examinés. Bon nombre de personnes ne peuvent se décider à l'opération rectificative du strabisme; et cela par suite de préjugés répandus dans le public, qu'il appartient à l'ophtalmologiste de détruire par des preuves péremptoires.

Il faut que l'on arrive à persuader aux intéressés que :

Les antiques louchettes ne redressent jamais les yeux de personne;

Les exercices avec des verres correcteurs ou avec des appareils ont peu d'efficacité par eux-mêmes, tandis qu'ils réussissent surtout lorsque l'opération a été pratiquée;

L'opération donne, dans la plupart des cas, des résultats satisfaisants; elle doit être faite de 6 à 8 ans;

En supposant que l'effet de l'intervention opératoire ne soit pas complet, il se produit un redressement marqué;

L'opération est peu ou point douloureuse, avec la cocaïne; elle est inoffensive;

En somme, l'opéré n'a rien à perdre et tout à gagner.

Certains cas de strabisme disparaissent seuls, cela est vrai. Mais peut-on affirmer à un client que son strabisme est de ceux qui guérissent seuls, et peut-on davantage lui préciser l'époque à laquelle il cessera de loucher?

Donc l'intervention opératoire est la première indication de la cure du strabisme dans la majorité des cas.

Dans les observations qui vont suivre, lorsque la mesure de l'astigmatisme se trouve énoncée, l'axe indique non pas celui de l'ophtalmomètre, mais, pour plus de simplicité, l'axe de la lunette d'essai des boîtes de verres fournies par la maison Roulot-Giroux. Par conséquent, l'axe 90° est l'axe vertical.

Observations.

I. — M. R..., 20 ans, tailleur.

OD. Strabisme convergent permanent. — Insuffisance du droit externe. $V = 1/15$. $V' = 1/10$ avec sphérique $+ 5$ D. Ophtalmomètre : $90° \pm 3$ D. Pas de correction par les verres cylindriques.

Digitized by Google

OG. V=1. Hypermétropie.

Le 13 janvier : OD. Ténotomie du droit interne et avancement du droit externe.

Le 25 avril : Le redressement de l'œil droit est absolu. Avec sph. +5, lit le n° 7 de l'échelle manuelle de de Wecker. Vision binoculaire incomplète, mais fixation binoculaire bonne.

II. Georges V..., 11 ans.

OG. Strabisme convergent permanent. — Nystagmus latéral. V=1/100. Pas de réfraction. Pas de lésions ophtalmoscopiques.

OD. Strabisme alternant. Nystagmus latéral. V = 1/4. V' = 1/3 avec sph. —1 D. Pas d'astigmatisme.

Vision binoculaire : nulle. Fixation binoculaire : nulle. Lecture de près impossible.

Le 27 janvier : OG. Ténotomie interne et avancement externe.

Le 24 février : OG. Fixant seul. V=1/8; léger nystagmus. Strabisme corrigé.

OD. Fixant seul. V = 1/4. Léger nystagmus.

Fixation binoculaire : cessation du nystagmus. V=1.

Pour près : OG seul, lit le n° 10;
OD seul, lit le n° 7.

Avec les deux yeux, lecture à 0 m. 30 du n° 5.

Cette observation est on ne peut plus intéressante. Elle sera d'ailleurs reproduite plus au long dans un travail d'ensemble sur le nystagmus. Elle prouve que l'opération, en supprimant le strabisme, a également réduit le nystagmus de façon à rétablir la fixité du regard et par suite la vision, qui devenait de plus en plus défectueuse.

Actuellement, la situation du jeune Georges V... est toujours aussi bonne.

III. — Eugénie G..., 6 ans 1/2.

OG. Strabisme convergent permanent. V = 1/3.

OD. Strabisme alternant. V = 1.

Digitized by Google

Le 17 février : OG. Ténotomie interne,

Le 20 février : OD. Même opération.

Résultat très satisfaisant.

IV. — Michelle J..., 11 ans.

OG. Strabisme convergent. V = 1/8. Astigmatisme myopique composé. Ophtalmomètre : 90° ± 2,50. Avec le verre cylindrique — 1,50 axe horizontal, V' — 1/3.

OD. Strabisme alternant. V = 1/3. Ophtalm. : 90° ± 2. Avec le verre cyl. — 1 hor., V' = 1.

Le 21 février : OG. Ténotomie interne.

Le 26 février : OD. Même opération. — On prescrit les verres cylindriques désignés plus haut.

Six mois après, on constate que la mesure a été dépassée, et qu'il s'est développé un strabisme divergent alternant, plus prononcé à G.

Le 26 avril 1892 : OG. Ténotomie du droit externe.

Actuellement le redressement est obtenu.

V. — Albert B..., 9 ans.

OG. Strabisme convergent permanent. V = 1/4. Hypermétropie. Pas de correction.

OD. Strabisme alternant. V = 1.

Le 23 février : OG. Ténotomie interne.

Le 3 mars : OD. Même opération.

Le 29 septembre : Même acuité de l'OG. Redressement complet. Bon résultat.

VI. — Zélie G..., 14 ans.

OD. Strabisme convergent permanent. V = 1/10. Sans correction.

OG. Emmétrope. V = 1.

Le 3 mars : OD. Ténotomie interne.

Le 10 mars : OD. Redressé entièrement. V = 1/3. Lit à 0 m. 30.

VII. — Louise S..., 11 ans 1/2.

OD. Strabisme convergent permanent. Insuffisance du

Digitized by Google

droit externe. V = 1/50. Astigmatisme hypermétropique composé. Pas de correction par les verres.

OG. V = 1/2. Hypermétropie de 3 D.

Le 3 mars : OD. Ténotomie interne.

Vue en décembre 1891 : il existe encore un léger strabisme interne de l'OD. Prescrit pour le travail : sph. + 3 D. et exercices de l'OD seul.

VIII. — Emile L..., 15 ans.

OG. Strabisme convergent permanent. Insuffisance du droit externe. V = 1/12. Hypermétropie. Pas de correction.

OD. Strabisme alternant. V = 1.

Le 17 mars : OG. Ténotomie interne et avancement externe.

Le 23 mars : OD. Ténotomie interne.

Le 27 mars : OG. V = 1/8. Lit n° 10 sans verre. — Exercices à faire.

Bon résultat, comme redressement des yeux.

IX. — Jeanne B..., 13 ans.

OD. et OG. Strabisme alternant, plus prononcé à G.

OG. V = 1/2. OD. V = 1.

Le 17 mars : OG. Ténotomie interne.

Le 23 mars : OD. Même opération.

Résultat très satisfaisant.

X. — Mlle D..., 19 ans, couturière.

OG. Strabisme convergent permanent. V = 1/100. Hypermétropie. Pas de correction.

OD. Un peu de déviation secondaire. V = 1.

Le 17 mars : OG. Ténotomie interne. — Exercices de l'OG seul, avec verre sphérique + 5 D, avec lequel le n° 10 est lu difficilement à 0 m. 20.

Huit mois après : OG. V = 1/15. Lit n° 5 à 0 m. 20 sans verre. Strabisme supprimé.

OD est en strabisme convergent léger, et devra être opéré si l'intéressée y consent.

Digitized by Google

XI. — Louise L..., 9 ans.

OD. Strabisme convergent permanent. V 1/6. Hypermétropie.

OG. Strabisme alternant. V = 1.

Le 3 avril : OD. Ténotomie interne.

Le 6 avril : OG. Même opération.

Résultat parfait : OD. V = 1/2. Vision et fixation binoculaire.

XII. — Ida S..., 12 ans.

OG. Strabisme convergent permanent. Insuffisance du droit externe. V = 1/12. Astigmatisme hypermétropique composé. Ophtalmomètre : 90° ± 3. Pas de correction.

OD. Strabisme alternant. V = 1. Hypermétropie.

Le 9 septembre 1890 : OG. Ténotomie et avancement.

Le 16 septembre, on ne trouve plus d'astigmatisme. Prescription : exercices de l'OG seul avec sph. + 4 D.

Le 18 avril 1891 : OD. Ténotomie interne.

Trois mois après cette opération, on constate : OD. V = 1. OG. V = 1/8 ; lit n° 9 sans verre.

Redressement très satisfaisant. Vision binoculaire imparfaite. Fixation binoculaire bonne.

XIII. — Louis L..., 13 ans.

OG. Strabisme convergent permanent. V = 1/6. Avec sph. + 2 D, V' = 1/3. Sans verre, lit n° 5 à 0 m. 25.

OD. Strabisme alternant. V = 1.

Le 21 avril : OG. Ténotomie interne.

Le 24 avril : OD. Même opération.

Le 2 mai : OG. V = 1/4. Exercices de l'OG seul, sans verre.

Redressement absolu.

XIV. — Mme M..., 24 ans.

OD et OG. Strabisme convergent alternant. V = 1/3. Astigmatisme hypermétropique composé. Ophtalmomètre : 90° ± 2. Pas de correction.

Digitized by Google

Le 2 juin : OD. Ténotomie interne.

Le 5 juin : OG. Même opération.

Le 16 juin, on constate encore une déviation marquée de l'OD en dedans ; on pratique l'avancement du droit externe.

Tout strabisme a disparu.

XV. — Rachel R..., 9 ans.

OG. Strabisme convergent permanent. V = 1/12. Hypermétropie. Pas de correction.

OD. Strabisme alternant. V = 1.

Le 2 juin : OG. Ténotomie interne.

Le 9 juin : OD. Même opération.

Redressement très satisfaisant. Après exercices de l'OG. pendant un mois, OG. V = 1/10, lit le n° 9 avec sph. + 5 D.

XVI. — Clara G..., 6 ans, albinos.

OD et OG. Nystagmus latéral. Strabisme convergent alternant (plus accentué à D). V = 1/10. Astigmatisme hypermétropique composé (kératoscopie).

Le 9 juin : OD. Ténotomie interne.

Le 16 juin : OG. Même opération.

A la fin de juin, le nystagmus a diminué et n'existe que lorsque chaque œil fixe séparément.

Un an après, on trouve le beau résultat suivant :

OG. V = 1/3. Ophtalmomètre : 90° ± 2,5.

OD. V = 1/4. Ophtalmomètre : 90° ± 2.

On prescrit pour le travail le verre sphérique + 1 D, sauf à y adjoindre un peu plus tard des verres cylindriques.

XVII. — M. L..., 21 ans, cordonnier.

OG. Strabisme divergent. Myopie ; avec sphérique — 10 D, V = 1/4.

OD. Strabisme alternant. V = 2/3. Myopie inférieure à 1 D.

Insuffisance très marquée des droits internes.

Le 28 juillet : OG. Avancement du droit interne.

Le 31 juillet : OD. Même opération, en laissant une languette musculaire médiane.

Digitized by Google

Bon résultat. Le travail était devenu impossible, et peut se faire actuellement avec un verre sph. — 5 D, pour OG et sph. — 0,50 D, pour OD.

XVIII. — Élisa P..., 15 ans.

OD. Strabisme convergent très prononcé. Insuffisance du droit externe. V = 1/200. Hypermétropie; avec sph. + 7 D, déchiffre à peine le n° 10. Nystagmus latéral, lorsque cet œil fixe seul.

OG. Strabisme alternant. V = 1/3. Hypermétropie; avec sph. + 1 D, V' = 1.

Il avait été décidé qu'on ferait à l'OD une ténotomie interne avec avancement externe.

Le 4 août : OD. Ténotomie interne.

Cette opération seule a produit un redressement suffisant. On a prescrit des exercices de l'OD seul avec sph. + 7 D.

N'a pas été revue depuis.

XIX. — Cécile D..., 8 ans.

OD. Strabisme convergent permanent, très accentué. Sens lumineux seulement : amblyopie absolue.

OG. Légère déviation alternante. Emmétrope. V = 1.

Le 17 septembre : OD. Ténotomie interne.

Le 19 septembre : OG. Ténotomie interne partielle (avec languette médiane).

Un mois après, le redressement obtenu persistait. L'œil gauche avait une petite tendance à loucher. Il sera possible, si cela paraît nécessaire, de compléter la ténotomie.

XX. — Lodoïska N..., 8 ans.

OD. Strabisme convergent permanent. V = 1/4. Myopie. Pas de correction.

OG. Légère déviation alternante. V = 1/2. Myopie. Avec sph. — 1 D, V' = 2/3.

Le 22 septembre : OD. Ténotomie interne.

Deux mois après : bon résultat. On prescrit des exercices de l'OD seul.

Digitized by Google

XXI. — Henriette M..., 6 ans.

OD et OG. Strabisme convergent alternant, plus accentué à D. V = 1/3. Astigmatisme myopique composé (kératoscopie).

Le 13 octobre : OD. Ténotomie interne.

Le 17 octobre : OG. Ténotomie interne partielle.

Quatre mois après, résultat très satisfaisant.

XXII. — Camille D..., 17 ans, typographe.

OD et OG. Strabisme convergent alternant. V = 2/3.

Le 13 octobre : OD. Ténotomie interne.

Le 20 octobre : OG. Même opération.

Redressement absolu.

XXIII. — Charles R..., 11 ans.

OD. et OG. Strabisme divergent alternant. Nystagmus latéral. Myopie.

OD. Avec sph. — 8 D, V = 1/8. Avec sph. — 4 D.

OG. Avec sph. — 8 D, V = 1/6. Lecture à 0 m. 25.

Pas d'astigmatisme. Staphylomes postérieurs.

La vision binoculaire ne se fait pas.

Le 27 octobre : OG. Ténotomie partielle du droit externe.

Le 3 novembre : OD. Ténotomie complète du droit externe.

Le 14 décembre : le nystagmus est très atténué. La fixation se fait avec les deux yeux : car OD et OG séparément ne peuvent lire facilement, mais lisent correctement ensemble.

On prescrit seulement sph. — 2 D pour près, avec lequel la lecture se fait à 0 m. 30, et V = 1/10.

Résultat satisfaisant.

XXIV. — Georges G..., 10 ans.

OG. Strabisme convergent permanent. V = 1/4. Hypermétropie. Pas de correction.

OD. Strabisme alternant. V = 1. Hypermétropie.

Le 3 novembre : OG. Ténotomie interne.

Le 10 novembre : OD. Ténotomie interne partielle.

Digitized by Google

Le 23 décembre : OG. V = 1/2. Redressement complet. On prescrit pour OD et OG. : sph. + 1 D, pour le travail.

XXV. — Mlle Eugénie V..., 25 ans.

OD et OG. Myopie forte. Strabisme divergent alternant, plus prononcé à D.

Le 27 novembre : OD. Ténotomie du droit externe.

Dans la suite : Vision binoculaire. Strabisme disparu, et V = 1 avec sph. = 7 D (prescrit pour loin).

Prescrit pour près : sph. = 4 D.

XXVI. — Lucie P..., 8 ans.

OD. Strabisme convergent permanent. V = 1/3.

OG. Léger strabisme alternant. V = 1.

Le 8 décembre : OD. Ténotomie interne.

Le 30 décembre : Strabisme tout à fait rectifié. Bonne vision à 0 m. 30.

XXVII. — Marguerite L..., 7 ans.

OD. et OG. Strabisme convergent alternant. V = 1/2.

Astigmatisme myopique simple. Ophtalmomètre : 90 ± 0,50.

Le 15 décembre : OD. Ténotomie interne.

Le 22 décembre : OG. Ténotomie interne.

Le 26 décembre : bon résultat. OD et OG. V = 1.

XXVIII. — M. Aristide L..., 20 ans, vigneron.

OG. Strabisme convergent permanent. Insuffisance du droit externe. V = 1/5. Pas de correction.

OD. Très léger strabisme alternant. V = 1.

Le 22 décembre : OG. Ténotomie interne.

Après l'opération et les jours suivants, redressement complet ; puis la déviation se reproduit.

Le 26 janvier 1892 : OG. Avancement du droit externe. Exercices de l'OG seul.

Le 10 mars 1892 : le résultat est absolument satisfaisant. OG. V = 1/3. Vision et fixation binoculaire.

Digitized by Google

Les différents modes d'intervention auxquels j'ai eu recours, dans les cas qui viennent d'être énumérés, peuvent être classés comme suit :

Avancement des deux droits internes, en deux séances : obs. 17.

Ténotomie interne et avancement externe, le même jour : obs. 1, 2.

Ténotomie et avancement, en deux séances : obs. 28.

Ténotomie et avancement d'un œil, ténotomie de l'autre œil en deux ou trois séances : obs. 8, 12, 14.

Ténotomie interne complète, successive aux deux yeux : obs. 3, 4, 5, 9, 11, 13, 15, 16, 22, 27.

Ténotomie complète d'un œil, partielle de l'autre (droit interne) : obs. 19, 21, 24.

Ténotomie complète d'un œil, partielle de l'autre (droit externe) : obs. 23.

Ténotomie unique du droit interne : obs. 6, 7, 10, 18, 20, 26.

Ténotomie unique du droit externe : obs. 25.

On voit que, dans la majorité des cas, les opérations sur un même œil ou sur les deux yeux ont été faites à quelques jours d'intervalle. C'est là une pratique qui donne la plus grande sécurité.

Une autre pratique, qui met à l'abri de mécomptes, est celle des sections musculaires partielles. On n'a pas à craindre, de cette façon, une hypercorrection, et, si le redressement paraît insuffisant, il est facile de compléter l'opération dans la suite.

Quant aux considérations qui doivent faire pencher pour tel ou tel mode d'intervention, il faut avouer qu'il y a là plutôt une question de jugement et de coup d'œil, qu'une mensuration strabométrique ou périmétrique. On ne peut même pas se baser sur l'état de la vision de l'œil à opérer ; attendu que l'on voit des yeux très amblyopes (obs. 18) se redresser aussi bien que des yeux ayant une bonne acuité visuelle.

Digitized by Google

Comme on a pu s'en assurer, les opérations de strabisme, pratiquées en 1891, ont toutes été suivies d'un bon résultat.

Il y a lieu de faire ressortir encore les points suivants :

Plusieurs opérés, atteints d'amblyopie, ont récupéré une vision satisfaisante, par l'opération seule (obs. 2, 6, 8, 11, 23, 24), ou après des exercices consécutifs (obs. 10, 12, 16, 28).

Des cas semblables ont déjà été signalés; il convient d'y insister, chaque fois que l'occasion s'en présente. Ces faits sont parfaitement explicables et la théorie de Leroy « Sur l'influence exercée par les muscles sur la forme de l'œil », trouve évidemment ici son application.

Enfin, trois enfants atteints de nystagmus (obs. 2, 16, 23) ont subi une amélioration considérable.

Tous ces faits confirment ce qui a été dit au commencement de cet article sur les heureux effets qui résultent d'une façon constante de l'opération du strabisme.

Dr Bourgeois.

SOCIÉTÉ D'OPHTALMOLOGIE DE PARIS

Séance du 11 avril 1893

Présidence de M. Gorecki

M. Belliard, secrétaire annuel, donne lecture du procès-verbal. Adopté.

A propos du procès-verbal :

M. Meyer. — J'ai eu l'occasion dans ces derniers jours de m'informer du sort de la malade atteinte de xerophtalmie dont je vous ai entretenu dans notre réunion du mois de mars. Lorsque je l'avais examinée, il y a cinq ou six ans, un œil était détruit et l'autre fortement atteint, mais avec transparence de la plus grande partie de la cornée. Pendant deux années que j'ai pu observer la malade et pendant lesquelles elle a été soignée journellement d'applications de sublimé sur la muqueuse de l'œil, la xerophtalmie n'avait pas fait de progrès. Mais je viens d'apprendre que depuis lors le second œil s'est perdu comme le premier et que la malade est devenue complètement aveugle.

Digitized by Google

M. Despagnet, secrétaire général, dépouille la correspondance qui contient :

1° Des lettres de remerciements de MM. Antonelli et Heck, élus correspondants étrangers, Fage, Isambert, élus correspondants nationaux.

2° Une lettre de M. Sauvineau qui se porte candidat au titre de membre titulaire. A l'appui il adresse un mémoire sur *les paralysies des muscles des yeux chez les enfants du premier âge.* Renvoyé à une commission composée de MM. Despagnet, Nimier, et Parinaud, rapporteur.

M. Gillet de Grandmont. **Observation de cataracte noire. Extraction. Analyse spectroscopique.** — J'ai ressenti, il y a peu de temps, l'impression pénible de l'embarras dans lequel devaient se trouver les ophtalmologistes qui ont précédé notre génération et qui, pour établir le diagnostic d'une cataracte, n'avaient que l'éclairage oblique et les images de Purkinge. Je dois à la vérité de déclarer que le diagnostic ne devait pas être toujours chose facile, surtout lorsqu'on se trouvait en face d'une cataracte noire.

C'est ce qui m'est arrivé; voici dans quelles circonstances. Une femme âgée de 72 ans, vient me consulter pour son œil droit dont la vision baisse rapidement. Cet œil a été opéré à Rennes d'iridectomie en 1879.

L'examen permet de reconnaître une cataracte nucléaire, ombrée avec quelques opacités radiées appartenant aux couches corticales. A l'ophtalmoscope on peut encore éclairer le fond de l'œil et distinguer la papille. Il s'agit donc d'une cataracte incomplète qui ne peut et ne doit être opérée encore.

De son œil gauche, la malade ne se préoccupe pas; elle le considère comme perdu; il n'a pas de perception lumineuse, bien qu'il ait été iridectomisé en même temps que l'autre (1879), et qu'il présente une large pupille située à la portion supérieure.

Qu'a donc cet œil, qui est privé de vision malgré une pupille parfaitement noire, traversée seulement par quelques tractus blanchâtres qui semblent attenir à la cristalloïde et qui ont l'aspect d'exsudats provenant très vraisemblablement d'iritis anciennes.

Il n'y a rien à tirer des commémoratifs, la malade n'a gardé aucun souvenir précis des affections oculaires qu'elle a éprouvées et qui ont nécessité des opérations.

Force est donc d'établir le diagnostic avec les seuls symptômes tirés de l'examen de l'organe. Or, je l'ai dit, la pupille naturelle, aussi bien que l'artificielle, est noire, d'un beau noir; la cristalloïde présente quelques tractus grisâtres, semblant d'anciens dépôts plastiques.

Digitized by Google

L'ophtalmoscope ne peut éclairer le fond de l'œil, à peine les rayons lumineux semblent-ils pénétrer les premières couches de la lentille.

A quoi donc est due cette opacité, qui paraît occuper les couches profondes du cristallin ? Est-elle due à la présence d'une tumeur plus ou moins pigmentée qui serait accolée à la cristalloïde postérieure. Mais, dans ce cas, il y aurait une tension exagérée du globe, projection du cristallin en avant, diminution de la chambre antérieure, or rien de cela n'existe.

S'agit-il d'un trouble particulier du corps vitré devenu absolument opaque, soit par la présence d'un caillot sanguin, soit par une altération particulière et fortement pigmentée des milieux de l'œil ? Mais on devrait arriver, soit par l'éclairage oblique, soit par l'éclairage direct au miroir, à déceler pendant les mouvements du globe quelque variation dans l'intensité du noir de la pupille.

Si les images de Purkinge permettent d'étudier la forme et la courbure des surfaces réfléchissantes dans des yeux normaux, il n'en est plus de même dans des organes altérés par des affections qui ont terni l'éclat de la cristalloïde. Donc aucune connaissance à tirer de ce côté.

Il n'y avait non plus rien à tirer de l'ophtalmoscope; après l'avoir pris et déposé maintes fois, je songeai que je me trouvais précisément dans la situation dans laquelle étaient les ophtalmologistes d'avant 1851 et qui n'avaient point le bénéfice de la découverte d'Helmholtz, et je m'expliquai les longues pages des auteurs sur le diagnostic entre la cataracte et l'amaurose. Il est de fait qu'il n'était pas facile de m'en tirer dans le cas spécial que j'avais sous les yeux. Toutefois, je conclus par exclusion à une cataracte noire, je conçus l'espoir que l'œil n'était peut-être pas absolument perdu, et je proposai l'extraction.

L'iridectomie ayant été pratiquée douze ans auparavant, j'aurais pu penser que l'opération serait par cela même fort simplifiée, si je n'avais su que les cataractes noires sont en général consécutives à des désordres plus ou moins graves du fond de l'œil. C'est pourquoi je redoublai de précautions. Je taillai d'abord un lambeau de la moitié de la cornée, j'enlevai avec la pince kystitome de Bourgeois un large fragment de la cristalloïde; celle-ci n'était pas incolore, mais d'un jaune ambré très prononcé; la matière colorante avait pénétré, à la fois, la cristalloïde et le cristallin qui, ainsi dépouillé de son enveloppe, paraissait encore plus noir que précédemment.

La pression que j'exerçai sur la lentille pour la faire basculer et l'engager entre les lèvres de la plaie n'ayant point fait avancer

Digitized by Google

le cristallin, j'estimai que la plaie cornéenne n'était point encore suffisante pour permettre la sortie de cette volumineuse cataracte sclérosée sous toute sa masse; j'agrandis donc la plaie avec les ciseaux, suivant la méthode de Daviel, et je recommençai mes pesées sur le cristallin; celui-ci ne bougea pas. J'introduisis alors une lame mousse entre l'iris et la lentille afin de détacher toute adhérence, s'il en existait encore, puis je repris mes pesées sur la lentille. J'avais beau la faire basculer, elle ne s'engageait pas dans la plaie; je redoublai d'efforts sagement contenus, c'est alors que je vis une forte goutte d'humeur vitrée diffluente jaillir de derrière le cristallin.

Continuer, dans ces conditions, des pressions sur la lentille, c'était s'exposer à perdre la totalité du corps vitré, sans obtenir la sortie de la cataracte.

J'eus alors recours au procédé suivant qui mérite, me semble-t-il, d'être noté : introduisant le kystitome sous la lentille, je piquai le cristallin avec le crochet; je le soulevai jusqu'à l'appliquer contre la cornée et l'entraînai, par la plaie, hors de l'œil. Pendant cette manœuvre, il n'y eut aucune issue du corps vitré; mais j'eus le sentiment que j'exerçais une forte traction pour détacher le cristallin de son ligament suspenseur.

La lentille extraite était d'un noir de jais, très volumineuse, sans couches corticales ramollies, dure, scléreuse, d'un noir uniforme, à part quelques parties un peu moins pigmentées sur la face antérieure près des bords.

Les suites de l'opération furent très simples : la cicatrisation eut lieu par première intention et j'obtins une pupille absolument transparente; mais l'ophtalmoscope révéla ce que j'avais soupçonné : une rétino-choroïdite généralisée avec nombreuses taches de pigment et plaques atrophiques consécutives à des hémorragies résorbées depuis longtemps. L'extraction ne fit recouvrer à la malade que la sensation lumineuse.

Des coupes histologiques de la lentille faites par le Dr Latteux, traitées par l'alcool d'abord et le picro-carmin ensuite, nous ont permis de constater que le cristallin était sclérosé dans toute sa masse et que, s'il n'était plus transparent, cela tenait à la présence de la matière noire qui s'infiltrait et absorbait tous les rayons lumineux, car une fois ce pigment dissous par l'alcool et le picro-carmin, le cristallin était redevenu translucide à la manière de la corne incolore taillée en feuille mince.

Il m'a paru intéressant de me reporter aux premières observations de cataracte noire relatées dans les auteurs *préophtalmoscopiques*. Voici ce que je lis dans le *Traité de chirurgie oculaire* de Deval : « Dupuytren et Delpech, qui ne l'avaient jamais ren-

Digitized by Google

contrée dans leur vaste pratique, en révoquaient l'existence en doute. Pellier fut consulté par un malade vieux et aveugle depuis une quinzaine d'années. On croyait à une goutte sereine incurable. Pellier ne reconnut aucune lésion appréciable; les prunelles étaient belles et noires, les mouvements des iris normaux; la lumière pouvait être distinguée des ténèbres. Interrogé sur quelques circonstances commémoratives, le malade dit qu'il avait longtemps aperçu des toiles d'araignées et des moucherons, que sa vue avait baissé peu à peu et qu'elle s'était éteinte sans aucune douleur. Pellier soupçonnant une cataracte se décida à attaquer un œil. Dès que la lentille fut extraite, le malade reconnut les objets. L'autre œil fut opéré à l'instant même avec un égal succès. Les cristallins étaient très épais et noirs comme de l'encre.

Chez le général Molck, opéré à Vienne en 1760 par Wenzel, le père, telle était la netteté des pupilles que Van Swieten et de Haen s'étaient prononcés pour une amaurose, d'autant plus que l'iris ne jouissait d'aucune mobilité. A peine la cornée et la capsule furent-elles ouvertes que le cristallin s'échappa avec vitesse, tomba à terre et se brisa; il était presque noir, et d'une consistance très ferme et comme plâtreuse. Le cristallin de l'autre œil fut examiné en son entier, il était aussi noir que le premier et plus dur encore.

Maunoir a rapporté l'observation d'une cataracte de ce genre chez le capitaine Chaillet, âgé de 84 ans. Cet organe distinguait le jour de la nuit; la faculté de contraction et de dilatation de la pupille y était conservée; mais la teinte foncée de la prunelle avait porté les gens de l'art à diagnostiquer une amaurose. « Je frémissais, dit le chirurgien de Genève, à l'idée que l'opération ne mît en évidence un cristallin transparent et ne fût, par conséquent, inutile. Cependant, comme j'ai l'habitude de dilater la pupille par l'application de la belladone, j'espérai acquérir quelque notion importante, en mettant, dans la plus grande étendue, le cristallin à découvert. Effectivement l'extrait de belladone détermina une dilatation considérable; la couleur noire du cristallin prit une apparence brunâtre très foncée et toute sa circonférence m'offrit des stries blanchâtres rayonnantes assez courtes. J'eus le plaisir d'obtenir un cristallin d'une dureté et d'une opacité remarquables et d'un brun assez foncé pour avoir fait croire que la pupille avait toute sa transparence. »

Les chirurgiens de la Grande-Bretagne avaient diagnostiqué une goutte sereine au-dessus des ressources de l'art dans l'œil droit du duc de Cumberland. Le prince se rendit à Berlin et visita de Graefe. qui crut reconnaître une cataracte noire. Quelques stries blanchâtres que de Graefe découvrit après instillations d'une solution

Digitized by Google

concentrée d'extrait de belladone contribuèrent à corroborer le diagnostic. L'extraction fut pratiquée avec une réussite complète.

Voilà, je pense, assez de citations pour donner une idée de l'embarras dans lequel se trouvaient les chirurgiens qui ne possédaient pas tous les moyens d'exploration dont nous disposons aujourd'hui. C'était toujours la présence des stries rayonnantes à la périphérie du cristallin qui donnait de la précision à leur diagnostic, ainsi que la couleur plus ou moins brune de la lentille; mais dans le cas dont je parle et qui seul, entre tous ceux que j'ai eu occasion d'observer, me paraît digne d'être cité, la couleur était absolument noire et sans la moindre strie, même au niveau de l'iridectomie faite antérieurement. C'est pourquoi, comme je l'ai dit plus haut, ce ne fut que par exclusion que j'arrivai au diagnostic.

Restait à établir la nature de la matière colorante. Dans les auteurs anciens on trouve émises à peu près toutes les opinions : pour Langenbeck jeune et Rossi cette coloration pourrait tenir à la présence du manganèse; pour Rognetta, à celle du fer; pour Carron du Villards, au pigment; pour Werneck, à une mélanose partielle.

Nous sommes, pour fixer ce point, mieux placés, dans l'état actuel de la science, que l'étaient nos devanciers. C'est l'hémato-spectroscopie que nous avons interrogée. M. le Dr Hénocque, qui a attaché son nom à ces études si fécondes en résultats pratiques, a bien voulu rédiger pour nous la note suivante qui tranche une fois pour toutes cette question. C'est au pigment hématique qu'est due la coloration des cataractes noires.

M. le Dr A. Hénocque. **Examen micro-spectroscopique d'une cataracte noire.** — M. le Dr Gillet de Grandmont m'a remis une portion de cataracte noire qui avait été conservée depuis longtemps dans l'alcool, en me demandant de déterminer si la coloration était due à une infiltration sanguine, ou à une coloration pigmentaire.

Pour résoudre cette question, j'ai employé les trois modes de réaction qui sont applicables à l'étude des productions pigmentaires, des concrétions sanguines, des tumeurs mélaniques et qui comportent l'emploi du microscope, du spectroscope et de réaction microchimique.

1° *Examen histologique.* — Des coupes du cristallin, étudiées au microscope, présentent une coloration jaune brun très intense, uniforme, mais dans les interstices des fibres, on trouve des amas granuleux ou en forme de cristaux irréguliers très petits qui ressemblent à des parcelles de cristaux d'hématine par leur coloration ardoise foncée.

Digitized by Google

Il y a donc une infiltration générale du tissu par la matière colorante, avec granulations colorées et quelques cristaux dans les interstices.

2° *Réaction de Teichmann.* — Les coupes du cristallin, humectées d'eau, recouvertes de fins cristaux de chlorure de sodium sont traitées par l'acide acétique cristallisable, puis desséchées à l'alcool et au xylol, enfin montées dans le baume de canada.

On observe, soit dans le tissu, soit en dehors, soit au centre de cristaux de chlorure de sodium, de nombreux cristaux de chlorhydrate d'hématine, ceux-ci étant toujours très petits, très foncés, ainsi qu'on les rencontre dans des foyers hémorragiques très anciens, ou dans le liquide brun chocolat de certains kystes de l'ovaire.

3° *Réaction par le picro-carminate d'ammoniaque.* — J'ai constaté dans des expériences faites sur l'inoculation du cancer mélanique et de la mélanose en 1868 (*Société anatomique*, t. XLIII, p. 233) que la macération des coupes de tumeurs pigmentées par la mélanose dans le picro-carminate d'ammoniaque, est suivie de la disparition de la coloration brune ou noirâtre, celle-ci étant remplacée par la coloration jaune de l'acide picrique et la fixation du carmin dans les éléments nucléaires, tandis que cette réaction ne se produit pas sur les pigments normaux, celui de la choroïde, de l'uvée, qui reste brun noirâtre ou noir malgré l'action du picro-carminate d'ammoniaque. Appliquant cette réaction à des coupes ou à des parcelles de la cataracte noire, j'ai trouvé que la coloration brune et noirâtre disparaissait pour être remplacée par une coloration jaune de l'acide picrique avec des stries colorées en rouge par le carmin.

De ce résultat il faut rapprocher le suivant : dans des coupes de la cataracte faites alors qu'elle n'avait pas macéré longtemps dans l'alcool, l'imbibition par le picro-carmin a fait disparaître toute coloration brune, observation importante puisqu'elle montre la concordance des réactions malgré l'action de l'alcool pendant plusieurs mois.

4° *Examen spectroscopique.* — Les coupes un peu épaisses examinées au spectroscope, présentent un spectre d'absorption continu, c'est-à-dire que toutes les plages sont atténuées ou obscurcies, mais l'obscurité la plus prononcée est dans le violet qui disparaît complètement ainsi que l'indigo; le bleu est obscurci; le vert cyané, le vert le sont dans une proportion bien moindre, le jaune, le jaune orangé sont atténués, mais le rouge est plus obscurci, le rouge sombre disparaît. En somme, la caractéristique de ce spectre est une absorption générale qui a son maximum dans le violet, le bleu et le rouge sombre, et son minimum dans le jaune vert et l'orangé.

Digitized by Google

Ce spectre n'est pas caractéristique, mais je le retrouve dans les solutions d'hématine alcaline vieillies, dans les colorations brunâtres, pigmentaires des pièces macérées dans l'alcool. Je la désigne provisoirement sous l'expression de spectre de l'*hématine altérée ou pigmentaire.*

Ce qu'il importe de constater c'est que ce spectre disparaît dans les préparations soumises à l'action du picro-carminate d'ammoniaque. Celles-ci, en effet, suivant leur épaisseur, présentent le spectre particulier du picro-carmin en épaisseur ou en solution très faible, c'est-à-dire obscurité du violet, de l'indigo et même du bleu, avec une légère bande dans le jaune vert à droite de la raie D due au carmin (à très faible solution). L'examen spectroscopique des diverses préparations, donne un spectre analogue dans toutes celles qui n'ont pas été traitées par le picro-carmin, il n'y a de variations que dans l'intensité de l'absorption.

Concurremment avec les examens précédents j'ai fait une préparation de choroïde de veau traitée par le picro-carminate d'ammoniaque; on y voit qu'en dehors des parties de substance conjonctive sur lesquelles le réactif a agi en les colorant en jaune et même en rouge, les parties pigmentées sont restées colorées en brun noir ou noir, comme cela s'observe constamment.

Conclusions. — Il résulte de cette série d'examens que la coloration de la cataracte noire est due à la matière colorante du sang transformée en hématine réduite; elle diffère de la coloration pigmentaire de la choroïde, et elle n'est pas due à la mélanine.

La coloration s'est faite par imbibition progressive, les parties les plus voisines de la capsule étant les plus colorées.

L'étude des lésions concomitantes des milieux et des membranes de l'œil doit expliquer la pathogénèse de cette cataracte.

M. Kalt. — Je m'étonne d'entendre dire à M. Gillet de Grandmont que la cataracte noire doive sa coloration à du pigment hématique. J'ai examiné plusieurs cristallins qui avaient la teinte sucre candi foncé bien connue. En les traitant par le réactif bien connu indiqué depuis longtemps par Robin, l'acide sulfurique au 1/10 environ, je n'ai pas pu observer de décoloration de la masse, même au bout de plusieurs semaines. Des coupes de cristallin ainsi traitées ont continué à montrer leur coloration brune sous le microscope. J'en ai conclu que la teinte noire était due à une modification physique de la masse des tubes cristalliniens.

J'ai examiné aussi des cristallins provenant d'yeux atteints depuis longtemps d'hémorragies rétiniennes ou du vitreum. Je n'ai jamais vu une teinte particulière du cristallin pouvant faire supposer une absorption de pigment hématique.

Digitized by Google

M. Meyer. — Si je ne me trompe, de Graefe est le premier qui par l'examen chimique d'une cataracte noire y a constaté la présence d'hématine, dont il attribuait la provenance à des hémorragies dans l'humeur vitrée. Déjà à cette époque, et bien souvent depuis lors, l'hématine n'a pas été retrouvée dans l'analyse de ces cataractes. Nous sommes donc obligés d'admettre que la coloration de la cataracte noire provient parfois, surtout dans les yeux anciennement malades, du principe colorant du sang, et M. Gillet de Grandmont vient de nous en communiquer un cas absolument indiscutable; plus souvent leur aspect foncé n'est que l'indice d'une sclérose très intense du cristallin tout entier, comme dans les cas mentionnés par M. Kalt. Le plus important est de se rappeler que ces cataractes ont toujours des dimensions extraordinairement grandes et demandent une large section de la cornée, une kystitomie très étendue pour leur extraction.

M. Gorecki. — Lorsque dans la dernière séance notre collègue annonça sa communication, je me disposais à opérer une cataracte noire ou presque noire. Mon opération ou plutôt mes deux opérations furent aussi difficiles à pratiquer que celles de M. Gillet de Grandmont, mais j'en vins à bout au moyen de la curette formée d'une anse en fil d'acier que j'introduisis derrière. Malheureusement je dus laisser un peu de corticale, de sorte que le résultat immédiat n'est pas aussi bon qu'on pourrait le désirer; il n'y eut du reste aucune complication. La cataracte était nettement infiltrée, à sa partie postérieure, par le pigment incontestablement sanguin d'un rouge noirâtre; la partie antérieure était normale, analogue à celle des cristallins anciennement cataractés chez des gens très âgés; ma malade a eu effet près de 90 ans.

M. Gillet de Grandmont. — Pour déterminer la nature du pigment de la cataracte noire que je fais passer sous les yeux de l'assemblée, M. Hénocque et moi nous nous sommes adressés aux deux méthodes les plus délicates et les plus sensibles, toutes deux nous ont répondu qu'il s'agissait de pigment hématique. L'une d'elles est l'hémato-spectroscopie, l'autre est l'analyse par le procédé de Teichmann, celui qui sert à déceler en médecine légale les taches de sang les plus anciennes et les plus altérées.

D'ailleurs, l'examen ophtalmoscopique après l'opération a révélé des altérations rétino-choroïdiennes correspondant exactement à ce que nous voyons après des hémorragies du fond de l'œil.

On ne saurait tirer un argument de la rareté des cataractes noires en présence de la fréquence des hémorragies choroïdiennes. En effet ce n'est qu'après un temps très long que cette imbibition de la lentille commence à se faire. Dans le cas que j'ai cité, les accidents remontaient à plus de douze ans, puisque l'iri-

Digitized by Google

dectomie pratiquée douze ans auparavant n'avait pas rendu la vision.

Si je comprends bien le travail qui se fait dans ces yeux, ce serait une sorte de dialyse très lente, pendant laquelle le cristallin absorberait tout le pigment hématique du corps vitré. C'est pourquoi dans l'œil de ma malade, le corps vitré avait une transparence telle qu'on put éclairer le fond de l'œil et en distinguer les plus fins détails anatomiques.

En résumé, pour qu'une cataracte noire se produise, il faut d'abord une hémorragie préalable du corps vitré. puis l'altération du sang ou pigment hématique, enfin l'imbibition du cristallin par le pigment au dépens du corps vitré.

M. VALUDE. **Névrite et atrophie optiques chez un brûlé atteint d'intoxication iodoformique.** — Il s'agit d'un enfant de 12 ans qui fut atteint, le 25 août 1891, d'une vaste brûlure occupant le côté droit du corps. La brûlure, en grande partie au 3e degré, occupait tout le côté droit du thorax, la face externe de la cuisse droite, et la face postéro-externe du membre supérieur droit; il existait en outre deux brûlures à la cuisse gauche. Dès le début l'enfant est pansé à l'iodoforme, et une suppuration abondante s'établit avec des températures oscillant de 37 à 39° par jour.

Vers Pâques 1892, c'est-à-dire sept à huit mois après son accident, survinrent les phénomènes suivants : l'état général empire notablement, il se produit de la diarrhée, de la céphalalgie; des vomissements surviennent; la fièvre, qui avait disparu, reprend; le malade offre une pâleur extrême.

En même temps sa vision baisse rapidement et en quelques jours l'amaurose est absolue (auparavant l'acuité visuelle n'offrait rien d'anormal). Le malade était toujours pansé à l'iodoforme.

Ces phénomènes se maintiennent pendant quelque temps tout en s'atténuant dans leur intensité; toutefois l'état général restait mauvais. On songea alors à supprimer l'iodoforme et à le remplacer par du salol. Très rapidement les vomissements, la céphalalgie disparurent, et avec eux les autres symptômes fâcheux; l'état général redevint satisfaisant; seule l'amblyopie persista semblable. Vers le 1er mars 1893 je vis pour la première fois le petit malade dans le service de M. de Saint-Germain. A ce moment, seize mois après sa brûlure, onze mois après le début de l'amblyopie, je constate ceci :

Les pupilles réagissent bien à la lumière; l'œil droit compte les doigts à 10 centimètres, l'œil gauche à 20 centimètres; aucune couleur n'est perçue. Le champ visuel pour la perception lumineuse ne semble pas déterminé.

Digitized by Google

A l'ophtalmoscope on constate une atrophie blanche, double, complète, sans le halo grisâtre qui suit ordinairement les névrites; les vaisseaux sont assez peu rétrécis.

A quelle cause faire remonter ici les accidents?

L'amblyopie est survenue avec une coïncidence si nette avec les premiers accidents d'intoxication iodoformique (prouvée par leur cessation à la transformation du pansement et par leur nature même) qu'il est difficile de ne pas songer entre eux à une relation de cause à effet.

Du reste il n'y a rien d'étonnant *a priori* à ce que l'intoxication iodoformique soit susceptible de porter atteinte à l'intégrité des nerfs optiques, si l'on songe que les phénomènes de cette intoxication sont avant tout des phénomènes cérébraux. Chez l'adulte cette intoxication se traduit surtout par des accès de manie aiguë et chez l'enfant par des vomissements et des symptômes identiques à ceux de la méningo-encéphalite (König, *Centralbl. f. Chirurgie*, 1882, nos 7 et 8. Brun, Th. d'agrégation, 1885). Chez le petit malade qui fait le sujet de cette observation on a noté dès l'abord des vomissements.

Il est cependant à remarquer que les signes ophtalmoscopiques ne concordent pas absolument avec l'hypothèse d'une névrite descendante de cause cérébrale et surtout de névrite due à un épanchement inflammatoire des membranes méningées; l'atrophie des nerfs optiques est en effet pure de tout halo péripapillaire, lequel manque rarement lorsque l'atrophie a été précédée de papillite ou de staungspapille.

Serait-ce une névrite rétro-bulbaire par intoxication iodoformique directe? Aucun cas de ce genre n'a encore été signalé à notre connaissance.

Faut-il, nous retournant d'un autre côté, attribuer les accidents optiques à l'étendue de la brûlure elle-même, et classer l'atrophie parmi ces accidents souvent singuliers de répercussion qu'on observe chez les grands brûlés?

Un seul fait du genre du nôtre ne permet pas de trancher la question; il valait cependant la peine d'être mentionné.

M. Parinaud. **Les moyens de prévenir le prolapsus de l'iris dans l'extraction simple de la cataracte.** — Tous ceux qui ont pratiqué d'une manière suivie l'extraction simple savent que le gros inconvénient de l'opération est le prolapsus de l'iris. De Wecker et Knapp le reconnaissent franchement dans leurs dernières publications et insistent sur la nécessité de porter toute notre attention sur cette complication et les moyens de la prévenir.

En étudiant les causes qui déterminent le prolapsus de l'iris

Digitized by Google

dans l'extraction simple (*Bulletin de la Société française d'ophtal.*, 1891, p. 239) j'ai été conduit à distinguer deux espèces d'enclavements que l'on peut appeler *primitif* et *secondaire*.

L'enclavement primitif est celui qui a de la tendance à se produire immédiatement après l'opération, par suite de certaines conditions dont la principale est la situation périphérique de la plaie. Ainsi que le fait remarquer Knapp[1], ce n'est probablement pas par une conception scientifique que l'on a été conduit à faire l'iridectomie avec les plaies périphériques comme celles de de Graefe, c'est parce qu'on ne peut pas faire autrement; les prolapsus de l'iris seraient trop fréquents.

En reportant la section dans les parties transparentes de la cornée, on diminue dans une proportion considérable la disposition au prolapsus primitif. Toutefois, s'il a de la tendance à se produire, ce que l'on reconnaît immédiatement aux difficultés que l'on éprouve à réduire complètement l'iris et à restituer à la pupille sa forme ronde, on ne doit pas compter sur l'action de l'ésérine, il faut sectionner l'iris. Ainsi, en reportant la section dans les parties transparentes de la cornée et en n'hésitant pas à faire l'iridectomie après coup, quand on éprouve de la difficulté à réduire l'iris, on peut supprimer presque complètement l'enclavement primitif.

Cependant, même avec ces précautions, on aura encore des enclavements dans les cas où on s'y attend le moins, je dirais presque surtout dans les cas où l'on s'y attend le moins, c'est-à-dire lorsque l'on a une section très nette et une coaptation parfaite de la plaie. J'appelle cet enclavement *secondaire* parce qu'il exige pour se produire *que la chambre antérieure soit reformée*, c'est la réouverture de la plaie et la brusque poussée de l'humeur aqueuse qui le déterminent. L'accident a lieu le premier ou le deuxième jour après l'opération, rarement le troisième. Il s'annonce généralement par une légère douleur que le malade éprouve subitement dans l'œil et par l'écoulement d'un peu de liquide sur la joue. Quand l'opéré accuse nettement ces symptômes, on est à peu près sûr que le prolapsus est produit.

Knapp pense que, dans la majorité des cas, le prolapsus reconnaît pour cause un traumatisme. Il s'agit de s'entendre. Du moment que la condition nécessaire à la production du prolapsus est la réouverture de la plaie, lorsque la chambre antérieure est déjà reformée, il est évident qu'il faut qu'une cause produise cette réouverture. Mais si l'on considère que l'accident se produit le

1. Knapp, Method and Results of simple extraction of cataracts (*American medical Association*, 1892).

Digitized by Google

plus souvent dans les vingt-quatre heures qui suivent l'opération, il n'est pas nécessaire qu'il y ait un traumatisme proprement dit, il n'est pas nécessaire d'invoquer ce fameux *coup sur l'œil*, par lequel les oculistes ont trop de tendance à expliquer leurs mécomptes. La plaie ne pouvant être cicatrisée le premier ou le deuxième jour, mais seulement coaptée, il suffira d'un léger effort de toux, d'une contraction des muscles de l'œil provoquée par une sensation pénible, pour déterminer la réouverture de la plaie et le prolapsus de l'iris par l'issue brusque de l'humeur aqueuse.

Sommes-nous donc désarmés contre cet accident? Je l'ai cru un instant, car j'ai eu le plus d'enclavements, lorsque j'étais le plus maître de mon couteau, avec des plaies répondant à l'idéal que je m'étais formé et se coaptant très bien. Il est vrai que, cherchant à me tenir dans les limites du petit lambeau recommandé par de Wecker, ces plaies étaient forcément un peu périphériques. J'étais sur le point de renoncer à l'extraction simple, lorsque, guidé par mes observations sur les causes qui produisent l'enclavement, j'ai été conduit à modifier avec succès ma manière d'opérer.

Un fait sur lequel il n'y a plus de doute dans mon esprit, c'est que le rétablissement précoce de la chambre antérieure est la condition indispensable pour que le prolapsus se produise. Je formule donc sans hésitation la proposition suivante : ***Empêchez la chambre antérieure de se reformer avant le troisième jour, et vous n'aurez pas ou vous aurez très peu de prolapsus de l'iris.***

Comment pouvons-nous empêcher le rétablissement précoce de la chambre antérieure? Il y aurait bien le moyen d'introduire un stylet dans la plaie à chaque pansement, mais on irait certainement ainsi à l'encontre du but qu'on se propose, car si cette introduction était faite au moment où l'humeur aqueuse commence à être retenue dans l'œil, ce serait le meilleur moyen de provoquer le prolapsus. Il faut que, naturellement, la chambre antérieure n'ait pas de tendance à se reformer dans les deux ou trois premiers jours, et nous ne pouvons obtenir pratiquement ce résultat que par la nature de la section cornéenne.

Jusqu'ici, pour prévenir l'enclavement de l'iris, on s'est appliqué à avoir une coaptation immédiate de la plaie aussi parfaite que possible. C'est dans un sens opposé que je cherche la solution du problème. Je ne vais pas jusqu'à dire que l'irrégularité de la section soit l'idéal à réaliser, mais nous devons éviter la coaptation trop parfaite parce que c'est elle qui favorise l'accumulation de l'humeur aqueuse dans l'œil avant que des adhérences suffisamment solides se soient établies entre les lèvres de la plaie et

Digitized by Google

la réouverture de cette plaie par le moindre effort. Ce que je cherche à obtenir, c'est une plaie qui tout en se coaptant bien sur la plus grande partie de son étendue, laisse filtrer l'humeur aqueuse en un point, de manière à empêcher le rétablissement de la chambre antérieure dans les premiers jours. J'obtiens ce résultat en faisant ma section de la manière suivante :

Je fais la ponction et la contre-ponction au niveau du diamètre transversal de la cornée, en restant dans la partie transparente, et je dirige d'abord le couteau comme si je voulais tailler un grand lambeau, la lame parallèle au plan de l'iris. Quand le tranchant est à la limite du bord transparent, je fais exécuter à l'instrument une rotation de 90° et je termine par une petite section linéaire perpendiculaire à la surface de la cornée. Vue de face la section a donc une forme trapézoïde. Vue de profil, elle est figurée par deux lignes se rencontrant à angle droit.

Il est certain qu'avec une pareille section, on retarde le rétablissement de la chambre antérieure. Le moment où l'humeur aqueuse commence à être retenue dans l'œil est toutefois variable suivant les sujets. Chez beaucoup la chambre antérieure n'est pas reformée le quatrième et même le sixième jour. Chez quelques-uns elle commence à se rétablir après quarante-huit heures.

Si j'avais à me prononcer sur l'utilité d'une pareille section pour prévenir le prolapsus d'après les résultats que j'ai déjà obtenus, je serais très affirmatif. Mais en pareills matière nous devons nous défendre des entraînements dont nous avons trop souvent donné l'exemple. Il est possible d'ailleurs que d'autres sections répondent plus ou moins au même but, mais ce sera toujours d'après ce même principe, c'est-à-dire en s'opposant au rétablissement précoce de la chambre antérieure.

Une autre question se pose à propos du prolapsus, c'est celle du repos que nous devons imposer après l'opération. Est-il nécessaire, est-il même utile de faire l'occlusion des deux yeux et de maintenir l'opéré immobile au lit pendant six à huit jours? C'est là un point de pratique de la plus haute importance, car on sait combien ce repos est pénible aux malades et parfois préjudiciable à leur santé. Je rappelle que certains confrères américains, Chisolm et plus récemment Knapp, se sont départis de la sévérité traditionnelle sans avoir eu à s'en plaindre.

Il faut encore ici faire une distinction entre le prolapsus primitif et secondaire. Les chances de prolapsus primitif sont certainement accrues par les mouvements de l'œil, surtout dans les premiers jours. En est-il ainsi pour le prolapsus secondaire ? Je ne le pense pas et, dussé-je causer quelque étonnement, je dirai même qu'il est peut-être utile de laisser dès le début l'œil non

Digitized by Google

opéré découvert de manière que celui qui est opéré exécute quelques mouvements sous le bandeau, ces mouvements empêchant le rétablissement précoce de la chambre antérieure que nous voulons éviter.

Ce que je puis affirmer, c'est que si la section que je fais est bien réussie, c'est-à-dire si elle reste dans les parties transparentes de la cornée et qu'il n'y ait pas de tendance au prolapsus primitif, les mouvements que fait le malade en marchant ou en portant son regard dans différentes directions, même les pressions modérées sur le globe de l'œil, n'ont aucune tendance à provoquer le prolapsus, *tant que la chambre antérieure n'est pas rétablie.* Il m'est souvent arrivé de presser sur le globe de l'œil avec le doigt le deuxième et le troisième jour, pour entrebâiller la partie linéaire de ma section et m'assurer qu'il n'y a pas de coaptation. Je fais cette manœuvre sans crainte quand j'ai préalablement constaté que la chambre antérieure n'est pas reformée. Je suis au contraire très prudent si je remarque que l'iris n'est plus en contact avec la face postérieure de la cornée.

Conformément à ces principes, je ne couvre actuellement que l'œil opéré et je laisse le malade se lever dès le premier jour. Je crois, contrairement à Knapp, que c'est le premier jour qu'il y a le moins de danger à laisser le malade libre pourvu qu'il n'y ait pas de tendance à l'enclavement primitif. J'impose seulement le repos pendant vingt-quatre ou quarante-huit heures quand l'humeur aqueuse commence à s'accumuler dans la chambre antérieure, et encore ce repos n'est-il probablement pas nécessaire quand la chambre antérieure n'est pas reformée avant le troisième jour. Des adhérences suffisamment solides ont en effet déjà pu s'établir dans les parties où la plaie se coapte bien, c'est-à-dire dans sa plus grande étendue, de telle sorte que si la réouverture de la plaie s'opère pour donner issue à l'humeur aqueuse, c'est à l'endroit où elle s'est formée en dernier lieu, c'est-à-dire au sommet du lambeau et en un point assez limité pour que le prolapsus ne puisse pas se produire.

Les premiers faits qui ont attiré mon attention sur cette question remontent à sept ou huit ans. Ils se rapportent à deux malades qui après l'opération ont été pris de délire maniaque avec agitation violente et dont j'ai rapporté l'observation (Du délire après l'opération de la cataracte, *Bulletin de la Société française d'ophtalm.*, 1890, p. 124). Lorsque chez ces deux malades j'ai pu examiner l'œil vers le cinquième ou le sixième jour, je fus très surpris de le trouver en parfait état. Il n'y avait pas de prolapsus de l'iris, bien que l'extraction eût été faite sans iridectomie, mais je constatai en même temps que la chambre antérieure n'était pas encore

Digitized by Google

reformée. D'après ce que je viens de dire, il est permis d'admettre que c'est l'agitation même des malades qui a empêché la chambre antérieure de se rétablir et que c'est probablement ainsi qu'ils ont évité le prolapsus de l'iris.

M. Vignes. — Je ne crois pas qu'il soit réellement avantageux de rechercher méthodiquement le rétablissement tardif de la chambre antérieure; car, en effet, plus celle-ci se reforme rapidement, plus nous nous acheminons vite vers la guérison absolue, définitive, qui est notre suprême desideratum.

J'attache une plus grande importance aux dimensions à donner au lambeau. Il est essentiellement désirable, en effet, de pratiquer une ouverture capable d'assurer une issue aisée à la cataracte et aux masses qui l'accompagnent. On simplifie ainsi la toilette, qui ne nécessite pas alors l'évacuation répétée de la chambre antérieure, et on épargne à l'iris des pressions fâcheuses, des frottements répétés qui, en diminuant sa contractilité, favorisent la production du prolapsus. Un iris atone, meurtri, traumatisé oppose une bien faible résistance à toute pression qui dans les premières heures peut l'entraîner au dehors de l'œil.

A cette cause s'en ajoutent d'autres, également d'ordre mécanique, que je considère comme des facteurs importants de cette pénible complication.

C'est ainsi que les pansements ont une très grande influence et qu'ils méritent toute notre attention. S'ils sont serrés, ils dépriment le sommet de la cornée, entr'ouvrent la plaie et expulsent l'iris au dehors. Pour éviter cette action nuisible, il faut avoir soin de recouvrir l'œil d'une épaisse couche de ouate bien cardée, bien étirée, qui répartit mollement sur toute la surface du globe la pression du bandage, qui doit prendre ses points d'appui sur les os du front et de la joue et ne pas comprimer le globe oculaire.

Lorsque la paupière supérieure est relevée, les contractions de la paupière inférieure, dont le point d'application de la force est diamétralement opposé à l'incision tendent à entrebâiller les lèvres de celle-ci et font très aisément prolaber l'iris. Si la paupière est artificiellement écartée de l'œil, même dans le regard directement en bas, la plaie n'a plus aucune tendance à s'entr'ouvrir. Il suffit de songer à cette cause pour ne pas se hâter de sectionner un iris qui a trop de tendances à sortir de l'œil, à faire du prolapsus primitif, comme dit M. Parinaud, lorsqu'on pratique l'examen de l'organe. Je laisse du reste en place le blépharostat (du professeur Panas) jusqu'à la fin de mon opération et je paralyse ainsi les effets nuisibles des contractions de la paupière inférieure.

Digitized by Google

L'occlusion de la paupière supérieure en répartissant sur tout le globe la pression de l'orbiculaire, neutralise l'influence de la paupière inférieure.

Aussi faut-il, l'iris étant bien réduit, au moment de faire l'occlusion définitive de l'œil, rabattre délicatement la paupière supérieure, tandis que l'inférieure est maintenue écartée jusqu'au moment où, s'étant assuré que la pupille est bien ronde, on peut l'abandonner.

Les traumatismes accidentels, les chocs, les attouchements conscients ou inconscients que les opérés font à leur yeux, tels que main portée à l'œil machinalement au réveil, doigt passé sous le pansement, etc., sont les facteurs les plus ordinaires du prolapsus.

Quant aux mouvements d'ensemble, je les redoute peu ; mes opérés sont conduits habituellement du fauteuil d'opération à leur lit sans inconvénient : je ne les astreints pas non plus à un repos exagéré et cela sans aucun préjudice pour eux. La toux, les vomissements même ne sont peut-être pas des causes bien réellement déterminantes.

Je me rappelle avoir opéré un vieillard asthmatique, catarrheux, morphinomane, qui jour et nuit ne conserva pas une minute l'immobilité. Bien que j'eus souvenir de quelques autres agités menés à bien, sa toux, son extrême agitation me rendaient fort perplexe. Aussi le quatrième jour, au moment de lever le pansement, je crus prudent d'annoncer à ceux qui m'entouraient que j'allais avoir le déplaisir de trouver l'iris en prolapsus, qu'il n'en pouvait être autrement. Précaution oratoire bien inutile : les choses étaient au mieux; l'opéré a guéri avec une pupille admirablement centrée.

Ce malheureux n'a pas profité longtemps d'une opération qu'il était venu réclamer de fort loin : il est mort quelques mois plus tard des suites de son affection pulmonaire et de ses excès de morphine.

M. Despagnet. — Volontiers j'admets la division proposée par M. Parinaud des prolapsus primitifs et secondaires. Je ne discuterai par les premiers ; cependant il me semble que parmi les causes qui contribuent à les produire, l'introduction fréquente de la curette dans la chambre antérieure et la sortie forcée et répétée de l'iris que nous produisons pour évacuer les couches corticales est une des principales et des plus méconnues. Il nous arrive souvent, sitôt le noyau cristallinien sorti, de voir l'iris se réduire avec la plus grande facilité et la pupille reprendre sa forme naturelle. Mais s'il reste des couches corticales et que pour les évacuer nous introduisions souvent la curette, ou que nous fassions

Digitized by Google

sortir l'iris plusieurs fois, il est fréquent de le voir se réduire de plus en plus difficilement ensuite, et la pupille reste déformée. Il semble que ces différentes manœuvres ont affaibli le pouvoir contractile de l'iris, et, dans ces cas, souvent on trouve un prolapsus quand on fait le premier pansement.

Quant aux prolapsus secondaires, je ne sais si la forme de la plaie joue un rôle quelconque dans leur production, mais ce que je sais c'est que la section que nous propose M. Parinaud n'est pas faite pour les éviter. Je la connais cette plaie, je l'ai vue pratiquer autrefois par M. Galezowski, avant d'avoir adopté la plaie semi-elliptique. Il l'a abandonnée parce qu'il l'a trouvée mauvaise; nous la pratiquons tous malgré nous, quand, faisant notre lambeau, l'iris vient se porter contre le tranchant de notre couteau et va être sectionné. Alors, nous faisons exécuter un quart de cercle à notre couteau, nous le plaçons perpendiculairement à la cornée. Ainsi nous évitons l'iris, mais nous coupons la cornée perpendiculairement et la plaie fait à la périphérie deux angles qui seront désastreux. Je disais que je connaissais cette plaie, surtout parce que si elle empêche les prolapsus, elle favorise, de merveilleuse façon, les accolements iriens qui pour moi sont encore plus graves que les hernies.

Quant à l'idée originale que vient d'émettre M. Parinaud de chercher à ne pas laisser la chambre antérieure se rétablir avant trois ou quatre jours, je ne saurais à aucun prix l'approuver, car elle est contraire à toutes les règles de la chirurgie générale, qui veut qu'une opération réussisse d'autant mieux que la partie opérée se répare plus tôt. Et d'ailleurs, quand le quatrième jour la chambre antérieure se rétablira, ne se trouvera-t-on pas dans les mêmes conditions que si elle s'était rétablie le premier jour? Oui, à mon avis, on n'aura fait que perdre quatre jours et à ce moment la hernie se produira tout aussi bien. Enfin ne connaissons-nous pas tous les inconvénients d'une plaie cornéenne qui ne cicatrise pas? Sans parler des dangers d'infection toujours plus faciles, ne savons-nous pas que l'iris restant dans le voisinage de la plaie cornéenne où se produit un travail prolifératif reste souvent accolé avec elle, grâce à l'intermédiaire d'un exsudat qui les unit? N'est-ce pas aussi dans ces cas de retard dans le rétablissement de la chambre antérieure qu'on voit les exsudats se former à la surface de l'iris, la pupille contracter des adhérences, tous phénomènes qui se terminent par une irido-choroïdite? Laissons donc la chambre antérieure se rétablir le plus tôt possible et aidons-y de toutes nos forces, je crois que nos opérés ne s'en porteront que mieux.

M. Parinaud a abordé de nouveau la question des pansements. Je crois que c'est là la solution du problème. Depuis longtemps

Digitized by Google

déjà j'ai fait campagne pour les pansements rares, j'en suis de plus en plus partisan. Je répéterai ce que j'ai déjà dit, c'est qu'à mon service de l'hôpital de Saint-Germain, où après avoir opéré mes malades je les laisse huit jours sans les revoir avec un bandeau compressif inamovible, que personne ne dérange, je n'ai jamais de prolapsus irien.

M. Trousseau. — Quelle que soit la section que j'aie employée pour l'extraction simple, qu'elle ait été cornéenne ou phériphérique, et j'ai expérimenté tous les genres de section, j'ai toujours eu à peu près le même nombre de prolapsus iriens, 5 à 6 p. 100 en moyenne. Ceci me permet de dire que la forme de la section n'a guère d'influence sur la production des hernies de l'iris. Je crois pouvoir ajouter qu'à l'heure actuelle, nous ne savons pas quel mécanisme préside à la genèse des prolapsus iriens, en dehors, bien entendu, du traumatisme franc souvent coupable. Il est donc bien difficile de se baser sur des données purement hypothétiques pour formuler une règle opératoire préventive.

Le rôle des mouvements du malade n'est pas non plus bien défini. J'opère aux Quinze-Vingts des sujets qui, après l'intervention, doivent marcher pendant plusieurs mètres, monter dans un ascenseur, se déshabiller avant de se mettre au lit, et qui n'ont pas pour cela, plus que d'autres, des hernies de l'iris. En revanche, je crains tellement cet accident chez les sujets alcooliques, nerveux, ou chez ceux qui ont de fréquentes quintes de toux, que je les opère presque tous par l'extraction combinée. Quand on me dit qu'un de mes opérés a beaucoup toussé, je n'ouvre l'œil qu'à peu près certain de rencontrer une hernie de l'iris, si je n'ai préalablement fait l'iridectomie.

Je ne pense pas que dans les moyens contentifs que donne l'usage de l'ésérine nous ayons une garantie contre la hernie de l'iris et je doute que nous trouvions cette garantie dans le ralentissement de la cicatrisation que recherche M. Parinaud. Je me demande, comme M. Despagnet, pourquoi il y aurait une différence dans les phénomènes qui accompagnent le rétablissement de la chambre antérieure dans les premières heures ou à une époque plus tardive. Il faut pourtant que la plaie se cicatrise et, ne serait-ce que pour diminuer les chances d'infection, que je souhaiterais toujours une coaptation hâtive.

Nous observons assez souvent des retards de plusieurs jours dans la cicatrisation de la plaie, ce qui n'empêche pas la production tardive de hernies de l'iris. Tout dernièrement, j'opérai un alcoolique agité qui dut quitter la clinique au dixième jour avec une plaie non cicatrisée et que je revis quelques jours après porteur d'une hernie de l'iris.

Digitized by Google

Je continuerai donc à tailler un lambeau périphérique recherchant la meilleure coaptation et la plus rapide cicatrisation, persuadé qu'il y a avantage à clore, dès que faire se peut, la chambre antérieure et à mettre ainsi l'iris à l'abri, aussitôt que possible.

M. Parent. — Je ne prends pas la parole pour approuver ou improuver M. Parinaud dans l'idée maîtresse de sa communication, qui est de rechercher par tous les moyens le retard de la cicatrisation dans l'opération de la cataracte. Je tiens seulement à le confirmer sur un point, que j'ai été de mon côté plusieurs fois à même d'observer : c'est que les opérés de cataracte, chez lesquels j'ai constaté la cicatrisation tardive, n'ont jamais présenté de hernie ou d'enclavement de l'iris. C'est pour moi un fait d'expérience contre lequel ne peuvent prévaloir soit des raisonnements *à priori*, soit des idées théoriques, soit même quelques observations contraires que je considère comme exceptionnelles.

En conséquence, s'il est vrai que la cicatrisation tardive que nous observons quelquefois à la suite de l'opération de la cataracte, n'est pas une chose désirable, ainsi que le voudrait M. Parinaud, nous devons toujours la considérer comme une complication post-opératoire, il n'en est pas moins vrai, à mes yeux, que cette complication n'expose que très rarement à la hernie de l'iris. Sur ce point donc je me sépare des orateurs précédents.

M. Gillet de Grandmont. — Le prolapsus de l'iris est beaucoup plus fréquent de nos jours qu'il ne l'était du temps de Daviel; cette proposition ainsi formulée semble bien hasardée et cependant si l'on veut y réfléchir un instant on la trouvera très vraisemblable.

En effet, du temps de Daviel on ne se prêtait à l'opération que lorsque la vue était totalement perdue, et que la cataracte était à la période régressive. Alors on avait des lentilles parfaitement sclérosées, sans masses corticales, on se trouvait en face d'un iris bien plan et d'une chambre antérieure profonde. L'extraction se faisait en un temps, l'iris reprenait sa place et il n'y avait pas chance de le voir ultérieurement soulevé par des masses cristalliniennes et poussé vers la plaie.

Aujourd'hui on opère les cataractes à tous degrés de maturité. Souvent le noyau seul est sclérosé et les corticales sont à peine opaques. Dès lors la chambre antérieure est petite, l'iris est bombé en avant, la cataracte se compose d'un noyau dont l'extraction sera facile et de masses corticales gluantes, souvent transparentes, qui resteront sous l'iris, qu'on ne verra même pas et qui au contact de l'humeur aqueuse vont se gonfler, soulever l'iris, écarter les lèvres de la plaie et provoquer le prolapsus.

Les choses étant ainsi, où trouver le moyen d'éviter le prolapsus

Digitized by Google

de l'iris? Est-ce dans la taille du lambeau qu'on le rencontrera? Je ne le pense pas. La forme de celui qu'on nous présente aujourd'hui a déjà été préconisée autrefois; ce n'était pas il est vrai dans le but d'obtenir une tardive cicatrisation de la plaie qu'on l'avait conseillée, même je crois que dans mes cours à l'École pratique je l'indiquais comme devant fournir une meilleure coaptation des lambeaux.

La solution de cette grave question : Absence du prolapsus tardif de l'iris, me semble plutôt résider dans la judicieuse sélection préalable des cas dans lesquels il importe de faire l'iridectomie et ceux dans lesquels cette opération est inutile.

Chaque fois que l'on est certain de rencontrer des masses corticales molles, gluantes, peu altérées, il est préférable de faire l'iridectomie, afin d'éviter le séjour, sous le voile irien, de fibres corticales qui gonfleront au contact de l'humeur aqueuse et repousseront l'iris contre la plaie.

Quand la cataracte sera bien sclérosée, que la chambre antérieure sera profonde et qu'on sera sûr de rencontrer peu de corticales, on devra s'abstenir de faire l'iridectomie ; mais dans aucun cas on ne pourra négliger le nettoiement complet de la pupille. Pour cela il importe lorsqu'on expulse, par pression et par bascule, le noyau sclérosé, de profiter de l'entrebâillement de la plaie pour chasser en même temps toutes les masses corticales. Bien que dans cette manœuvre l'iris soit renversé, face pour face, il n'en reprendra pas moins bien sa place, et quelques douces frictions sur la cornée rendront immédiatement à la pupille sa forme circulaire, sans danger ultérieur d'enclavement spontané.

Puisqu'on a parlé des pansements et du rôle qu'ils jouent dans la production des prolapsus, je dirai que je me trouve très satisfait des pansements secs et rares ; que loin de rechercher une cicatrisation tardive je poursuis le contraire, et que les pansements levés le troisième ou quatrième jour m'ont souvent montré une cicatrice complète et de tous points satisfaisante.

M. Kœnig. — Je crois comme M. Parinaud que le rétablissement précoce de la chambre antérieure est un facteur important dans le prolapsus de l'iris et qu'on a tout intérêt à favoriser la filtration lente de l'humeur aqueuse. Je n'ai qu'un fait à l'appui de cette proposition, mais je le cite en raison de sa rareté.

J'ai opéré une malade de 76 ans qui fut d'abord très indocile pendant l'opération. Dès le lendemain elle voulut se lever et il fut impossible d'obtenir d'elle qu'elle restât au lit. Pendant les premiers jours le bandeau fut enlevé à plusieurs reprises. Je ne la revis que le septième jour et je redoutais fort une hernie de l'iris dans de telles circonstances. En soulevant la paupière supé-

Digitized by Google

rieure, je vis quelques gouttes d'humeur aqueuse sortir de la partie supérieure de l'incision qui avait été faite dans les conditions ordinaires, et qui, seule, restait non coaptée. En exerçant de légères pressions sur le globe de l'œil, on pouvait aisément faire entrebâiller cette portion de la plaie et à chaque mouvement sortait un peu de liquide.

Je ne saurais dire si la forme de mon incision se rapprochait exactement de celle décrite par M. Parinaud, mais assurément la filtration de l'humeur aqueuse, en retardant la formation de la chambre antérieure, a mis la malade à l'abri des accidents qui n'auraient pas manqué de se produire dans d'autres conditions.

M. Masselon. — Contrairement à l'opinion de M. Parinaud, je pense qu'il serait désirable, pour éviter le prolapsus de l'iris, d'obtenir une fermeture presque immédiate de la chambre antérieure. A cet égard, la façon dont on attaque la cornée suivant son épaisseur prend une grande importance : tandis qu'une section *perpendiculaire* à la surface cornéenne ne se fermera que lentement, les lèvres de la plaie glissant l'une sur l'autre avec une extrême facilité, au contraire une section *oblique* (taillée en biseau) retiendra l'humeur aqueuse même avant toute réunion de la plaie et s'opposera ainsi à l'accollement de l'iris et surtout à sa projection au dehors. Il faut reconnaître que l'emploi du couteau étroit donne aisément lieu à ces sections perpendiculaires à cause de la grande facilité avec laquelle on en change la marche, soit intentionnellement, soit inconsciemment, et j'ai la conviction que l'usage de ce genre de couteau est pour beaucoup dans la fréquence des prolapsus. Les larges couteaux, en forçant l'opérateur à se tenir dans un plan unique, fournissent certainement une section meilleure; mais l'instrument le plus favorable à une fermeture mécanique immédiate de la chambre antérieure est incontestablement le couteau lancéolaire, qui allonge le biseau formé par les lèvres de la plaie cornéenne. Il est vrai qu'avec ce dernier instrument il est à peu près impossible d'obtenir une plaie d'étendue suffisante pour la sortie d'une cataracte sénile et qu'on se trouverait dans l'obligation d'agrandir la section aux ciseaux, en retombant ainsi dans la façon de procéder de Daviel; mais là encore je ferai remarquer que les ciseaux, dont il faut appliquer le plat sur la face postérieure de la cornée, tranchent celle-ci obliquement et fournissent aussi le genre de section qui nous paraît le plus propre à s'opposer à l'issue de l'iris.

M. Valude. — Il faut en tout cas retenir et conserver la division très clinique de l'enclavement primitif et secondaire. Le prolapsus immédiat, on s'en garantira soit en sectionnant précautionnellement le sphincter comme le veut Chibret, soit en faisant aller le

Digitized by Google

malade à son lit, après l'opération, sans bandeau, comme le conseille Knapp.

Le malade arrivé à ce point, s'il n'y a pas d'enclavement on peut avoir confiance et appliquer le pansement. Y a-t-il un prolapsus? on l'excise tout frais.

Quant au prolapsus secondaire on ne sait véritablement pas encore dans quelles conditions il se produit. On l'observe bien, à la vérité, chez des malades agités ou qui toussent, puis à côté de ces cas j'ai vu un malade en proie à une agitation forcenée, arrachant son pansement, se roulant sur son lit, et qui a guéri sans nul enclavement et avec une rapidité surprenante.

En somme, je ne suis pas d'avis que la proposition de M. Parinaud relativement à l'avantage du retard de la cicatrisation doive être rejetée sans plus d'examen. J'ai vu en effet plus d'un malade avec une consolidation très retardée et chez lesquels le prolapsus irien ne s'était jamais produit malgré l'existence de conditions favorables à cet accident. Je crois donc que c'est là une question à étudier.

M. Chevallereau. — Ce que j'avais l'intention de dire en demandant la parole vient d'être dit et même répété dans cette discussion. J'ai eu depuis deux ans trois cas de cicatrisation extrêmement retardée de la plaie de la cornée, après opération de cataracte, sans aucun prolapsus de l'iris pendant cette longue durée; mais récemment j'ai eu une hernie de l'iris au bout de plusieurs jours chez un malade dont la plaie n'était pas encore cicatrisée.

Bien souvent il est impossible de retrouver la cause de la hernie de l'iris; certains malades très agités n'ont aucune complication. tandis que d'autres parfaitement tranquilles ont un prolapsus. Cependant j'ai des hernies aux Quinze-Vingts où les malades, opérés au rez-de-chaussée, sont transportés par un ascenseur très primitif au premier ou au second étage, où ils ont à faire une trentaine de pas pour regagner leur lit et où ils sont obligés de se déshabiller après l'opération. Au contraire en ville où j'opère les malades dans leur lit, qu'ils ne quittent pas pendant les quatre premiers jours, il est extrêmement rare que j'observe cet accident. Ce n'est pas que tous les mouvements ou les efforts aient la même importance, et par exemple je n'ai jamais vu aucun inconvénient occasionné par la dyspnée ou les accès de toux.

Quand on se rappelle bien les détails de l'opération et la forme de la cataracte, on s'explique souvent la hernie de l'iris : par exemple les hernies sont très rares après les cataractes dures complètes, beaucoup plus fréquentes après les cataractes molles, et je partage tout à fait l'avis de M. Gillet de Grandmont. Quand on opère une cataracte molle avant d'avoir fait un nettoyage complet,

Digitized by Google

il arrive que la pupille paraisse noire, alors que des masses corticales restent encore masquées par l'iris. Dans ces cas l'iris tend à faire hernie et l'on a beaucoup de peine à obtenir une pupille bien circulaire; au contraire, à mesure que l'évacuation des masses devient plus complète, l'iris reprend de plus en plus facilement sa place. C'est pour la même raison que la hernie de l'iris est relativement plus fréquente après l'opération de la cataracte chez les enfants que chez les vieillards.

Il reste évidemment beaucoup d'inconnu dans la pathogénie de la hernie de l'iris, mais l'observation nous permet souvent sinon de prévenir au moins de nous expliquer après coup sa production.

M. Gorecki. — Je ne veux pas revenir sur tout ce qui vient d'être dit, étant du reste personnellement bien loin d'avoir le 6 ou 7 pour 100 d'enclavement de l'iris, dont on parle. Cela tient à ce que comme M. Meyer, je fais encore dans les trois quarts des cas l'iridectomie; mais on sait que si même avec l'extraction combinée on a des enclavements, les cas où l'on n'en a jamais sont ceux où il y a des synéchies postérieures qui immobilisent le bord de l'iris. Or si je suis de l'avis de M. Parinaud, savoir que lorsqu'une chambre antérieure est longtemps à se reformer, l'iris a moins de tendance à faire hernie, c'est que pendant cet état de cicatrice à migration, je crois qu'il se produit un certain degré d'iritis qui n'atteint pas toujours la forme plastique.

Si j'étais de ceux qui ont 7 p. 100 de hernies de l'iris, dans les cas où je pourrais supposer avoir à redouter ce très fâcheux accident, je ne craindrais pas de provoquer une irritation irienne locale en touchant ou piquant légèrement cette membrane avec la pointe du couteau. Mais comme je suis loin des 7 p. 100 d'enclavements iriens, je me contente de vous soumettre cette idée.

M. Parinaud. — Il ne reste pas grand'chose à inventer en fait de section de la cornée dans l'extraction de la cataracte, cependant je ne pense pas que personne ait proposé de faire systématiquement une section qui ne se coapte pas bien. M. Despagnet nous dit que ma section est semblable à celle de M. Galezowski. Si cela était, je m'empresserais de le reconnaître; mais j'ai toujours compris, d'après la description qu'il a donnée, que M. Galezowski faisait une section quasi-linéaire. D'après sa première description, la ponction et la contre-ponction sont faites à 2 millimètres au-dessus du diamètre transversal et le sommet de la plaie s'arrête à 2 millimètres du bord transparent. La moitié du diamètre de la cornée étant de 5 millimètres environ, il reste donc 1 millimètre pour la hauteur du lambeau. Dans sa dernière publication sur ce sujet (*Recueil d'ophtal.*, décembre 1892), l'auteur dit que la ligne de ponction et contre-ponction se trouve

Digitized by Google

à égale distance de celle de Daviel et de celle de de Graefe, le sommet de la plaie étant toujours à 2 millim. du bord transparent. De plus la ponction et la contre-ponction sont faites « dans le bord sclérotical juste à la limite de la partie opaque de la cornée », tandis que je considère comme essentiel de rester dans la partie transparente. Je ne vois donc pas la ressemblance qu'il y a entre ma section et celle de M. Galezowski. Je ne conteste nullement d'ailleurs qu'une telle section, qui se rapproche des sections linéaires cornéennes, ne soit utile pour prévenir le prolapsus. Je me suis expliqué dans une première communication sur les sections linéaires cornéennes qui préviennent certainement le prolapsus proprement dit, mais exposent aux adhérences du bord de l'iris à la plaie, ainsi que j'ai pu m'en convaincre il y a bien longtemps, alors que j'étais l'interne de Dolbeau, qui faisait la section linéaire plus ou moins médiane, d'après le procédé Lebrun-Küchler. Avec la section que je fais et qui donne, en somme, un assez grand lambeau cornéen terminé par une section linéaire, j'évite cet inconvénient, car nulle part la section n'est en contact avec le bord de la pupille, même modérément dilatée.

Ce que vient de dire M. Masselon sur la bonne coaptation des lambeaux se terminant en biseau et la non-coaptation immédiate des sections perpendiculaires à la surface de la cornée est la justification de ma section appliquée au but que je poursuis, qui est de retarder la formation de la chambre antérieure. Plusieurs collègues m'objectent : si ce prolapsus se produit au moment du rétablissement de la chambre antérieure, à quoi bon retarder ce moment; il faudra toujours que la chambre antérieure se reforme et le danger sera le même. Ce raisonnement n'est pas exact.

Quand au troisième jour la chambre antérieure n'est pas reformée, on peut être assuré qu'il y a déjà sur certains points des adhérences suffisamment solides pour s'opposer à une large réouverture de cette plaie, au moment où l'humeur aqueuse commence à être retenue dans l'œil. Avec la section que je pratique, la cicatrisation n'a pas de tendance à se faire simultanément sur tous les points. Lorsque la partie linéaire qui termine le lambeau se ferme, il y a déjà des adhérences suffisamment solides dans la plus grande étendue où la plaie se coapte bien, de sorte que si l'humeur aqueuse s'échappe quand la chambre antérieure est reformée, c'est sur ce point limité où la cicatrisation s'est faite en dernier lieu. Il peut bien y avoir des cas où la cicatrisation est retardée dans toute l'étendue de la plaie, et alors il peut, comme chez le malade de M. Chevallereau, se produire un prolapsus tardif, mais nous ne devons pas régler notre conduite sur des faits exceptionnels.

Il est certain que les mouvements de l'œil, surtout dans la direc-

Digitized by Google

tion du regard en bas, favorisent le prolapsus primitif, comme le soutient M. Kalt, mais avec une section complètement cornéenne comme celle que je fais, ces mouvements font légèrement entrebâiller la plaie, sans qu'il y ait la moindre tendance au prolapsus. Ainsi que vient de le dire M. Valude, ce qui s'applique au prolapsus primitif ne s'applique pas au secondaire, et, sans cette distinction, on n'arrivera pas à s'entendre.

M. Le Président déclare vacante une place de membre correspondant étranger et nomme la commission chargée de faire le classement des candidats. Sont nommés : MM. Parinaud, président, Kœnig, Vignes et Parent, rapporteur.

La Société se forme ensuite en Comité secret.

Elle entend d'abord le rapport de M. Belliard au nom de la commission d'examen des titres des candidats à la place de membre titulaire. Le classement est fait de la façon suivante : en première ligne *ex-æquo*, MM. Billot et Ostwalt ; en deuxième ligne, M. Oger de Speville.

Ensuite, sur la proposition du Président, la Société vote qu'au point de vue de l'honorariat jouiraient de mêmes droits que les fondateurs les membres titulaires qui ont assisté à la formation de la Société et qui n'ont pu être considérés comme tels à cause de leur qualité d'étrangers.

La séance est levée.

BIBLIOGRAPHIE

ET REVUE DES JOURNAUX

Détermination pratique de la réfraction oculaire par la kératoscopie. Application à l'examen des conscrits, par le Dr Billot, médecin-major de 1re classe. — Voici un nouveau livre qui est appelé à un grand succès, car il traite d'un sujet éminemment pratique et il en traite d'une manière claire, simple et accessible à tous. Tous les médecins qui le liront sauront en quoi consiste la kératoscopie et de quelle façon se pratique ce procédé. Notre confrère, le Dr Billot, frappé de ses avantages, de sa simplicité et du degré d'exactitude qu'il donne, a voulu faire ressortir, en quelques pages clairement écrites, les services qu'il pouvait rendre aux médecins de l'armée dans les conseils de re-

Digitized by Google

vision et dans les expertises diverses relatives à l'aptitude visuelle. Après avoir exposé dans les premiers chapitres de quelle façon il faut s'y prendre pour procéder à l'examen kératoscopique, il énumère les résultats qu'on obtient dans les différents cas d'amétropie et dans toutes les variétés d'astigmatisme. Puis, il en montre l'application dans l'examen des soldats, dont l'aptitude visuelle peut être de la sorte exactement appréciée en quelques instants. Il en sera de même, du reste, pour l'examen de la vue, pour les différentes carrières dans lesquelles on exige certaines qualités visuelles.

Ce procédé, précieux pour les médecins versés dans l'ophtalmologie, à qui il procure un moyen exact et rapide non seulement de faire les déterminations de réfraction, dans les cas d'amétropie et d'astigmatisme les plus compliqués, mais encore de choisir les verres correcteurs, ce procédé est également on ne peut plus précieux pour les médecins qui n'ont pas fait une étude spéciale de l'oculistique. Car avec un apprentissage de quelques séances, ils sauront comment on pratique la kératoscopie et comment on peut en un instant reconnaître la nature d'un vice de réfraction et constater qu'il ne dépasse pas le nombre de dioptries nécessaire à l'aptitude visuelle exigée pour la carrière militaire ou pour toute autre carrière.

Nous sommes pour notre part un partisan et un pratiquant convaincu de la kératoscopie; c'est pourquoi nous applaudissons à la tentative de notre confrère pour en préconiser et en vulgariser l'usage, tentative dans laquelle il a tout à fait réussi.

Dr Kopff.

Sur un cas de gliome intéressant les tubercules quadrijumeaux, par P. Tissier. — Un homme de 21 ans présentait depuis plusieurs années des céphalalgies intermittentes, des crises d'épilepsie, des troubles de la marche. Quelques mois avant la mort, on observe de l'épilepsie jacksonienne, de l'hémiplégie gauche, de la mydriase, de la diminution de l'acuité visuelle, de l'achromatopsie, du rétrécissement du champ visuel portant sur la partie droite. A l'autopsie on trouve un gliome du diamètre d'une pièce de un franc au niveau du tubercule quadrijumeau antérieur droit et un ramollissement de l'étage inférieur du pédoncule cérébral droit. L'absence de troubles de la motilité du globe oculaire, d'ataxie, s'explique par l'intégrité des tubercules quadrijumeaux postérieurs. L'hémiopie s'explique par la lésion d'un tubercule quadrijumeau antérieur. Bernhardt avait déjà noté, dans 10 cas de tumeurs des éminences bigéminées, des altérations de la vue; et Nothnagel conclut que les lésions exclusives de paires anté-

Digitized by Google

rieures déterminent presque constamment de la diminution de l'acuité visuelle ou de la cécité.

(*Revue internat. de Bibliogr.*, 25 mars 1893.)

Des injections sous-cutanées de phosphate de soude dans les maladies du système nerveux, par Crocq. — En partant de ce principe que le suc testiculaire contient une notable quantité de phosphates l'auteur voulut savoir si des injections de phosphate de soude ne donneraient pas des résultats tout aussi brillants. Il a employé une solution de 2 grammes de phosphate de soude dans 100 grammes d'eau de laurier-cerise. Il est arrivé aux conclusions suivantes : 1° l'injection sous-cutanée de cette solution ne produit aucune réaction ni locale ni générale ; 2° en injectant tous les jours, puis tous les deux jours, d'abord 1, puis 3 centimètres cubes de cette solution à des malades atteints d'affections nerveuses, on obtient une action névrosthénique puissante ; 3° ce moyen agissant purement comme tonique du système nerveux, les résultats obtenus seront curatifs dans les affections qui ne dépendent que d'un trouble fonctionnel de l'axe cérébro-spinal, palliatifs seulement lorsqu'il existe des lésions organiques des centres nerveux.

(*Journ. de méd. de Bruxelles*, 1892, et *Revue internat. de Bibliogr. méd.*, 1893.)

Règles relatives à la préparation et l'emploi du liquide testiculaire, par Brown-Séquard et d'Arsonval. — 1° Prendre des testicules de taureau et diviser chaque testicule au moins en quatre ou cinq rondelles ; 2° faire macérer pendant vingt-quatre heures ces rondelles dans de la glycérine à 30°, à raison de 1 litre pour 1 kilogramme de testicule ; 3° ajouter de l'eau salée à 5 p. 100, à raison de 1 demi-litre pour 1 kilogramme de glycérine ; laisser macérer une demi-heure après avoir mélangé ; 4° filtrer au papier Laurent n° 8, et stériliser le liquide filtré soit par l'acide carbonique (stérilisateur filtre, ou autoclave à acide carbonique sans filtration sur porcelaine), soit par filtration à la bougie d'alumine sans acide carbonique (procédé inférieur aux précédents, mais plus simple et à la portée des praticiens). La quantité de liquide abandonné à la glycérine par 1 kilogramme de testicule varie de 600 à 500 grammes. On ramène la glycérine par l'addition d'eau salée à 15° Baumé environ. Le liquide, dans des flacons de 30 grammes bouchés au liège et bien rincés à l'eau bouillante, se conserve plusieurs mois sans altération. Ce liquide doit être injecté sous la peau, *pas pur*, mais étendu de moitié d'eau, de *nouveau récemment bouillie et froide*. Si l'injection était douloureuse, on étendrait le liquide d'un peu plus d'eau (10 à

Digitized by Google

40 gouttes). Tous les vases employés, de même que la seringue, la canule, la peau du malade et les doigts de l'opérateur doivent être soigneusement lavés à l'eau phéniquée à 2 pour 1,000, avant et après l'injection.

Injection de 2 grammes de liquide dilué par jour au moins jusqu'à 8 grammes; ou bien 2 injections par semaine et alors injecter 4 à 8 grammes de liquide dilué en plusieurs piqûres. Lieux d'élection : abdomen, entre les épaules ou dans une fesse. Continuer le traitement au moins trois semaines, et pour nombre d'affections, la durée ne peut être prévue, deux ou trois mois (myélites, scléroses de la moelle).

(*Arch. de Phys.*, 1893.)

Contribution à l'étude de l'amblyopie dans le strabisme convergent, par LEWUILLON (de Mons). — L'amblyopie que l'on trouve constamment chez le strabique, dans l'œil exclu de la vision, n'est pas la cause de la déviation mais sa conséquence. Les preuves en faveur de cette opinion sont nombreuses : le strabisme est peu fréquent dans les cas d'hypermétropie forte, si souvent liée à l'amblyopie congénitale; on observe assez souvent la guérison du strabisme intermittent qui constitue le premier stade de la déviation permanente et on obtient fréquemment cette guérison sous l'influence combinée des mydriatiques et des verres correcteurs appropriés; on rencontre des yeux amblyopes sans la moindre trace de déviation. Enfin il a été donné à pas mal de praticiens de constater le développement progressif de l'amblyopie par défaut d'usage ou d'obtenir, par une thérapeutique rationnelle, le retour de l'acuité visuelle après redressement de l'organe dévié. Le traitement de l'affaiblissement visuel peut être commencé avant la strabotomie, mais le traitement consécutif à l'opération paraît constituer un procédé beaucoup plus certain, la ténotomie permettant la rentrée en travail de la macula. Les exercices de lecture avec des caractères de plus en plus fins d'imprimerie constituent le moyen par excellence pour réveiller la sensibilité rétinienne.

(*Ann. d'oculist.*, janvier 1893.)

La correction exacte des vices de réfraction dans l'iritis plastique, par CHARLES OLIVER. — Dans presque tous les cas d'iritis et spécialement dans l'iritis plastique, on trouve, même après atropinisation complète, des oscillations de la réfraction, constituant une augmentation du pouvoir relatif qui peut être déterminé à l'aide de mesures soigneuses et répétées. Les variations de courbures de la cornée sont presque toujours inférieures aux variations de la réfraction constatée à l'aide de verres correcteurs

Digitized by Google

ou par la skiascopie. Ces dernières doivent être attribuées à des contractions spasmodiques du muscle ciliaire, provoquées par l'inflammation du tractus uvéal. L'exagération du pouvoir réfringent paraissant être constamment en rapport avec l'intensité de la maladie, la mesure systématique de l'erreur manifeste de réfraction est d'une très grande valeur dans le traitement de cette affection. Les mydriatiques doivent être employés même après la dilatation maxima de la pupille. L'auteur recommande un mélange d'atropine et de cocaïne, ou de duboisine et d'hyoscyamine qu'il associe volontiers à l'application de la ventouse de Heurteloup.

(Traduit par Sulzer dans les *Annales d'oculist.*, 1893.)

De l'emploi du sulfate de quinine en instillations dans le traitement des kératites ulcéreuses, par PUECH. — L'auteur a expérimenté le traitement des ulcères cornéens préconisé par Richard Williams, de Liverpool, à savoir les instillations de sulfate neutre de quinine. Il emploie deux collyres :

1° Sulfate neutre de quinine.....	0gr.	10
Eau distillée.....	10	
2° Sulfate neutre de quinine.....	0	10
Sulfate neutre d'atropine.....	0	05
Eau distillée.....	10	

La première formule trouve son application dans les ulcérations d'origine phlycténulaire, sans symptômes iriens; la seconde dans les autres cas compliqués d'iritis. En résumé, le sulfate neutre de quinine agit sur la quantité et sur la qualité des sécrétions conjonctivales accompagnant les ulcères chez les enfants surtout; mais il n'agit pas mieux dans ces cas que les traitements classiques. Où il montre toute sa valeur, c'est seulement dans les ulcères infectieux.

(*Gazette hebd. des sciences méd. de Bordeaux*, janv. 1893.)

Champ optique, par M. C.-J.-A. LEROY. — Après de nombreuses recherches sur le champ visuel absolu et relatif de l'œil humain, M. Leroy émet les conclusions suivantes, que nous croyons utile de reproduire :

1° Le *champ optique* de l'œil est un maximum; 2° les limites du *champ visuel* sont celles du *champ optique*; 3° le *champ visuel humain* a la même étendue chez tous les sujets; 4° l'étendue du champ visuel est la même pour toutes les couleurs et elle mesure en nombre rond les trois quarts de la sphère.

Cette étendue dépasse de beaucoup, selon l'auteur, les plus grands champs visuels qui aient été constatés, et dont le maximum

Digitized by Google

est évalué généralement à une demi-sphère bien dessinée. Le champ visuel absolu est celui dont il fait connaître les propriétés spéciales qui permettront de le distinguer, selon lui, du *champ visuel relatif*, pouvant s'appliquer à tous les champs visuels, tels que ceux qu'on a déterminés jusqu'alors, en employant des sources lumineuses d'une intensité inférieure à celle qui est nécessaire pour atteindre le champ visuel absolu.
(*Bulletins de l'Académie des sciences*, séance du 20 févr. 1893.)

Des injections de sang dans le corps vitré, par S. Prœbsting. — L'auteur a fait des études ophtalmoscopiques sur 22 yeux de lapins, en injectant à l'aide de la seringue de Pravaz une certaine quantité du sang de la veine auriculaire du même animal à travers la sclérotique, puis il énucléait ces yeux dans des époques variant entre 4 et 100 jours. A l'examen ophtalmoscopique il a pu observer la décoloration assez rapide des flocons sanguins et la diminution progressive de la masse sanguine. Au microscope M. Prœbsting a constaté la néoformation du tissu fibreux et le ratatinement de ce tissu. Cette production du tissu conjonctif s'observait plus particulièrement au voisinage de la piqûre, et s'étendait peu à peu tout autour du sang extravasé. A un moment donné, le processus morbide était suivi d'un ratatinement du corps hyaloïde avec décollement circonscrit de la rétine et de la choroïde. Il observait aussi des altérations des fibres radiaires de la rétine (fibres de Müller) dès la deuxième semaine après l'injection du sang faite dans le globe de l'œil. Pour l'auteur les altérations des fibres rétiniennes présentent une analogie marquée avec les lésions de la rétinite proliférative.
(*Archiv v. Graefe*, XXXVIII, p. 114.)

Un cas de glaucome hémorragique avec thrombose de la veine centrale de la rétine (*Ein Fall von Glaukoma hæmorrhagicum mit Thrombose der Vena centralis retinæ*), par S. Weinbaum. — Chez un jeune homme âgé de 26 ans, l'auteur observa un cas de glaucome hémorragique à la clinique de Schmidt-Rimpler. On pratiqua une iridectomie qui fut suivie d'une hémorragie abondante et d'un processus glaucomateux progressif, ayant nécessité une énucléation.

A l'examen microscopique on constata une occlusion circulaire de l'angle de la chambre antérieure, des hémorragies rétiniennes, un œdème et une dégénérescence de la rétine, une excavation glaucomateuse de la papille, avec atrophie du nerf optique accompagnée d'une thrombose de la veine centrale. (*Archiv f. ophthalm. de de Graefe*, t. XXXVIII.)

Digitized by Google

Une filaire dans la chambre antérieure de l'œil, par le Dr Enrique Lopez. — L'auteur a eu l'occasion d'observer ce parasite dans la chambre antérieure de l'œil droit. Il présentait l'aspect d'un fil très mince, long d'environ 25 centimètres; de couleur blanche, sa tête ou grosse extrémité était fixée vers le bord inférieur de l'iris; l'autre extrémité s'agitait dans la chambre antérieure.

Après dilatation de la pupille par l'instillation de quelques gouttes d'atropine, le médecin reconnaît l'existence, sur la cristalloïde antérieure, d'un amas rougeâtre de pigment en forme de couronne. Le fond de l'œil est sain. La vision est trouble, la malade peut lire cependant un imprimé ordinaire.

La deuxième fois que le Dr Lopez voit cette femme, à vingt-quatre heures d'intervalles, la tête et la grosse partie du corps de la filaire étaient cachées derrière l'iris, la queue, agitée des mouvements ordinaires, était seule visible dans le champ de la pupille.

Une nouvelle instillation d'atropine suffit pour amener la mort de la filaire. (*Revista de Ciencias medicas* de la Havane.)

Affections oculaires d'origine utérine. — La relation de certaines affections oculaires avec les maladies utérines est un exemple de ces synergies morbides dont la connaissance est des plus importantes dans la pratique. Deux travaux récents, l'un du Dr Janot, l'autre une thèse du Dr Pargoire, nous fournissent l'occasion de résumer leurs observations.

Pendant la menstruation, on peut observer des troubles oculaires. Finkelstein a mentionné la diminution du champ visuel et la dyschromatopsie. On a signalé des orgelets à répétition, l'herpès de la cornée, l'hémianopsie, l'iritis, l'irido-choroïdite au moment des règles. Les exacerbations des affections oculaires sont la règle au moment de la menstruation. La conjonctivite catarrhale à poussées menstruelles n'est pas rare.

Au moment de la puberté on a observé des kératites, des hémorragies, du décollement de la rétine, de l'iritis, qui ont guéri après l'établissement régulier de la menstruation.

Les troubles oculaires au moment de la ménopause sont encore plus fréquents. L'irido-choroïdite est assez commune, parfois c'est la névrite optique qu'on observe.

Les troubles oculaires pendant la grossesse peuvent être liés à l'albuminurie; mais ils peuvent exister en dehors de toute néphrite. Lanteson a publié le cas d'une femme qui était prise d'amaurose complète pendant les derniers mois de huit grossesses successives. Cette amaurose disparaissait quelques jours après chaque délivrance. On a signalé encore les affections ulcéreuses

Digitized by Google

de la cornée, la strabisme qui devint dans un cas un signe de grossesse, le décollement de la rétine, l'héméralopie.

L'accouchement et l'état puerpéral peuvent être une cause de l'aggravation des troubles oculaires. On a cité pendant le travail des faits d'amaurose, des irido-choroïdites, des embolies.

L'aménorrhée peut s'accompagner de congestions oculaires, véritables hémorragies supplémentaires, de kératites, d'iritis. L'iritis séreuse est l'affection oculaire le plus souvent observée dans la dysménorrhée.

En dehors des troubles menstruels, les affections de l'utérus peuvent occasionner des troubles oculaires, que l'on ait affaire à une lésion inflammatoire ou à un changement de position de cet organe. Les ulcérations du col, les métrites, le cancer de l'utérus peuvent ainsi donner lieu à des lésions oculaires.

Il est donc fort important d'arriver à reconnaître que certains troubles oculaires sont sous la dépendance d'affections utérines. On y sera souvent amené par la périodicité de l'affection qui fera interroger la malade sur l'état de sa fonction menstruelle. Mais il n'en est pas toujours ainsi, et quand on affaire à des métrites, à des ulcères du col dont la malade ignore elle-même l'existence, on peut rencontrer de nombreuses difficultés.

Il faut donc se souvenir qu'il est des affections oculaires qui persisteront tant que le trouble utérin existera. Vu la probabilité de l'origine infectieuse de ces troubles oculaires, il semble indiqué, même lorsque l'infection provient d'un simple trouble menstruel, sans métrite, ni ulcère du col, tout en cherchant à rappeler la menstruation aux époques voulues, d'entretenir, dans l'intervalle, l'asepsie du vagin et des abords de l'utérus. Peut-être arriverait-on, par ce moyen, à éviter souvent les récidives. (*Revue de thérap. médico-chirurg.*, 1er mars 1893.)

Dr Galezowski.

Le Gérant : Félix Alcan.

4623. — L.-Imprimeries réunies, B, rue Mignon, 2. — May et Motteroz, direct.

Digitized by Google

EXTRACTION DE LA CATARACTE SANS IRIDECTOMIE

SES AVANTAGES ET SES ÉCUEILS

PAR

Le Dr GALEZOWSKI

MÉMOIRE LU AU CONGRÈS D'OPHTALMOLOGIE DE PARIS EN MAI 1893

Du jour où l'antisepsie nous eût mis en possession de moyens si puissants pour la cicatrisation des plaies, je conçus le premier l'idée de faire retour à la méthode française d'extraction de la cataracte sans iridectomie. Pour atteindre ce but et assurer le succès, j'ai cru indispensable de modifier la forme de la plaie, et au lieu de pratiquer le grand lambeau de Daviel, de Desmares, j'ai donné à la plaie la forme semi-elliptique : la ponction et la contre-ponction se trouvent placées dans le bord opaque de la cornée, également distancées de la ponction de Desmares et de celle de de Graefe, tandis que le sommet de mon lambeau correspond au contraire au sommet du lambeau de Daviel.

Au moment où je faisais mes premières recherches, sur le retour à l'ancienne méthode française d'extraction sans iridectomie, j'eus beaucoup à lutter contre les opinions généralement adoptées. Mon travail lu à la Société de chirurgie en 1885, a eu l'heureuse fortune de trouver un rapporteur judicieux ; M. Terrier fit un rapport favorable sur mon procédé opératoire. Malgré l'opposition que j'ai trouvée au congrès d'Heidelberg, les résultats que j'ai obtenus depuis ont dépassé toutes mes espérances. Et, en effet, depuis 1878, époque de mes premières recherches au sujet de ma méthode à *lambeau semi-elliptique*, d'extraction des cataractes sans iridectomie, jusqu'à ce jour j'ai pu l'appliquer dans 1934 cas, et j'ai obtenu 1892 succès complets avec

Digitized by Google

l'acuité normale, comme on peut, du reste, en juger par le tableau statistique ci-après,

SEXE		CATARACTE		CATARACTE second.	IRITIS.	HERNIE de l'iris.	PHLEGMON.	IRIDO-choroïdite.
Hommes.	Femmes.	sans iridect.	avec iridect.	Discision.				
1.139	795	1.599	261	368	41	15	18	24

En analysant attentivement ce tableau et passant en revue successivement tous les cas, les uns après les autres, depuis le jour d'opération jusqu'à l'issue complète et définitive j'ai pu en tirer des conclusions et des remarques pratiques, que je crois utile de soumettre à votre bienveillante appréciation.

Si j'en juge par mon impression personnelle, je crois pouvoir dire aujourd'hui, avec toute franchise, que si *mon procédé d'extraction* à lambeau *semi-elliptique* a de grands avantages, il présente, aussi, de grandes difficultés et de grands écueils (dans chaque temps opératoire) qu'il faut connaître en détail pour pouvoir les éviter. C'est là le but principal de ma communication actuelle.

Les avantages de l'extraction de la cataracte sans iridectomie sont les suivants :

1° La conservation de la forme ronde à la pupille ainsi que des fonctions du sphincter pupillaire.

L'œil opéré ainsi est moins ébloui par le grand jour, et de plus, j'ai remarqué que chez un grand nombre d'opérés, chez les myopes aussi bien que chez les emmétropes, on diminue les verres correcteurs de 1 ou même de 2 dioptries.

C'est ainsi que, pour la vision à distance après une opération de la cataracte sans iridectomie, j'obtiens l'acuité visuelle normale très souvent avec 7 ou 8 dioptries, tandis que dans l'extraction faite avec iridectomie, il faut employer habituellement, pour la même correction, les n°s 9 et 10 ou 11 dioptries sphériques.

Digitized by Google

Pour la lecture ou la vision de près, j'obtiens l'acuité normale chez ces mêmes malades avec les verres convexes sphériques n°. + 13 et 14 dioptries, bien entendu, en y associant les verres cylindriques appropriés, pendant que l'on n'obtient le même résultat dans l'extraction avec iridectomie, qu'à l'aide de verres convexes sphériques n° + 15 et 16 dioptries.

Dans un relevé fait sur un certain nombre de mes opérés que je publierai ultérieurement, on pourra bien apprécier les rapports qui existent entre les degrés de réfraction des opérés de cataracte, par mon procédé sans ou avec iridectomie, et de ceux qui ont été opérés par le procédé de de Graefe.

2° La sortie facile du cristallin, sans crainte de prolapsus du corps vitré constitue un grand avantage du procédé opératoire. Cet accident, en effet, est excessivement rare, étant donné que la plaie cornéenne se trouve placée à une certaine distance de son bord et de son limbe périphérique; en effet, la ponction et la contre-ponction, se trouvant en outre placées dans le limbe sclérotical, cela permet de gagner un millimètre et demi de chaque côté du lambeau cornéen, et de donner ainsi plus d'étendue à l'ouverture latéralement presque autant que l'on en perd dans la hauteur du lambeau. D'autre part, comme la plaie n'est pas aussi périphérique que celle qui est taillée par la méthode de de Graefe, la pression que nous exerçons sur le globe de l'œil pour déchatonner et expulser la cataracte, expose moins à la déchirure et au prolapsus du corps vitré que dans le précédent procédé.

Cette sortie du corps vitré est ici d'autant moins à craindre que j'enlève toujours le blépharostat de l'œil opéré immédiatement après avoir pratiqué l'incision de la cornée. Je laisse ainsi l'œil complètement libre dans ses mouvements, pendant que je presse sur le globe de l'œil en bas, à travers la paupière inférieure, avec le pouce de ma main gauche, et avec la curette à la partie supérieure du globe, et au-dessus de la plaie. Au fur et à mesure que le cristallin déchatonné de sa cavité capsulaire s'engage dans la plaie, je relâche la pression, et j'évite ainsi la sortie brusque de la cataracte et les efforts violents des malades, efforts qui consti-

Digitized by Google

tuent souvent un des plus grands dangers pour le succès de l'opération.

3° La rapidité avec laquelle se pratique l'incision de la cornée en même temps que le reste de l'opération constitue un grand avantage du procédé. Une demi-minute, en effet, suffit pour pratiquer ce premier temps d'opération, et immédiatement après je retire tous les instruments de l'œil, pour faire expulser la cataracte par la simple pression sur le globe oculaire. De cette façon le malade n'est pas agacé par la présence de la pince à fixer et du blépharostat dans l'œil, au moment le plus critique de l'opération qui est celui de la sortie du cristallin.

Certainement, avec l'anesthésie de l'œil obtenue par la cocaïne, le malade ne souffre pas beaucoup de l'opération, mais l'anesthésie n'est pas toujours obtenue aussi complète que l'on voudrait, chez tous les individus, surtout si l'on prend en considération cette circonstance, qu'une anesthésie poussée à un haut degré, pourrait entraîner des accidents glaucomateux post-opératoires chez les arthritiques. Nous savons tous aujourd'hui combien sont dangereuses les préparations belladonées et de cocaïne dans les affections glaucomateuses, elles peuvent tout aussi bien provoquer après une opération de la cataracte des accidents glaucomateux lorsqu'il s'agit d'un individu goutteux, arthritique, etc. De même que ces collyres pourraient anesthésier par trop le tissu cornéen, et rendre par cela même la réunion de la plaie par première intention un peu plus difficile que cela ne devrait être. En principe, mon opinion est celle-ci, au point de vue de l'usage de la cocaïne chez les opérés de cataracte : moins on l'emploie, mieux cela vaut, et par conséquent, il faut chercher à rendre l'opération de la cataracte la moins longue possible ; ce sera d'autant plus utile pour la tranquillité de l'opéré et pour la réunion de la plaie.

L'extraction de la cataracte simple ne donne jamais lieu à aucune hémorragie, qu'elle soit faite chez les personnes arthritiques, goutteuses ou diabétiques. Ces accidents sont, au contraire, à craindre dans l'extraction périphérique avec

Digitized by Google

iridectomie, comme on peut en juger par un récent travail publié dans les *Annales d'oculistique* du mois d'avril 1893. L'auteur rapporte, en effet, des cas d'extraction de cataracte faite avec iridectomie le plus régulièrement possible et sans sortie du corps vitré, et qui ont été suivis d'une hémorragie intra-oculaire. Incontestablement cet accident ne peut s'expliquer que par une section des vaisseaux athéromateux de l'iris près de son attache ciliaire, d'où l'hémorragie même tardive post-opératoire.

Cet accident n'est nullement à craindre dans l'extraction simple, ou avec sphinctérotomie, car, même dans l'incision du sphincter, on ménage les gros vaisseaux de l'iris. Pour ma part, je n'en ai jamais vu arriver. Mais, s'il y a de très grands avantages dans mon procédé, il y a aussi de très grands écueils à éviter et des difficultés à vaincre; c'est ce point opératoire que je vais établir dans cette seconde partie de mon travail.

1° Les écueils à éviter sont de plusieurs sortes, et ils peuvent se présenter dans chaque temps opératoire.

Je fais la ponction sur le bord opaque de la cornée et, après avoir incisé la capsule, je fais la contre-ponction. Malgré la très grande rapidité de l'exécution, on se trouve en présence d'une très grande difficulté : en incisant la capsule, les couches corticales se porteraient en masse dans la chambre antérieure, qui deviendrait louche, trouble, masquerait la surface de l'iris et empêcherait de faire régulièrement et à point voulu la contre-ponction.

Pour prévenir cet accident, on n'a qu'à poser d'avance un diagnostic précis, de la nature de la cataracte qu'on a à opérer, et ne faire la discision avec le couteau linéaire que dans les cataractes dures, dont les couches corticales ne sont ni très molles ni liquides. Ces deux dernières variétés, au contraire, exigent que la discision de la capsule soit exécutée au second temps de l'opération avec le kystotome. Je dois dire, du reste, que je n'attache pas une très grande importance à la discision de la capsule avec le couteau au premier temps d'opération, car c'est un point de second ordre qui

Digitized by Google

ne peut pas influer sur le résultat définitif. On pratiquera la capsulotomie au deuxième temps, avant l'expulsion de la cataracte.

Ce qui importe beaucoup dans la kystotomie, ce n'est pas qu'elle soit exécutée avec tel ou tel instrument, ou à tel ou tel autre temps d'opération, mais qu'elle soit faite aussi largement que possible.

En la faisant au premier temps d'opération, et avant que la chambre antérieure se trouve vidée, j'enfonce mon couteau, loin derrière l'iris, pour passer rapidement sa pointe de bas en haut; j'obtiens ainsi une très longue ouverture capsulaire, à travers laquelle toutes les masses corticales sortiront sans difficulté. Si l'on n'était pas sûr d'une discision suffisante, je conseille d'avoir recours à l'électrophore avec lequel on éclaire bien la surface du cristallin, et on s'assure ainsi si l'incision de la cristalloïde est suffisante; dans le cas contraire, je refais une nouvelle discision, d'une manière plus précise, et en me servant au besoin d'une loupe.

2° La section du lambeau semi-elliptique, que je considère comme condition indispensable pour l'extraction sans iridectomie, présente quelques difficultés, même très sérieuses. Après la contre-ponction, en effet, l'iris se projette souvent en avant, par conséquent sur le tranchant du couteau, et pourrait être blessé, si l'on ne prend pas quelques précautions dont la plus importante est celle-ci : il faut donner à la plaie une forme légèrement oblique, mais en portant le tranchant du couteau le plus possible en avant. Par cette petite manœuvre on obtient un lambeau moins droit que d'habitude et on évite la blessure de l'iris.

3° La sortie du cristallin peut présenter de très grandes difficultés car, parfois, malgré toute la pression qu'on exerce sur le globe de l'œil, on ne voit pas le cristallin s'engager dans la plaie. Cet accident peut être évité si l'on définit d'avance et exactement la densité et le volume de la cataracte, pour faire en conséquence une plaie un peu plus grande que d'habitude, ce qu'on obtiendra facilement, en portant la

Digitized by Google

ponction et la contre-ponction un peu plus près du diamètre horizontal et du bord sclérotique.

Par ce moyen on gagnera de 2 à 3 et même 4 millim.

4° La hernie de l'iris est toujours à redouter, dit-on, dans ce procédé, à cause de la position de la plaie. Pour moi, cet accident peut être écarté facilement, si l'on veut suivre mon conseil, qui consiste à faire dégager les deux angles de la plaie, en refoulant l'iris à l'aide d'un petit stylet mousse en or. La coaptation de la plaie se fait ainsi plus complètement et la réunion par première intention n'est nullement entravée, soit par un enclavement de l'iris, soit par quelque débris des couches corticales.

5° Une contusion trop forte de l'iris par la sortie difficile du cristallin est toujours à craindre, car elle entraîne forcément une iritis post-opératoire. Cet accident doit être redouté toutes les fois que la cataracte est trop volumineuse, et qu'en sortant au dehors, elle se trouve recouverte d'une couche de pigment qui se trouve détaché par frottement de la surface postérieure de l'iris.

Quoique ce symptôme ne soit pas toujours le signe et le précurseur obligatoire d'une iritis, je l'ai vu souvent dans un certain nombre de cas; c'est pourquoi je conseille, même si l'opération est terminée, de faire une petite sphinctérotomie qui préviendra les accidents inflammatoires et assurera le succès.

Dr Galezowski.

Digitized by Google

EXOPHTALMOS PULSATILE DE L'ŒIL DROIT

CONSÉCUTIF A UNE FRACTURE DE LA BASE DU CRANE

ET TRAITÉ PAR LA COMPRESSION DIRECTE; AMÉLIORATION NOTABLE[1]

PAR

Le Dr F. DESPAGNET

Les nombreux faits d'exophtalmos pulsatiles publiés depuis la thèse de M. Delens et celle de M. Terrier sont aujourd'hui bien connus, grâce aux statistiques de Sattler, Chauvel, Eckerlin, de Wecker et celle plus récente de Lefort où ces auteurs les ont commentés avec le plus grand soin, et l'on peut dire qu'à cette heure l'histoire de cette curieuse affection est bien près d'être définitivement fixée. Il nous a paru cependant intéressant de signaler un nouveau cas qui, s'il confirme la plupart des notions acquises, présente quelque intérêt au point de vue pathogénique et thérapeutique.

Nous le publierons tout d'abord en faisant suivre cette relation des réflexions qu'elle nous a suggérées.

Mme M..., 60 ans, est, le 3 juillet 1893, renversée par un fiacre qui lui passe sur le corps. Relevée sans connaissance, elle présente, dès le début, une hémorragie *de l'oreille et de la narine gauches*. Ramenée chez elle, elle reçoit les soins de notre confrère, Mlle Danel, à qui nous devons les premiers détails de notre observation. Notre confrère constate l'écoulement sanguin de l'oreille et du nez qui s'arrête sitôt que la malade est couchée. Une demi-heure après, Mme M... reprend connaissance; elle n'a aucun souvenir de ce qui est arrivé. Elle accuse des douleurs atroces au

1. Communication faite en collaboration avec le Dr Picqué, chirurgien des hôpitaux, le 3 mai 1893, à la Société de chirurgie et le 4 mai à la Société française d'ophtalmologie.

Digitized by Google

sommet de la tête. Pendant la nuit une nouvelle hémorragie abondante se produit, toujours par la narine et l'oreille gauches, hémorragie qui se continue sous forme de suintement sanguinolent jusqu'au jeudi 7.

En même temps que la céphalalgie violente, la malade présente des troubles subjectifs intéressants. Dès la première nuit elle entend un bruit assourdissant qui semblait, disait-elle, se produire à gauche et au-dessous d'elle et qu'elle comparait à l'action d'une scie. Ce bruit de scie semble se renforcer à partir du septième jour et ne disparaît qu'au commencement de septembre.

Jusqu'au samedi 9 juillet Mlle Danel ne remarque rien d'anormal du côté de la face.

La malade était dans une grande prostration. La température, restée normale jusqu'au 8, monta le soir de ce jour à 38°. Le 9, pas de variation. Le 10, elle s'élève à 38°7, degré qu'elle n'a jamais dépassé.

Le 9 juillet, au matin, notre confrère remarque un gonflement de la paupière supérieure *droite*, qui augmente rapidement pour devenir considérable le soir. En même temps les céphalalgies redoublent et le bruit de scie devient plus accusé.

Le 13, je suis appelé pour donner des soins à l'œil droit. Antérieurement j'avais opéré l'œil gauche de la cataracte. La malade, très faible, parle avec difficulté.

L'œil droit est fortement projeté en avant, et a, en dehors de l'orbite, le volume d'un gros œuf. Les paupières, fortement œdématiées et tendues, le recouvrent. La peau en est rouge, luisante. Entre elles fait saillie la muqueuse conjonctivale qui forme chémosis.

Rien de particulier à signaler qui soit appréciable en dehors de l'état inflammatoire apparent. Aucun battement n'est visible. La palpation ne permet pas d'en découvrir davantage. Le toucher laisse simplement constater une induration générale considérable de toute la masse orbitaire. L'auscultation est négative.

En entr'ouvrant les paupières, ce que l'on ne peut faire

Digitized by Google

qu'avec la plus grande peine, on trouve l'œil fortement injecté et offrant un chémosis considérable qui fait saillie au dehors et qui, en partie, recouvre la cornée dont la portion visible est saine. La pupille est dilatée et réagit à la lumière, mais faiblement. L'examen du fond de l'œil est impossible, le cristallin étant complètement cataracté. Toutefois, on constate que la perception lumineuse existe. Les mouvements de l'œil sont très limités et douloureux. L'absence de toute pulsation appréciable ainsi que de tout bruit de souffle, l'apparition de l'exophtalmos sept jours après l'accident, me firent penser qu'il pouvait bien s'agir là d'un phlegmon orbitaire produit par la pénétration de quelques esquilles osseuses dans l'orbite, de l'ethmoïde peut-être, et infection consécutive par le nez. L'hypothèse était d'autant plus vraisemblable que la fracture de la base du crâne était démontrée par l'écoulement de la narine et de l'oreille et que les phénomènes oculaires étaient tout à fait d'aspect phlegmoneux. Toutefois je me bornai à prescrire la compression avec l'application permanente de glace. Je donnai, en même temps, des cordiaux et fis pratiquer des injections de morphine. Six jours se passent ainsi. Les phénomènes phlegmoneux deviennent plus accusés. Toujours pas de pulsation apparente ou sensible au toucher; pas de bruit de souffle perceptible. La malade accuse des douleurs lancinantes aiguës dans l'œil droit. Tous les jours on fait la toilette de cet œil avec une solution de sublimé à 1/2000e.

Le 21 juillet la malade ressent des douleurs épouvantables dans l'orbite droite. L'œil est complètement immobile; la perception, nulle. La pupille ne réagit plus. Les tissus orbitaires sont tellement indurés, le globe tellement étranglé que je me décide à faire une ponction dans le creux orbito-palpébral vers sa partie moyenne. Il s'écoule un peu de sang. Je lave au sublimé; on continue la compression et la glace. Ce débridement semble soulager la malade qui dort un peu dans la nuit. Le lendemain l'étranglement est aussi prononcé, les douleurs sont revenues aussi vives. Avec un stylet, on entr'ouvre les lèvres de la plaie. Nouvel écoulement san-

Digitized by Google

guin, suivi d'une détente. Lavage au sublimé, compression, glace.

Le 24, on perçoit au toucher, dans l'angle interne au travers de la paupière supérieure, une pulsation bien nette avec thrill. Le 25 l'induration est moins forte, les tissus sont un peu relâchés, la pulsation est visible à l'œil nu, le bruit de soufle n'est pas perceptible. Le bruit de scie est toujours aussi intense. L'anévrisme artérioso-veineux n'est pas douteux. La malade est très affaiblie. Depuis plusieurs jours elle délire. Toutefois la température n'a pas dépassé 38°7. Elle dort peu. On fait tous les soirs une injection de un centigramme de morphine.

Le 26 juillet le Dr Picqué est appelé en consultation. Il confirme le diagnostic d'exophtalmos pulsatile. Etant donnée l'extrême faiblesse de la malade, il rejette l'idée de la ligature de la carotide. Il conseille de continuer l'emploi de la compression orbitaire exercée avec douceur à l'aide de la bande élastique.

Jusqu'au 20 août la situation se modifie peu. A partir de cette date l'exophtalmos semble diminuer. Toutefois, à la fin d'août, la cornée se nécrose dans un point : il se fait de l'hypopyon. Le Dr Sauvineau, qui me remplaçait, prescrit localement un traitement antiphlogistique et antiseptique. L'infection ne se propage pas. L'hypopyon se résorbe. Le point abcédé se répare. La décroissance de l'exophtalmie s'accentue. La malade reprend des forces.

Au commencement d'octobre l'exophtalmos n'est pas plus gros qu'une noix. Le chémosis est moins intense. Les veines ciliaires sont fortement dilatées, variqueuses. La paupière supérieure est en ptosis. La compression est continuée.

Fin mars, l'exophtalmos est très peu sensible. La pulsation est toujours accusée dans l'angle interne. Il n'y a plus de chémosis. Les vaisseaux ciliaires sont toujours volumineux. La pupille ne réagit plus et reste dilatée. La perception lumineuse est nulle. Le globe oculaire se meut, mais très faiblement ; à peine a-t-il, dans tous les sens, une excursion de 3 à 4 millimètres. La paupière supérieure est en ptosis

Digitized by Google

partiel. Elle ne se relève qu'à moitié de façon à ne découvrir que les deux tiers pupillaires. Jamais il n'y a eu aucun phénomène du côté de l'œil gauche, qui est resté excellent.

En résumant cette observation on trouve : chute violente sur le pavé et passage d'une voiture sur le corps amenant une fracture de la base du crâne, ainsi qu'en témoignent l'écoulement de la narine et de l'oreille gauches. Céphalalgies violentes. Bruit de scie dans la tête. Pendant cinq jours rien d'anormal dans les yeux. Le sixième jour apparition d'un œdème des paupières de l'œil droit. Exophtalmie avec caractères phlegmoneux. Induration considérable des tissus et douleurs orbitaires violentes. Pas de pulsation sensible ni de bruit de souffle. Le vingt-troisième jour, seulement, apparition de la pulsation avec thrill. Le bruit de souffle a toujours fait défaut. Compression oculaire pendant neuf mois. Disparition de l'exophtalmie, mais persistance de la pulsation dans l'angle interne de la paupière supérieure. Paralysie partielle de tous les muscles moteurs. Atrophie probable du nerf optique, ainsi que le prouve la perte totale de la perception lumineuse.

S'il peut persister quelques doutes sur la pathogénie et l'anatomie pathologique de l'exophtalmos spontané, ainsi qu'en témoigne la lecture de l'intéressant travail que M. Lefort vient d'écrire sur ce sujet, il ne saurait en être de même dans l'exophtalmos traumatique. Ici la pathogénie est toujours la même, c'est celle qu'avait pressentie et vérifiée Nélaton dans une observation célèbre : la communication artério-veineuse entre la carotide interne et le sinus caverneux, pathogénie à laquelle se sont ralliés Delens et plus récemment Sattler dans la grande majorité des cas d'exophtalmos traumatique. C'est la fracture de la base du crâne qui amène cette rupture artérielle, soit directement, soit par l'action d'une esquille d'un des os voisins.

Souvent, dans ces cas, il s'agit d'une fracture de la voûte irradiée aux parois de l'orbite et au sommet. Quelquefois, comme dans le deuxième cas de Nélaton, il ne s'agit que d'une fracture contredirecte de la base. En est-il de même

Digitized by Google

dans notre cas? Nous ne saurions le dire, mais nous n'avons trouvé sur la voûte, et malgré un examen des plus minutieux, ni contusion, ni points douloureux.

Un fait dans notre observation mérite une mention spéciale. La fracture de la base siégeait à gauche, comme en témoigne l'écoulement sanguin par l'oreille et la narine correspondantes, et cependant l'exophtalmos s'est manifesté du côté opposé. Ce fait, qui existait, d'ailleurs, dans un cas de Nélaton, indique évidemment que le trait de fracture a dépassé la ligne médiane et qu'il a ménagé dans son trajet irrégulier le sommet du rocher correspondant à l'écoulement sanguin.

Les déchirures de la carotide sont variables selon les cas. Tantôt il s'agit d'une fissure difficilement reconnaissable au milieu des caillots, tantôt d'une déchirure plus large, quelquefois même d'une rupture complète, comme M. Picqué a eu l'occasion de le constater dans un fait qu'il a relaté en 1883 dans le *Progrès médical*. Il serait intéressant, au point de vue thérapeutique, de pouvoir préjuger de la variété de la lésion. Or, à cet égard, on n'a peut-être pas suffisamment insisté sur le temps qui s'écoule depuis le traumatisme jusqu'à l'apparition des premiers symptômes de l'exophtalmos. Ne peut-on pas admettre que ce sont surtout les fissures, c'est-à-dire les lésions curables spontanément, dans certains cas, qui donnent lieu à l'exophtalmos tardif. Or, dans le cas de M. Picqué, l'exophtalmos ne parut que le sixième jour et la lésion guérit spontanément.

Chez notre malade, les phénomènes de l'exophtalmos apparurent tardivement et présentèrent des caractères classiques.

Nous insisterons seulement sur trois points particuliers :

1° Le gonflement palpébral signalé dans tous les cas, mais qui fut si marqué qu'il put un instant en imposer pour un phlegmon de l'orbite dont la pathogénie, d'ailleurs, pouvait facilement s'expliquer par l'infection propagée des fosses nasales par la fracture de la paroi interne de l'orbite. Lefort ne fait pas mention de cette particularité.

2° L'ophtalmoplégie totale. Quelquefois elle n'est que par-

Digitized by Google

tielle et se limite à la 6e paire. Ici, au contraire, la 3e, la 4e et la 6e paires étaient intéressées, mais il ne nous a pas été possible de savoir si l'ophtalmoplégie totale, que Lefort considère comme la plus fréquemment observée, était contemporaine de l'accident ou seulement consécutive à la distension des vaisseaux et surtout de la veine ophtalmique.

3° L'atrophie de la papille est un symptôme digne d'être noté. Probablement consécutive à l'étranglement du nerf par compression, elle a produit, dans notre cas, une cécité absolue, phénomène qui s'est présenté dans 27 des cas relatés par Lefort.

Enfin, chez notre malade, nous n'avons pu constater le souffle continu avec redoublement qui constitue un signe si important de l'affection qui nous occupe.

L'évolution de l'exophtalmos pulsatile est encore aujourd'hui mal connue et si, comme le veut Lefort, l'affection a la plus grande tendance à s'aggraver, il y a cependant certains cas où l'affection peut quelquefois guérir spontanément. M. le professeur Gayet, en 1881, a publié un cas remarquable de ce genre dans la *Revue de chirurgie*.

Il faut donc se garder d'intervenir trop hâtivement, et notre malade nous fournit un exemple qui semble venir à l'appui de cette manière de voir, si tant est qu'on ne veuille pas attribuer, avec M. Lefort, un pouvoir curatif à la compression directe qui, cependant, a été appliquée avec beaucoup de soin, pendant huit mois, par notre confrère, Mlle Danel.

M. Picqué, comme chirurgien, appelé à donner son avis sur l'opportunité d'une intervention chirurgicale, hésita à proposer chez une femme âgée et débile, la ligature de la carotide qui, en somme, constitue, ainsi que l'a démontré Lefort, la principale ressource chirurgicale dans les cas de ce genre.

Nous sommes heureux que des circonstances spéciales nous aient permis de juger la valeur de l'abstention dans l'exophtalmos pulsatile et nous pensons, en résumé, que si, dans l'immense majorité des cas, il convient d'opposer la ligature à distance, il en est d'autres où l'on peut agir différem-

Digitized by Google

ment, lorsque la tumeur pulsatile, après s'être développée tardivement, reste stationnaire.

Dans ces conditions, il est bien permis, pour les raisons que nous avons indiquées plus haut, de compter sur une guérison spontanée et peut-être sur l'efficacité de la compression directe.

Dr F. Despagnet.

L'ECZÉMA PALPÉBRAL

PAR

Le Dr A. TROUSSEAU
Médecin de la Clinique nationale des Quinze-Vingts

L'eczéma des paupières est une des affections les plus désespérantes qui se puisse rencontrer dans la pratique ophtalmologique, et, bien que nous soyons assez rarement consultés à ce sujet, il m'a paru que je ne ferais pas œuvre inutile en apportant ici le fruit d'une expérience due à la complaisance de M. le Dr Besnier qui m'a fourni plusieurs occasions d'étudier le traitement de cette cruelle maladie.

Qu'on n'aille pas trouver cette épithète exagérée. Cruelle est, en réalité, la situation de ces malheureux patients aux paupières gonflées, dures, douloureuses, s'entr'ouvrant à peine, sans cesse tourmentés par une sensation de chaleur et de tension, et par d'insupportables démangeaisons qui les privent de tout sommeil, de tout repos, les portent à gratter les surfaces malades dont ils augmentent ainsi sciemment l'inflammation, déterminant eux-mêmes les poussées aiguës qu'ils redoutent, éternisant leur maladie. Le grattage, la mobilité constante des paupières, l'irritation causée sur les surfaces malades par les sécrétions qui s'écoulent des culs-de-sac conjonctivaux sont, en dehors de la nature même de

Digitized by Google

la lésion, les principaux facteurs de la longue durée de propagation et de récidive de l'eczéma des paupières.

Il ne faut pas oublier que cet eczéma reste rarement localisé aux voiles palpébraux et que souvent il se propage à la face, au cou, voire même au cuir chevelu, créant alors un aspect physique aussi affreux qu'est lamentable la situation du sujet. C'est autour de l'œil, pour les motifs signalés tout à l'heure, que l'eczéma se cantonne le plus volontiers et se montre le plus rebelle. D'après cette courte description on a compris que je ne visais nullement ici les simples blépharites eczémateuses, pas plus que l'eczéma impétigineux des enfants, qui guérissent facilement par des traitements bien connus.

Je n'ai en vue que l'eczéma des adultes à tendance exacerbante et récidivante, dont la cure est hérissée d'embûches et de difficultés et qu'il faut absolument faire disparaître, autant pour soulager le patient que pour éviter qu'un reliquat d'eczéma palpébral ne serve, suivant une doctrine bien établie par Besnier, de centre d'appel pour les éruptions plus éloignées.

Avant d'entrer dans le détail du traitement que je propose, je tiens à insister sur ce point que l'eczéma des paupières s'accompagne toujours d'une conjonctivite à sécrétion catarrhale, plus ou moins abondante et de forme assez caractéristique, pour qu'on lui doive donner le nom de conjonctivite eczémateuse. Elle est évidemment de même nature que l'eczéma des paupières qu'elle irrite et aggrave en l'imbibant de ses sécrétions. Je ne crois pas qu'il y ait là une conjonctivite banale, mais bien un vrai eczéma de la conjonctive qu'il faut supprimer si l'on veut avoir des chances d'améliorer la surface cutanée. Cette conjonctivite se caractérise par l'intégrité relative de la muqueuse qui double la paupière supérieure et par l'hyperémie très marquée de la conjonctive du cul-de-sac inférieur qui sécrète du muco-pus, lequel, mêlé aux larmes, irrite et propage l'eczéma cutané.

Ceci m'ayant poussé à rechercher le meilleur moyen de traiter cette conjonctivite, m'a permis de constater que l'em-

Digitized by Google

ploi des solutions de sublimé, qui, seules, avaient amélioré et guéri la conjonctivite avait encore un heureux effet sur l'altération de la peau, sur la marche et les symptômes pénibles de l'eczéma.

Voici, brièvement résumée, l'observation d'une malade chez laquelle l'emploi de cette méthode a fait merveille. La malade en question est la femme d'un de nos confrères et l'observation a été prise par son mari qui a bien voulu me la remettre :

Mme X..., 46 ans, arthritique invétérée, habituellement tourmentée par des bronchites, des blépharo-conjonctivites à répétition, a une atteinte d'eczéma de la face à la fin de décembre 1891. De cette époque au 9 novembre 1892 la malade n'a, pour ainsi dire, pas de repos, son eczéma est continuellement exacerbé, gagne souvent les paupières où il se localise, s'accompagnant d'une violente conjonctivite, se propage au cou, à la poitrine, se complique d'anthrax, de furoncles, bref, la situation est désespérante, car tous les traitements intérieurs ont été essayés, toutes les pommades ont été appliquées, aucun résultat encourageant n'a été obtenu.

Je commençai à soigner la malade le 9 novembre 1892. Depuis le 20 octobre l'eczéma, un peu calmé, avait fait une réapparition subite. Les paupières étaient rouges, gonflées, tendues, une abondante sécrétion s'échappait des culs-de-sac; un gonflement érésipélatoïde s'étendait sur toute la moitié supérieure de la face ; les cataplasmes de fécule, les lotions d'eau boriquée, de bicarbonate de soude, de résorcine, n'avaient amené aucun résultat satisfaisant.

Frappé du rôle évidemment nocif des sécrétions conjonctivales et ne songeant alors nullement à guérir l'eczéma, mais seulement à enlever une cause d'irritation et à débarrasser la malade d'un symptôme gênant, je prescrivis deux fois par jour des lavages du cul-de-sac conjonctival inférieur et des lotions palpébrales avec une solution de sublimé à la dose de 5 centigr. pour 500 gr. (sans alcool). Je craignais fort que mon traitement fût mal supporté, étant donnée la violente irritation de la peau de la face, mais je tenais à une désinfec-

Digitized by Google

tion des régions malades. Tout se passa mieux que je ne le pensais, et, le 20 novembre, je pus utiliser une solution de sublimé à 0,25 p. 1,000 qui, en moins de quinze jours, amena une amélioration extraordinaire, nettoyant pour ainsi dire la peau et la conjonctive qui, de jour en jour, devenaient normales. Il y eut pourtant, en janvier dernier, une poussée d'eczéma de la face, mais qui dura peu de temps, fut très bénigne et, chose des plus remarquables, respecta totalement les conjonctives et toucha à peine les bords des paupières, comme si l'emploi de l'antiseptique, encore continué, avait protégé ces régions. Depuis cette dernière alerte, la malade est dans un état des plus satisfaisants. Elle considère, et son mari est de cet avis, cette guérison comme inespérée.

Depuis, j'ai appliqué ce même traitement à huit malades, pas toujours avec un succès aussi rapide, mais constamment avec un avantage marqué ; je me hâte de dire que la réussite dans la cure de l'eczéma palpébral ne tient pas uniquement à l'emploi de la solution de sublimé, qu'il y a bien d'autres soins à prendre et que surtout il y a bien des médications qu'il faut se garder de prescrire. Je ne crains pas d'affirmer qu'il vaut cent fois mieux ne pas traiter un eczémateux que de le mal traiter. Ici le médecin est souvent plus dangereux que le mal. La moindre faute dans la direction du traitement, la moindre erreur dans l'interprétation d'une médication causent des poussées aiguës et un immense retard dans la guérison. Pour traiter convenablement l'eczéma des paupières, il faut une délicatesse infinie de touche et une expérience consommée. Il faut avoir fait, à son détriment, quelques écoles pour être de suite persuadé de ce que j'énonce ici.

L'histoire de Mme L..., âgée de 67 ans, est, à ce point de vue, fort instructive. Cette dame fut atteinte en juin dernier d'un violent eczéma des paupières avec conjonctivite catarrhale assez intense. Du début de la maladie à la fin d'octobre, l'existence de cette malheureuse fut un long supplice. D'abord traitée par le nitrate d'argent, elle n'eut pas d'amélioration, mais pas non plus de grosses poussées. Elle aban-

Digitized by Google

donna bientôt ce traitement, découragée par l'insuccès, et dès ce moment, chaque fois qu'elle essaya une médication nouvelle, elle eut une telle aggravation, de telles douleurs, que son état général s'altéra profondément et que son état mental commença à se modifier d'une façon fâcheuse. Toutes les fois qu'on ne soignait pas l'eczéma pendant quelque temps, il y avait plutôt amélioration, malgré que les symptômes pénibles persistassent, mais la poussée survenait formidable à chaque nouvelle médication ; l'emploi du masque en caoutchouc, l'application d'une pommade quelconque ont été particulièrement funestes.

Je fus appelé près de cette dame vers la fin d'octobre et je la trouvai dans une situation inquiétante. Les paupières étaient rouges, tuméfiées, suintantes, la conjonctivite catarrhale était des plus intenses. Des sensations de brûlure, des démangeaisons insupportables tourmentaient jour et nuit la patiente qui ne prenait plus de nourriture, était privée de sommeil, maigrissait à vue d'œil. Étant donnée la violente irritation des téguments je ne voulus pas employer le sublimé et prescrivis des cataplasmes de fécule qui amenèrent une nouvelle poussée, de simples onctions de vaseline eurent le même effet. Aussi n'hésitai-je plus à recourir à la méthode antiseptique et j'eus la surprise de constater, fait paradoxal en apparence, que le sublimé, ce médicament réputé si irritant, était merveilleusement toléré par la conjonctive et par la peau, qu'il ne déterminait aucune poussée et soulageait beaucoup la malade aujourd'hui radicalement guérie, non sans avoir traversé quelques périodes pénibles succédant toujours à un essai intempestif dont j'étais responsable.

C'est donc après bien des tâtonnements que je crois pouvoir donner les conseils suivants pour le traitement des eczémas des paupières.

Assurer autant que possible l'asepsie de la région : pour cela guérir le plus rapidement qu'on pourra la conjonctivite eczémateuse qu'aggrave le nitrate d'argent, le sulfate de zinc, qu'améliore merveilleusement le sublimé en lavages intérieurs à la dose de : début de 0,05 cent. par 500 gr. pouvant

Digitized by Google

être portée plus tard à 0,25 cent. par 500 gr. ; lotionner les surfaces cutanées avec la même solution employée tiède, user aussi de fréquentes pulvérisations d'eau boriquée, assurer, s'il y a lieu, le cours des larmes, mettre les surfaces malades au repos en recommandant l'occlusion habituelle des paupières, qui supprime le clignement. Éviter à tout prix le grattage, même en employant la camisole de force, comme j'ai dû le faire dans le cas de Mme L... Le grattage, outre qu'il irrite, inocule des germes nocifs et empêche l'asepsie que je recherche avant tout; ne jamais employer les masques de propreté si douteuse, les poudres qui peuvent fermenter.

Si l'eczéma est irrité, on fera le jour le traitement antiseptique et la nuit on appliquera un cataplasme de fécule de riz fait dans des conditions d'asepsie parfaite.

Si l'eczéma suinte beaucoup, antisepsie le jour, et la nuit application d'une poudre composée de bismuth, d'oxyde de zinc ou d'acide borique.

S'il existe des fissures, les toucher avec un pinceau trempé dans le nitrate d'argent à 3 pour 100.

Si les démangeaisons sont très vives, on appliquera sur les paupières des compresses d'eau alcoolisée, on fera des pulvérisations avec l'eau phéniquée à 1/2 pour 100 et on donnera à l'intérieur le sulfate de quinine (Brocq). La pommade au menthol réussit bien mais n'est supportée que dans les cas torpides où les démangeaisons sont rares.

N'employer les pommades que dans la période terminale de l'eczéma, au moment où la desquamation fine apparaît, et ne le faire qu'avec la plus extrême prudence en tâtant soigneusement le terrain afin d'éviter une poussée. Il n'y a rien de plus difficile que de préciser l'indication d'une pommade dans l'eczéma palpébral. On devra toujours commencer par l'emploi d'une pommade très peu irritante. Si celle-ci est tolérée on passera à une autre plus active et ainsi de suite. Voici l'échelle que j'adopte généralement : vaseline blanche pure, axonge fraîche, si vantée par Brocq, bismuth, oxyde de zinc, ichtyol, oxyde jaune, huile de cade. Dans chaque classe on doit commencer par une très faible dose.

Digitized by Google

La base de la méthode reste le traitement antiseptique ; je crois que tout antiseptique aussi actif que le sublimé réussirait aussi bien que lui et qu'un autre, moins irritant à activité égale, serait peut-être préférable.

Le rôle de l'antisepsie dans la cure de l'eczéma palpébral est intéressant, non seulement au point de vue pratique de la doctrine. Rapproché du peu d'efficacité des traitements généraux, il donne un singulier poids à la théorie de l'école de Vienne qui veut ne voir dans l'eczéma qu'une affection purement locale à laquelle seule est applicable un traitement local, Peu à peu l'idée du traitement antiseptique de l'eczéma en général prend corps. Brocq serait disposé à l'accepter, n'étaient les difficultés de son emploi et la crainte des éruptions qu'il peut amener.

Je serais fort heureux si cette courte étude contribuait, pour une modeste part, à faire admettre l'origine parasitaire de l'eczéma, origine que l'école française actuelle (Besnier, Brocq) est très disposée à accepter pour certaines manifestations eczémateuses que Unna a décrites sous le nom d'eczéma seborroïenn et dans lesquels rentrent d'ailleurs la plupart des eczémas palpébraux. Elle prouvera en tout cas que, si l'on veut guérir un eczéma, il faut débarrasser la surface malade de tous les germes qui y sont nés ou qui y sont importés.

Dr TROUSSEAU.

DISPOSITIF

POUR FACILITER LES EXPÉRIENCES STÉRÉOSCOPIQUES

PAR

Le Dr L. VIGNES

Lorsque nous entreprenons une cure de strabisme, notre objectif est d'obtenir l'extension de la vision binoculaire à toutes les positions du regard, ou, tout au moins, aux points que l'objet de fixation vient successivement occuper lorsqu'il

Digitized by Google

se déplace, sur la ligne médiane du punctum proximum de convergence à l'infini.

Pour nous assurer si le but proposé est atteint, nous disposons de plusieurs procédés. Parmi ceux-ci l'expérience de fusion stéréoscopique de figures géométriques simples, telles que points, lignes, etc., est couramment, parfois même exclusivement employée ; et on a coutume, lorsque le fusionnement a lieu, les mires étant situées en deux points dont l'écartement égale la longueur de la ligne de base, d'en déduire que les lignes visuelles sont en parallélisme. Cette déduction est parfois erronée parce que le procédé en question renferme deux causes d'erreur qui tiennent :

1° A la déviation prismatique que, dans certaines directions du regard, le bord des verres imprime aux lignes visuelles ;

2° A la relation qui lie l'accommodation et la convergence, relation tellement étroite que, même après avoir pris soin de relâcher artificiellement notre accommodation, nous convergeons encore inconsciemment pour le fond du stéréoscope.

Souvent ces deux causes s'ajoutent l'une à l'autre.

Je me suis demandé s'il était possible d'obtenir, au moyen du stéréoscope, le fusionnement dans le parallélisme presque rigoureusement mathématique des lignes de regard. Pour résoudre cette question, je me suis placé dans les conditions expérimentales suivantes :

Après avoir déterminé exactement la longueur de ma ligne de base, je mets les verres sphériques qui relâchent mon accommodation pour la profondeur du stéréoscope, de façon à ce que leur centre coïncide avec les extrémités de cette ligne, puis je dispose au devant des verres deux diaphragmes percés d'un trou sténopéique correspondant au centre de chacun d'eux.

Je donne alors au centre des mires un écartement semblable à celui des verres et je les amène à coïncider avec le pied des perpendiculaires abaissées des trous sténopéiques sur la base du stéréoscope.

En procédant ainsi, j'exclus toute action prismatique des

Digitized by Google

verres et le fusionnement a lieu dans le parallélisme des lignes du regard. Il suffit de quelques minutes d'entraînement pour l'obtenir.

Le stéréoscope ainsi disposé ne peut pas toujours être utilisé dans la pratique; car par l'impossibilité dans laquelle se trouve le strabique à diriger ses lignes visuelles à travers les ouvertures sténopéiques, les diaphragmes entravent la tendance au fusionnement que nous avons un grand intérêt à solliciter, d'abord pour un point quelconque, puis, pour toutes positions des lignes visuelles depuis leur situation en convergence, sur un objet de fixation éloigné de 30 centi-

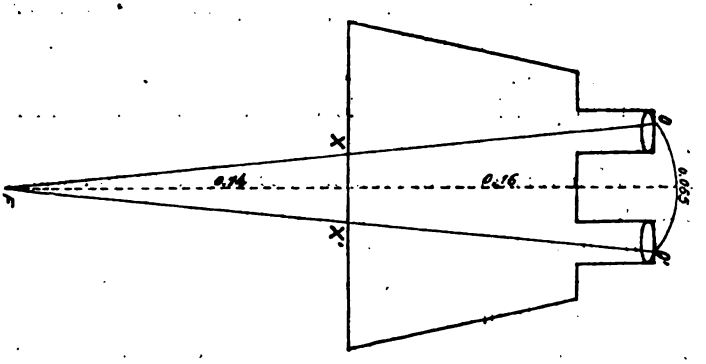

mètres au moins, jusqu'à celles qu'elles occupent dans le regard à l'infini.

Si, pour ces raisons, le stéréoscope à trous sténopéiques ne peut se généraliser dans la pratique, il faut au moins prescrire, tant dans l'intérêt des exercices à faire que de la vérification des résultats obtenus, un instrument qui rende les chances d'erreur que je viens de signaler aussi petites que possible.

Pour ma part, j'ai adopté le modèle que voici que l'on trouve couramment dans le commerce.

Sur une boîte de stéréoscope ordinaire, sont adaptés, comme vous le voyez, deux tubes à bonnettes analogues à celles des jumelles de théâtre. Ces tubes sont à écartement variable; chacun d'eux porte les verres qui relâchent entièrement ou

Digitized by Google

partiellement l'accommodation du sujet, pour le fond du stéréoscope, dont ils sont distants de 16 centimètres.

Grâce à cette disposition, il est aisé de placer les tubes de façon à ce que les yeux du sujet s'emboîtent aisément sur les bonnettes et que les lignes visuelles passent à peu près par le centre des verres.

La plaque blanche qui porte les mires est en métal et régulièrement centrée, ce qui permet, à un moment donné, d'amener les mires exactement en face du centre des oculaires.

Les mires de couleur noire sont assez larges pour être reconnues par les yeux amblyopes, et portent l'une une raie blanche horizontale, l'autre une raie rouge verticale dont la fusion donne l'impression visuelle d'une croix.

Cette disposition permet de vérifier les réponses du malade.

Une échelle en centimètres facilite la lecture de l'écart des mires.

J'ai fait également disposer en arrière de la plaque une autre échelle, basée sur la division tangentielle des angles du strabisme de 5 en 5°. Elle permet de rechercher plus rapidement le point de fusionnement en plaçant la mire mobile sur la division correspondante à l'angle du strabisme apprécié au moyen du périmètre. Il va sans dire que, pour utiliser ce moyen, il ne faut pas que l'angle du strabisme soit de grande ouverture, étant donnée la petite dimension de la plaque.

Assurément que l'on pourrait, comme me le faisait observer M. Javal dans une récente discussion à la Société d'ophtalmologie de Paris, étendre le champ des plaques en augmentant la valeur dioptrique de l'oculaire; mais cette disposition est peu pratique, car la courte distance du foyer du verre accroîtrait encore la tendance naturelle à la convergence.

Avant de terminer cette petite note, je veux aussi mentionner que l'on peut utiliser le stéréoscope à trou sténopéique pour mesurer l'amplitude de la convergence négative.

Les verres disposés pour la longueur de la ligne de base et le

Digitized by Google

fusionnement obtenu, on éloigne les mires l'une de l'autre, jusqu'au moment où, les yeux en divergence, la fusion devienne impossible; la distance du point extrême de fusion, de la situation où les lignes visuelles sont en parallélisme, est la tangente de l'angle de convergence négative. Le chiffre ainsi obtenu concorde avec ceux qu'indique pour cette valeur la méthode des prismes.

Enfin, il serait peut-être possible, dans les cas d'asthénopie musculaire, d'apprécier la durée du travail que peuvent supporter les muscles, insuffisamment ou anormalement innervés.

Je suppose qu'à travers ce stéréoscope sténopéique, on regarde un objet distant de l'œil de 30 centimètres sur la ligne médiane. Les deux lignes visuelles traversent la plaque porte-mire en deux points X, X'. Si je dispose les mires pour cette distance, il est évident que la fusion a lieu, les yeux étant en position de convergence, comme s'ils fixaient à 0 m. 30. La durée du temps pendant lequel le sujet peut fusionner, pourrait peut-être, rapprochée des autres modes d'innervation, nous permettre de juger de la façon dont l'asthénopie peut soutenir le travail de près, en un mot quelle peut être la dépense nerveuse.

Je n'ai pas encore une expérience suffisante de ce moyen pour pouvoir faire autre chose que vous le signaler.

La position à donner aux mires nous est indiquée par la comparaison des deux triangles, FXX' et FOO' qui donnent la relation $\frac{XX'}{OO'} = \frac{14}{30}$, d'où $XX' = \frac{140 \times 65}{300} = 33$ millim.

Dr Vignes.

Digitized by Google

FILAIRE OU DRAGONNEAU DU CORPS VITRÉ

PAR

Le Dr MALGAT (de Nice)

La filaire (*Filaria, Dracunculus, Loa*), est un nématode très répandu, s'il faut en croire les auteurs, sur la côte de Guinée, dans le Turkestan, en Égypte, dans la Caroline du Sud, au Gabon, au Congo. Dans une monographie des filaires publiée à Vienne en 1858, Raphaël Morin décrit 152 espèces de ces nématodes, provenant la plupart de mammifères ou d'oiseaux. Toutefois plusieurs de ces espèces ayant été trouvées chez l'homme, les filaires ont attiré depuis longtemps l'attention des médecins en général et des oculistes en particulier. On a successivement étudié la filaire de Médine (*Filaria ou Dracunculus*); la filaire du sang humain (*Filaria sanguinis hominis*); la filaire des lèvres (*Filaria labialis*); la filaire des bronches (*Filaria bronchialis hominis*); la filaire de l'œil (*Filaria oculi*).

Cette dernière variété, qui nous occupera plus spécialement dans cette note, a été vue sous la conjonctive (*Maugin, Clot Bey, Wilson, Blot, Sigaud, Guyot, Leuckart, Lestrille*), dans le cristallin (*de Graefe, Nordmann, Ammon, Gescheidt, Sichel, Jüngken*), dans le corps vitré (*Quadri, Fano*).

Si la filaire de l'œil est commune dans les pays chauds, elle est au contraire extrêmement rare en Europe, et celle qui vit dans le corps vitré est encore plus rare puisqu'on ne connaît guère que l'observation de Quadri et celle de Fano. La filaire étudiée par Quadri était vivante (*elle se trémoussait dans l'humeur vitrée*), celle de Fano, que j'ai eu la bonne fortune de voir autrefois à sa clinique, était morte. Celle qui fait l'objet de cette observation est vivante et comme celle de Quadri elle se *trémousse* dans le corps vitré d'un jeune homme de 21 ans, Barthélemy C..., marchand de

Digitized by Google

vin, habitant une petite commune du département des Alpes-Maritimes.

Barthélemy C... appartient à la conscription de 1893 : c'est pour cette raison qu'il vint le 13 février dernier me demander un certificat pour constater la cécité de son œil gauche. Il a fallu cette circonstance pour que le malade vînt me consulter sur l'état de son œil; car cet œil gauche ne le préoccupait plus depuis quatre ans, époque à laquelle il perdit la vision de ce côté ; l'œil droit a une acuité visuelle parfaite. Au surplus, l'œil gauche avec lequel il ne distingue plus que la lumière des ténèbres depuis quatre ans, est atteint de strabisme externe, maladie survenue à l'âge de 12 ans, et sur laquelle il ne peut fournir aucun renseignement.

Le jeune Barthélemy C... n'a jamais quitté la commune où son père est cultivateur. Voulant constater l'état de sa santé générale, j'examinai avec soin non seulement ses divers organes, mais surtout l'aspect de la peau depuis les orteils jusqu'à la racine des cheveux. Je ne vis dans cet examen minutieux rien d'anormal ni dans les organes, ni à la surface de la peau. Comme on le sait, l'état de la peau, surtout au voisinage des chevilles, a quelquefois une grande importance dans l'affection qui nous occupe et c'est pour cette raison que je crus devoir faire un examen des plus attentifs. Du reste, la santé générale du sujet était des plus satisfaisantes.

Barthélemy C... est devenu strabique de l'œil gauche à l'âge de 12 ans; en sorte qu'il ne s'est jamais bien rendu compte de l'acuité visuelle de ce côté. Toutefois, il affirme que la cécité complète à gauche n'est survenue que depuis environ quatre ans. Inutile de dire que les phénomènes visuels qui ont pu se passer du côté de l'œil gauche n'ont pas attiré l'attention du malade pour la double raison qu'il était bien jeune lors des accidents survenus et qu'il habitait avec des paysans, ses parents, presque aussi insouciants que lui de son état.

Ce qui intéresse surtout le jeune malade, c'est qu'il va

Digitized by Google

passer le conseil de revision et qu'il est borgne : voilà tout.

Examen de l'œil gauche. — La conjonctive palpébrale et oculaire ne présente rien d'anormal, le tissu sous-conjonctival paraît également normal. A l'œil nu, ni à l'éclairage latéral on n'aperçoit entre la sclérotique et la conjonctive aucun corps étranger animé ou inanimé.

A l'éclairage latéral, il est facile de s'assurer que la cornée, la sclérotique, la chambre antérieure, l'iris, le cristallin ne portent aucune trace de lésions quelconques.

A l'éclairage direct par le miroir ophtalmoscopique on voit très nettement que les milieux de l'œil laissent librement passer les rayons lumineux. Cependant, quand je commande au sujet de mouvoir son œil en haut, en bas, à droite, à gauche, j'aperçois comme un corps flottant dans le corps vitré. Ce corps flottant attire mon attention par sa forme, sa longueur, ses dimensions et sa position. Il me paraît avoir une longueur de 2 centimètres environ et la grosseur d'un cheveu noir. Il paraît suspendu verticalement en dedans de la papille à une longueur de papille à peu près et il est fixé par son extrémité supérieure au-dessus du niveau de la partie supérieure du disque papillaire et comme je viens de le dire en dedans. Quels que soient les mouvements du globe, ce point de fixation reste absolument invariable, et tandis que le reste de ce filament noir oscille et se déplace par suite des mouvements oculaires, l'extrémité supérieure demeure fixée à la manière d'une sangsue en travail de succion.

Au point de fixation le filament possède un petit renflement, comme une tête, puis progressivement de cette tête à l'autre extrémité, extrémité caudale, il diminue d'épaisseur. De sorte que, on distingue très nettement une tête, un corps et une queue, cette dernière portion ayant environ comme longueur les trois cinquièmes de la totalité dudit filament. Ses contours sont d'une netteté parfaite et on se rend parfaitement compte qu'il est exactement cylindrique et lisse.

Lorsque le globe oculaire se meut, le filament se meut

Digitized by Google

également, comme le ferait un cheveu dans un vase rempli d'eau : mais ses mouvements se font toujours verticalement puisqu'il est fixé par son renflement supérieur. Lorsque le globe oculaire est parfaitement immobile, le filament exécute spontanément et volontairement des mouvements variés avec son corps et sa queue à gauche, à droite, en avant, en arrière. Sa queue s'enroule sur elle-même, se plie, se déroule, se tend de mille manières différentes avec lenteur ou avec rapidité au gré de ses caprices.

En arrière du filament on distingue les vaisseaux de la rétine, qui occupent nettement un plan postérieur.

Comme complément de l'examen ophtalmoscopique j'ajouterai que la papille optique est blanche et atrophiée, que les vaisseaux rétiniens sont réduits à leur minimum de nombre et de volume, que la couche pigmentaire sous-rétinienne a presque complètement disparu, en sorte que le stroma choroïdien apparaît dans toute sa netteté, qu'en conséquence la vision est réduite à distinguer la lumière des ténèbres.

En raison des troubles de nutrition survenus dans la rétine, on est en droit de se demander si le filament en question ne serait pas simplement un corps flottant filiforme occupant l'humeur vitrée. Mais généralement les corps flottants sont bien réellement flottants dans le corps vitré. Toutefois, il peut arriver à la rigueur qu'ils soient retenus par une de leurs extrémités à travers une éraillure ou une déchirure de l'enveloppe du corps vitré, consécutivement à une hémorragie intra-oculaire. Mais, dans ce cas, l'œil étant au repos, le corps flottant ne serait pas animé de mouvements spontanés variables et divers, il se contenterait de se mouvoir selon les lois de la pesanteur.

En conséquence, ce filament ne me paraît être qu'une filaire du corps vitré et une filaire vivante. Malheureusement le porteur de ce nématode est peu intelligent et ne peut me fournir aucun renseignement utile ni sur son origine, ni sur les symptômes visuels qu'il a pu avoir autrefois.

Dr MALGAT.

Digitized by Google

SOCIÉTÉ FRANÇAISE D'OPHTALMOLOGIE

Onzième Congrès tenu à Paris du 1er au 4 mai 1893 [1]

Séance du 1er mai 1893

PRÉSIDENCE DE M. LAGRANGE

De l'asepsie dans les opérations pratiquées sur les yeux. M. NUEL (de Liège), *rapporteur*. — Pour limiter les dimensions de notre travail, nous traiterons à peu près exclusivement du genre d'opérations qui intéressent les milieux de l'œil les moins résistants à l'infection microbienne (cristallin et corps vitré), celles qu'on pratique sur le système cristallinien : extractions et discissions. Qui peut le plus, peut le moins. On apportera aisément aux principes établis pour ces opérations les réductions et les tempéraments permis pour des opérations moins dangereuses. Nous étudierons d'abord les conditions variées dans lesquelles peuvent être établies l'asepsie et la stérilisation des instruments, des objets de pansement et surtout du champ opératoire.

A. *Limite du pouvoir des désinfectants chimiques.* — Il y a dans l'entourage immédiat des microbes des conditions qui peuvent diminuer et même annuler l'action d'un antiseptique. Nous en ferons saisir l'importance en constatant par exemple que le sublimé, qui jouit de propriétés bactéricides éminentes, peut les perdre absolument dans telles circonstances. La réaction acide est favorable, la réaction alcaline (de la plupart de nos humeurs) est défavorable à l'action bactéricide du sublimé, et la présence de l'acide sulfhydrique en détruit absolument l'effet. Voilà pour l'annulation *chimique* des antiseptiques.

D'autre part, les matières albuminoïdes, la gélatine, la mucine, etc., ramassent au sein des liquides des fragments de détritus riches en microbes, les condensent et les rendent difficilement pénétrables par les antiseptiques. Souvent même la présence de certains antiseptiques contribue à cet effet. Ce genre de protection *mécanique* des microbes de nos humeurs se fait plus ou moins sentir à l'égard de presque tous les antiseptiques. Les corps gras constituent ordinairement une barrière infranchissable pour les microbes. Un fil imprégné du bacille du pus bleu (un microbe peu résistant), puis recouvert de graisse ou de gélatine, reste septique pendant un et même plusieurs jours dans une solution aqueuse de sublimé à 0.5 p. 100. C'est la raison de l'inactivité presque absolue

1. Compte rendu emprunté à la *Semaine médicale*.

Digitized by Google

des antiseptiques dissous dans les graisses, notamment de l'huile phéniquée.

L'antiseptique le plus actif peut dans l'organisme humain, par exemple sur la conjonctive oculaire, provoquer des réactions défavorables à son action. Il est absolument impossible d'appliquer à la surface d'une plaie, ou bien sur la conjonctive, un antiseptique en concentration suffisante pour y tuer tous les microbes pathogènes. Il arrive que l'antiseptique provoque à la surface de l'œil un état d'irritation donnant lieu à de la sécrétion plus ou moins muqueuse, et cette hypersécrétion fournit un milieu nutritif favorable à la pullulation des microbes. Ce rôle nuisible va donc à l'encontre de l'action antiseptique, qu'il peut neutraliser tout à fait. Il est, par exemple, des yeux avec irritation du bord ciliaire, qui ne tolèrent presque pas de substance irritante, et qui réagissent à son application par un certain degré d'infection ciliaire et de sécrétion muqueuse. Pour eux, le sublimé, qui pour son efficacité se trouve toujours au haut de l'échelle des antiseptiques, peut être un agent désinfectant moins utile qu'un autre moins haut coté.

Les considérations qui précèdent, et d'autres encore, notamment celles relatives à l'espèce des microbes, ont conduit à la conclusion, acceptée par la plupart des auteurs récents, que non seulement la stérilisation, mais même l'*asepsie absolue est irréalisable à l'aide des seuls moyens chimiques*.

Ce qui est consolant, c'est que dans l'immense majorité des cas, surtout en chirurgie oculistique, l'infection est produite par des microbes relativement peu résistants à l'égard des antiseptiques en général et des antiseptiques chimiques en particulier. L'agent infectant habituel nous est donné dans les staphylocoques, le jaune et le blanc, deux microbes heureusement très sensibles à l'égard des influences antiseptiques les plus diverses. Le problème de l'asepsie serait presque résolu si nous parvenions à nous abriter contre eux. C'est en vue de ces deux microorganismes que doivent être conçues nos mesures antiseptiques. Plutôt que de vouloir dans toutes les opérations prendre des précautions très compliquées capables de détruire tous les germes pathogènes, quels qu'ils soient, chose à peu près irréalisable, il est infiniment plus pratique de se borner à écarter du terrain opératoire le staphylocoque, agent habituel de l'infection, quitte à prendre des mesures spéciales si l'on a des raisons de craindre des microbes plus résistants.

Dans notre lutte contre les microbes pathogènes, nous avons enfin comme allié une propriété de nos tissus et de nos humeurs sans laquelle tous nos efforts antiseptiques seraient vains : nous voulons parler des propriétés antibactéridiennes de nos tissus et de nos humeurs : lymphe interstitielle, humeur aqueuse, larmes,

Digitized by Google

propriétés déjà signalées et basées en partie sur la phagocytose, en partie sur une action chimique, comparable à celle des poisons. Dans les tissus, la phagocytose semble prédominer ; dans les larmes et surtout dans l'humeur aqueuse, l'action chimique paraît l'emporter. En vertu de cette propriété, la multiplication des microbes est entravée plus ou moins, et les germes finissent même par être tués. Le résultat en est, dans le cas des plaies opératoires, une guérison normale, comme s'il y avait asepsie réelle et complète, mais seulement à la condition que les microbes pathogènes ne soient pas trop nombreux, le pouvoir bactéricide de nos tissus et de nos humeurs ayant des bornes.

Ce pouvoir, d'ailleurs, est susceptible de variations d'un individu à l'autre. Nous savons, en effet, qu'un œil ayant subi des atteintes de diverse nature, chez un individu à constitution délabrée, cachectique, offre moins de résistance contre l'invasion des microbes. Nous savons notamment que le diabète et l'albuminurie abaissent le pouvoir antibactéridien des tissus. Enfin, dans l'œil lui-même, une infection des parties dont la nutrition est moins intense, surtout celle de la substance cristallinienne et du corps vitré, infection qui suppose une blessure de ces parties, est surtout à craindre. Une simple discision d'une cataracte secondaire par ponction cornéenne est infiniment plus dangereuse qu'une iridectomie ; elle l'est au moins autant qu'une simple extraction de cataracte, réussie sans lésion du vitreum.

La quantité de microbes nécessaire pour qu'une infection se produise dépend précisément du pouvoir bactéricide en question, bien loin de pouvoir stériliser la surface de l'œil, nous n'arrivons pas même, en règle générale, à y faire disparaître tous les germes pathogènes. Mais ce à quoi nous arrivons, c'est à réduire à la surface de l'œil le nombre des microbes pathogènes au point que le pouvoir antibactéridien de l'organe opéré puisse en avoir raison.

B. *Asepsie et désinfection du sujet à opérer.* — Un bain général, avec frictions au savon, peut être nécessaire dans des conditions spéciales, de même qu'un léger purgatif, à prendre la veille, peut être indiqué en vue de métastases dont la source est dans un intestin surchargé.

Mais tous nos efforts doivent être concentrés sur l'œil et son voisinage immédiat. D'après ce qui a été dit plus haut, il est bon de commencer par savonner soigneusement la région, pour opérer un nettoyage en gros et pour enlever les pellicules, la graisse qui imprègnent toujours la peau et les paupières, et dont l'enlèvement est une condition essentielle pour rendre les microbes accessibles aux antiseptiques chimiques. Le savonnage est suivi de lotions antiseptiques, répétées si possibles pendant une couple de jours.

Digitized by Google

Un bord palpébral même normal sera soigneusement lavé avec la solution antiseptique. Le même liquide antiseptique renouvelé servira à inonder le sac conjonctival dans tous ses recoins, y compris les culs-de-sac, les paupières étant retournées, et après instillation préalable de cocaïne chez les personnes sensibles. Il pourra être utile de promener dans le creux conjonctival de petites boulettes de coton imprégnées de la solution antiseptique.

Quant à l'espèce d'antiseptique à employer, le choix peut se mouvoir aujourd'hui entre certaines limites : l'antiseptique choisi doit être reconnu comme très actif, et ne doit pas (par sa nature ou en vertu de sa concentration) irriter la conjonctive. Pour notre part, nous nous en tenons toujours à la solution aqueuse de sublimé à 1/200e, rarement plus diluée. Ses propriétés antiseptiques sont unanimement reconnues comme excellentes ; elle est très bien supportée par l'œil. Au besoin, le sublimé en solution à 1/3000e et même à 1/5000e est encore un agent très actif. Légèrement chauffé, ses propriétés bactéricides s'accroissent notablement, et il peut être utile de ne pas verser sur l'œil une certaine quantité d'un liquide froid. Les lotions du sac conjonctival surtout, ainsi que celles du bord libre des paupières, sont répétées trois ou quatre fois par jour, et cela pendant les deux ou trois jours qui précèdent l'opération, dont le premier acte est constitué par une dernière désinfection.

Certainement, d'autres antiseptiques sont capables de remplir utilement le même rôle. Il en est ainsi de certains sels mercuriques, tels que l'iodure à 1/2000e, préconisé par M. Panas, l'oxycyanure et le cyanure mercuriques, recommandé successivement par M. Chibret, en solution aqueuse à 1/1500e. Le trichloride d'iode en solution de 1/500e à 1/2000e paraît, d'après Pflüger, se ranger à peu près sur la même ligne. Cette liste pourrait sans doute être allongée encore, et il est plus que probable qu'on trouvera des substances encore plus énergiquement antiseptiques et moins irritantes que les sels mercuriques. Il semblerait que les mélanges de différents antiseptiques fussent capables de réaliser un certain progrès dans cette direction. Le dernier venu de cette catégorie, le phénosalyl (de Christmas) attire en ce moment l'attention. L'idéal serait une substance fortement antiseptique et n'exerçant pas d'action délétère sur les éléments de nos tissus. L'acide borique à 4 p. 100 n'est certainement pas assez antiseptique. M. Bourgeois dit cependant beaucoup de bien du boro-borax, solution d'acide borique dans une solution aqueuse de borax (l'acide borique s'y dissout jusqu'à 16 p. 100). Le silence se fait de plus en plus autour de la pyoctanine (Stiling), qui devait joindre des propriétés antiseptiques très grandes à une inocuité absolue pour les tissus.

Digitized by Google

Une fois l'opération proprement dite commencée, la solution de sublimé n'est plus mise en contact avec l'œil ou avec la conjonctive. Les lotions nécessaires se font avec la solution physiologique de chlorure de sodium (de 6 à 7 p. 1000) stérilisée par l'ébullition. D'autres liquides anodins pour l'œil ouvert, tels que la solution d'acide borique à 4 p. 100 peuvent remplir le même rôle : celui d'un liquide aseptique ; mais nous ne voyons pas trop en quoi ils seraient préférables au premier.

Comme corps absorbant les liquides, nous proscrivons absolument les éponges (dans toutes les opérations où l'œil est ouvert), parce qu'il est trop difficile sinon impossible de les aseptiser. Nous préférons nous servir exclusivement de petites masses de gaze aseptisée, corps suffisamment absorbant pour nos besoins spéciaux. Sous ce dernier rapport, elle l'emporte même sur l'ouate dégraissée.

Nous ne nous étendrons pas spécialement sur les diverses phases de l'extraction, dans le but de démontrer que tout accident survenant au cours de l'acte opératoire favorise la pénétration et la pullulation des microbes entre les lèvres de la plaie cornéenne et à l'intérieur de l'œil. Une section cornéenne aussi régulière que possible est l'idéal, en ce qu'elle facilite la coaptation des lèvres de la plaie ; or, le meilleur obstacle à la pénétration des microbes est l'occlusion de la plaie cornéenne, sans adhérences de l'iris, sans enclavement d'aucune espèce, avec rétablissement de la chambre antérieure. Nous n'attachons pas, à notre point de vue, une grande importance au lambeau conjonctival, affectionné par certains opérateurs.

Nous croyons aussi qu'il est prudent d'empêcher les bords palpébraux, ces nids de prédilection des microbes, de venir en contact avec les lèvres de la plaie cornéenne.

Aussi, pour favoriser l'expulsion du noyau et surtout des masses cristalliniennes, évitons-nous la manœuvre qui consiste à faire servir les paupières, et surtout la paupière supérieure à des efforts de pression et de contre-pression.

Les rangs des partisans des lavages intra-oculaires antiseptiques pratiqués à la suite des opérations oculaires vont s'éclaircissant de plus en plus, malgré les statistiques favorables de M. le professeur Panas. Il faut se demander ici si les beaux résultats obtenus ne peuvent pas être mis sur le compte des autres moyens antiseptiques employés et du procédé opératoire. M. Chibret est aussi un partisan de cette méthode. D'après lui, bien que les substances antiseptiques disparaissent avec rapidité de la chambre antérieure, elles ont eu le temps de modifier le terrain dans un sens défavorable au développement des microbes. Les sels mercu-

Digitized by Google

riques, notamment, se combineraient avec les substances albuminoïdes des endothéliums et produiraient ce qu'il appelle dans son langage imagé une « métallisation » des parois de la chambre antérieure, un revêtement efficace contre la pénétration des microbes. Il n'hésite donc pas à injecter encore un sel mercurique, le cyanure, bien qu'en solution très faible (1/20,000e).

Nous avons jadis démontré qu'à part la solution physiologique de chlorure de sodium et celle d'acide borique, tous les liquides injectés, y compris l'eau aseptisée, tuent les endothéliums de la chambre antérieure et que les sels mercuriques sont particulièrement pernicieux à cet égard, qu'ils produisent trop facilement des troubles intenses et indélébiles de la cornée.

La pratique des injections intra-oculaires n'est donc, en général, conservée désormais que dans le but mécanique d'évacuer les masses corticales.

L'opération terminée, après avoir séché la région au moyen d'un tampon de gaze aseptisée (par le procédé indiqué plus loin), nous appliquons sur les deux yeux un pansement composé d'un tampon de gaze aseptique placé sur l'œil et maintenu par une bande modérément serrée. La gaze aseptique, sèche et chiffonnée, se moule très bien sur les saillies et remplit les creux et, par conséquent, sert à exercer une compression méthodique, à peu près au même titre que l'ouate; elle a, de plus, sur celle-ci un avantage sérieux au point de vue de l'asepsie : elle absorbe les liquides mieux que l'ouate dégraissée. Les rondelles de lint absorbent trop peu.

Il y a lieu de proscrire la gaze rendue soi-disant aseptique par l'incorporation de toutes sortes de substances antiseptiques. Outre que cette asepsie est un leurre, les préparations nécessitées à cet effet enlèvent à la gaze en grande partie les propriétés qui la recommandent à notre choix, notamment son pouvoir absorbant.

Les instillations de poudre d'iodoforme dans l'œil opéré méritent une mention spéciale. Cette poudre est bien supportée par l'œil et, bien qu'elle ne tue pas les microbes, elle en empêche le développement. De plus, elle diminue les sécrétions de la muqueuse, ce qui n'est pas à dédaigner. On tend aujourd'hui à remplacer la poudre d'iodoforme par celle d'aristol. Les avantages signalés de ces poudres ne paraissent pas compenser l'inconvénient que présente la présence d'un corps étranger volumineux dans le sac conjonctival. Aussi cette pratique n'est plus guère usitée que dans quelques cas où l'œil à opérer porte dans son voisinage immédiat une source d'infection.

Quand faut-il renouveler le premier pansement?

Nous avons adopté la manière de procéder que voici : Dans tous

Digitized by Google

les cas nous soulevons le pansement de l'œil opéré au bout de quarante-huit heures, et cela avec précaution, dans une demi-obscurité, la lumière artificielle étant placée du côté temporal, et en laissant le second œil couvert, afin d'éviter toute contraction de l'orbiculaire des paupières. Si le pansement est sec — et surtout s'il n'y a pas ce léger œdème suspect du bord libre de la paupière supérieure, — nous le renouvelons à l'instant même, et sans essayer d'ouvrir la fente palpébrale. Y a-t-il un peu de sécrétion sur le pansement, à l'endroit qui correspond à la fente palpébrale? Alors nous lavons les bords ciliaires des paupières doucement, à l'aide d'un tampon d'ouate aseptique et trempée dans la solution de sublimé *chauffée* — ceci pour éviter la contraction de l'orbiculaire qu'occasionnerait le contact d'un liquide frais, et parce qu'à chaud la solution antiseptique est plus active qu'à froid — en recommandant au malade de laisser l'œil fermé sans serrer les paupières, puis nous remettons un pansement frais. Nous n'ouvrons l'œil que le troisième ou le quatrième jour, toujours par peur d'une infection par le bord libre de la paupière supérieure.

Y a-t-il dès les premiers jours de la sécrétion notable sur le pansement et surtout le bord libre de la paupière supérieure est-il un peu gonflé, nous n'hésitons pas à inspecter l'œil et la plaie cornéenne, après avoir désinfecté les cils comme ci-dessus. Si on trouve une infiltration suspecte des lèvres de la plaie, on se servira d'instillations d'iodoforme, concurremment avec le fer rouge, qui nous paraît tout indiqué ici, ses inconvénients étant plus que contrebalancés par ses avantages incontestables.

Toutes ces précautions antiseptiques doivent être poussées à l'exagération lorsque l'opéré se présente dans des conditions anormales, soit qu'il s'agisse d'un état général fâcheux (albuminurie, diabète) qui ait diminué la résistance du tissu aux microbes, soit que le malade offre une complication de nature infectieuse située au voisinage de l'organe malade ou qui en soit éloignée.

Comme lésion de voisinage, les affections des voies lacrymales doivent être pour l'opérateur un objet constant de préoccupation. Et en allant à leur découverte, il ne suffira pas, pour les exclure, de constater qu'une pression répétée, exercée sur le sac lacrymal, ne fait rien refluer par les points lacrymaux : un faible degré de catarrhe de ces voies peut, en effet, n'avoir produit que peu de sécrétion, et ne pas se révéler par cette manœuvre, diverses circonstances mécaniques pouvant empêcher le reflux caractéristique. Pour peu que l'œil à opérer soit larmoyant, il n'y a lieu de se déclarer satisfait que si une injection d'eau salée poussée dans un canal lacrymal apparaît dans les narines.

Digitized by Google

D'une manière générale, les traitements à instituer sont de longue durée. Dans bon nombre de cas, on n'aboutira pas à l'idéal, à une guérison radicale. Mais encore faut-il s'en rapprocher le plus possible, et cela peut suffire pour la réussite. Il faudra naturellement redoubler de précautions antiseptiques avant, pendant et surtout après l'extraction. C'est dans des cas de ce genre qu'on pourra avec avantage saupoudrer l'œil opéré d'iodoforme, ce médicament, outre qu'il s'oppose à la pullulation des microbes, tarissant plus ou moins les sécrétions conjonctivales, lesquelles sont alors particulièrement à craindre.

C'est ici surtout qu'il faut être pénétré de l'idée que les antiseptiques n'agissent pas uniquement en vertu de leur pouvoir microbicide absolu, mais que l'utilité de leur emploi consiste surtout en ce que, tout en tuant une partie des microbes, ils annulent passagèrement leur prolifératien, et pour beaucoup d'entre eux, en ce qu'ils augmentent la résistance des tissus à l'égard des microbes, et permettent ainsi aux forces de diverse nature, inhérentes aux organes et aux tissus, d'éliminer peu à peu ces microbes. Quelque grande que soit la diversité des moyens usités, ils tendent tous vers le même but : l'élimination des microbes. Il en est ainsi notamment des remèdes employés contre le catarrhe conjonctival, à commencer par le nitrate d'argent pour finir par les astringents les plus faibles, y compris le dernier venu, l'alumnol (Voir *Semaine médicale*, 1892, Annexes, p. CCXXX et CCXLII). L'action astringente coagule les liquides interstitiels des couches les plus superficielles des tissus, condense ceux-ci, et les rend plus résistants à l'égard de la marche envahissante des microbes. Selon les allures du catarrhe conjonctival, on préférera tantôt les antiseptiques purs, tantôt quand la secrétion est surtout muqueuse, les remèdes plutôt astringents. Il est du reste à remarquer que tous les médicaments employés en pareils cas jouissent de propriétés antiseptiques.

L'emploi d'antiseptiques incorporés dans des corps gras pour combattre les affections blépharitiques semble être justifié par la considération que, dans ce cas, les replis hébergeant les microbes sont remplis de graisse. C'est alors qu'il peut être utile d'exprimer à diverses reprises les sécrétions retenues dans les conduits excréteurs des glandes du bord palpébral.

Pour ce qui est des affections des voies lacrymales, la préoccupation dominante est de rétablir leur perméabilité par les moyens connus.

Nous ne saurions souscrire à la recommandation d'auteurs tels que Haab, qui, dans les cas d'obstacle constaté à l'écoulement des larmes, conseillait récemment de cautériser au fer rouge les papilles lacrymales, à l'effet d'obstruer les canalicules ; nous ne

Digitized by Google

saurions pas davantage adopter la pratique de ceux qui, comme Deutschmann, prétendent fermer ces canalicules contre le reflux des sécrétions septiques du sac par des ligatures étreignant les canalicules après leur incision. Nous mettons sur la même ligne les cautérisations énergiques du sac dans toute affection de ce genre, une telle médication n'étant légitime que dans des cas tout à fait exceptionnels.

Malgré tout ce qu'on aura fait dans cette direction, on verra toujours se poser la question embarassante de savoir si on a fait assez, si l'œil à opérer est devenu, non pas d'une asepsie absolue, irréalisable surtout ici, mais d'une asepsie suffisante.

Il n'y a certes pas d'oculiste qui ne se soit demandé s'il n'y aurait pas un moyen de reconnaître à l'avance quels sont les yeux qui sont suspects de s'infecter sous le pansement. C'est un critérium de prédisposition à l'infection qu'il faudrait avoir.

Nous pensons avoir découvert ce critérium, sinon absolu, au moins applicable dans la plupart des cas. Ce moyen consiste dans l'application d'un bandage compressif aseptique, durant deux jours, sans qu'on prenne préalablement de l'œil d'autres soins que de le soumettre aux simples mesures de propreté. S'agit-il d'un œil suffisamment aseptique, alors on trouvera le deuxième jour le bandeau non mouillé, l'œil sec et pâle. Au contraire si le pansement est recouvert d'une quantité notable de sécrétion, si l'œil a rougi et sécrète, c'est qu'alors les conditions sont telles que l'occlusion aurait pu provoquer l'infection de la plaie d'une extraction de cataracte, soit que les microbes pathogènes, n'importe de quelle provenance, s'y trouvassent en quantité efficace, soit que le terrain fût dépourvu de la résistance normale à l'égard des microbes. Un œil se révèle-t-il comme suspect à cette épreuve, il faudra continuer, au besoin en le variant, le traitement préparatoire à l'extraction de la cataracte. Il nous est arrivé de n'obtenir l'asepsie voulue qu'après avoir appliqué à l'œil deux et même trois fois notre pierre de touche.

Les développements qui précèdent et notre critérium de la septicité d'un œil supposent que l'infection ne se produit pas au moment de l'opération, mais après, les germes pyogènes pouvant provenir, soit des voies lacrymales, soit du sac conjonctival, soit du bord libre des paupières. Nous croyons que tel est le cas habituel, exception faite naturellement pour les cas rares où l'infection serait endogène.

Nous disposons actuellement en effet de procédés d'asepsie suffisants pour les mains de l'opérateur et l'œil lui-même ; quant aux instruments, leur asepsie est chose facile à réaliser.

C. *Stérilisation des instruments.* — D'après ce qui a été dit

Digitized by Google

plus haut, nous ne serons guère tenté d'accorder une confiance illimitée à la désinfection par les moyens chimiques. En théorie, les microbes ne résistent pas à l'action prolongée des substances antiseptiques énergiques ; mais trop souvent ils sont enfermés dans des taches de sang, de mucus, de graisse, voire même desséchées, toutes circonstances qui entravent et rendent même impossible la désinfection absolue à l'aide de ces moyens. La plupart des substances les plus antiseptiques attaquent l'acier des instruments. Le sublimé corrosif doit être absolument écarté pour ce motif. La solution aqueuse d'acide phénique, usitée encore en chirurgie générale, attaque assez vite le fil de nos instruments tranchants, et du reste elle n'a qu'un pouvoir désinfectant restreint.

La substance qui, en ce moment, semble l'emporter sur toutes les autres est le cyanure de mercure, recommandé par M. Chibret, qui plonge les instruments pendant dix minutes dans une solution aqueuse de ce sel à 1 p. 100. Les propriétés antiseptiques de cette solution sont excellentes, et nous avons pu nous convaincre qu'une immersion de quelques heures dans ce liquide froid n'entame pas le poli et ne gâte pas le tranchant des instruments d'une manière sensible. Sous ce double rapport, cet agent se recommande tout spécialement.

En l'état actuel de nos connaissances, nous ne pensons pas cependant que la désinfection par un agent chimique puisse être recommandée comme méthode générale, dominante, et cela en tenant compte de tout ce que nous savons des limites restreintes mises à l'activité des antiseptiques chimiques en général. La chaleur doit être de tout point préférée, chaque fois qu'il s'agit d'instruments d'acier notamment. Pour les curettes et les instruments en caoutchouc durci on pourra avoir recours au cyanure de mercure.

On sait que le flambage altère les fins tranchants de nos instruments d'oculistique et qu'il en est de même de la stérilisation à l'étuve à 150° ou 200° C. ; nous ne nous y arrêterons pas.

Actuellement la pratique la plus communément adoptée, et en même temps la plus commode et la plus sûre est l'ébullition, la coction dans l'eau. On donnera à cette eau une action plus antiseptique en y ajoutant un alcali fixe de potasse ou de soude, voire même du chlorure de sodium.

Nous nous servons habituellement d'une solution de 1.5 à 2 p. 100 de carbonate de soude, recommandée par M. Schimmelbusch. Cette solution, à partir de la concentration de 1 p. 100, outre qu'elle sert avec avantage au nettoyage à froid des instruments — opération dans laquelle elle peut remplacer le savon — outre

Digitized by Google

qu'elle peut se fabriquer dans presque tous les ménages, développe à une chaleur de 100° des propriétés antiseptiques remarquables.

Dans les conditions habituelles une immersion de 3 à 4 secondes dans cette eau alcaline suffit amplement pour désinfecter nos lancettes et nos petits bistouris. Au sortir du liquide les instruments sèchent vite et se recouvrent d'une fine poussière de soude, qu'on enlèvera aisément en les essuyant avec de la gaze aseptique. Les écarteurs, les pinces à griffes ou à dents, etc., exigent une coction un peu plus prolongée, mais qui, pour la pratique oculistique, ne dépasse pas une demi-minute.

La coction dans l'eau ramollit le ciment qui unit les lames métalliques avec les manches de certains instruments. On peut y remédier par un montage spécial, purement métallique, entre la lame et le manche. De nombreux praticiens, surtout ceux qui désinfectent par l'air chaud, exigent que les manches soient lisses et en métal (nickel ou aluminium). Les instruments ainsi constitués nous semblent être dépourvus d'une qualité que possèdent les manches en ivoire ou en os, et qui a bien sa valeur en oculistique : l'os et l'ivoire, en effet, adhèrent en quelque sorte aux doigts ; l'absence de cette qualité dans les manches métalliques polis est très sensible en oculistique, et diminue la sûreté des deux ou trois doigts qui saisissent l'instrument.

Aussi nous préférons nous en tenir à l'ancienne monture, que nous évitons même de plonger dans l'eau bouillante. Nous nous contentons de nettoyer ces manches soigneusement et de les plonger au besoin dans un liquide fortement antiseptique, tel que la solution de cyanure de mercure à 1 p. 100. L'asepsie des manches, qui en somme n'arrivent pas au contact de la plaie est du reste moins rigoureusement exigible que celle de la lame métallique, de la partie tranchante.

Nous pensons aussi que, lors de la stérilisation dans l'eau sodique, il vaut mieux tenir en main les instruments tranchants pendant les quelques secondes que dure leur immersion.

Les instruments métalliques non tranchants, pinces, écarteurs, aiguilles, etc., sont plongés en entier dans le liquide bouillant.

D. *Désinfection des pièces de pansement.* — Dans le temps, on croyait réaliser la désinfection des pièces de pansement en imprégnant les objets de ce genre (bandes, ouate, gaze, etc.) de substances antiseptiques diverses. On est revenu de cette idée, d'abord parce que de cette manière on nes aurait obtenir une asepsie complète, ni même sérieuse, puis parce que cette imprégnation altère certaines propriétés physiques essentielles des pièces de pansement.

Les substances antiseptiques sont fixées généralement dans les

Digitized by Google

pièces de pansement à l'aide de fixatifs constitués par la glycérine et par des principes résineux, dont la présence, outre qu'elle peut irriter la peau, diminue le pouvoir absorbant de l'ouate, de la gaze, etc. Or une condition favorable pour le développement des microbes est l'humidité. Très souvent les bords ciliaires des paupières hébergent des bactéries pathogènes; et si les liquides déversés dans le sac conjonctival y séjournent et inondent les bords ciliaires, les germes s'y développent beaucoup mieux que si le pansement absorbe avidement les sécrétions.

La conclusion est donc que les pièces de pansement doivent se composer de gaze et d'ouate simplement aseptiques et rendues telles au moyen de la stérilisation par la vapeur d'eau saturée.

Cette vapeur d'eau peut être donnée à haute tension au moyen de l'autoclave; c'est là un procédé sûr, mais délicat, et l'appareil nécesssaire est d'un prix élevé.

On peut, aussi sûrement, se contenter de la vapeur d'eau saturée à 100° tenue en présence de son liquide générateur et fournie par une étuve spéciale peu coûteuse.

La vapeur produite par l'ébullition pénètre dans l'étuve et refoule l'air qui y est contenu de façon à prendre sa place. A ce moment commence la désinfection. Les objets de pansement, les fils, etc., disposés dans des corbeilles en fils de laiton, doivent subir pendant une demi-heure l'action de la vapeur, puis on fait, pendant un quart d'heure, passer un courant d'air sec et chaud destiné à les sécher.

Un dispositif très simple de l'appareil permet de distribuer à volonté de la vapeur ou de l'air chaud.

La question de l'asepsie des collyres mérite enfin une mention spéciale. On essaye d'empêcher ceux-ci de devenir infectants en les additionnant d'une faible quantité de sublimé ou de cyanure de mercure; à une dose aussi faible, cependant, il ne faut guère espérer détruire tous les microbes et l'expérience, en effet, est là pour démontrer que les collyres sont difficilement tenus aseptiques. Si l'on veut être sûr de son collyre, il n'y a qu'un moyen, c'est de le faire bouillir au moment d'en faire usage. De plus on stérilisera la pipette et le flacon. Dans un but analogue, on a recommandé de conserver les collyres dans des ampoules en verre soufflé et scellées à la lampe.

M. Chibret (de Clermont-Ferrand). — Je ne puis accepter l'opinion de M. Nuel relativement à la suprématie du sublimé sur tous les autres antiseptiques et sur les autres sels de mercure. Suivant des expériences déjà anciennes et dont j'ai rapporté les conclusions au Congrès international d'opthalmologie de Heidelberg en 1888, le cyanure de mercure assure une stérilisation en surface

Digitized by Google

beaucoup plus prolongée que le sublimé. C'est ce qui explique l'expérience d'après laquelle une solution de cyanure à 1/15,000, introduite dans la bouche laisse après elle un goût mercuriel qui dure trois à quatre heures.

A l'égard de la pyoctanine, je crois que M. Nuel a été trop sévère. Cette substance n'est pas oubliée, mais on l'étudie un peu de toutes parts.

En ce qui me concerne, je l'emploie dans les ulcères de la cornée et même de préférence à la teinture d'iode. Moins heureux que M. Coppez, je n'ai rien obtenu par son emploi dans les cancroïdes.

M. Nuel m'attribue dans son rapport le mot de « métallisation » relativement aux lavages intra-oculaires de sublimé. Je ne sais vraiment où il a pu recueillir ce document, car jamais je n'ai rien dit de semblable et je ne reconnais pas la paternité de cette expression. A ce propos je puis affirmer qu'avec des injections de cyanure, je suis certain d'infertiliser la chambre antérieure.

Je terminerai enfin par une dernière protestation contre le caractère dangereux attribué au cyanure de mercure : c'est, au contraire, le plus stable des sels mercuriques et il ne coagule pas l'albumine.

M. Trousseau (de Paris). — Je suis absolument de l'avis de M. Nuel, lorsqu'il dit que la façon d'employer la substance antiseptique prime même la valeur de celle-ci. Dans un même ordre d'idées, je saisis l'occasion d'affirmer l'opinion que, plus on simplifie l'opération de la cataracte au point de vue instrumental, plus on est assuré contre l'infection.

Ce qui serait capital pour éclairer la question de l'antisepsie oculaire, ce serait de spécialiser nettement les accidents septiques et de bien définir les conditions de l'infection.

M. Panas (de Paris). — Dans cette discussion je m'occuperai seulement des injections intra-oculaires. J'y ai été amené par les constatations suivantes : avec l'emploi de l'antisepsie ordinaire, j'arrivais à supprimer les panophtalmies débutant par la suppuration de la plaie, mais j'avais encore environ 5 p. 100 de cas dans lesquels j'observais de l'iritis à forme plus ou moins septique, de l'épanchement purulent même, coïncidant avec une réunion satisfaisante de la plaie. C'est pour prévenir ces accidents septiques intérieurs que je me suis décidé à pousser dans la chambre antérieure quelques gouttes de liquide antiseptique. Le liquide que j'emploie est l'acide borique, avec lequel je n'ai pas de troubles cornéens; depuis lors ces accidents infectieux ont disparu de ma pratique.

Je crois, pour la raison précédente, que ces injections sont

Digitized by Google

rationnelles, et ce qui m'a fortifié dans mon idée c'est la conclusion de M. Galippe qui, dans un travail datant de l'année dernière, a montré que les cristallins cataractés contenaient des microbes.

J'ai vérifié les conclusions de M. Galippe et je les ai trouvées vraies dans les deux tiers des cas environ. Chez un chien cataracté j'ai pu, après énucléation, ouvrir l'œil avec des précautions antiseptiques de laboratoire, et j'ai trouvé dans un fragment du cristallin les mêmes microbes, dans l'autre pas. La question reste donc encore au moins douteuse, mais en tous cas je crois plus sûr d'antiseptiser directement le champ opératoire, qui est le sac cristallinien.

M. Vacher (d'Orléans). — M. Nuel nous a parlé de son critérium, de son bandeau préalable, réactif de l'état septique de l'œil; il y a déjà longtemps que, pour ma part, j'emploie ce moyen. Il en est de même pour les lavages que je fais aussi depuis leur origine, mais je les pratique non seulement pour antiseptiser l'œil, mais aussi pour le débarrasser des masses corticales restantes.

M. Dor (de Lyon). — M. Nuel a fait le procès du bain instrumental d'huile employé à Lyon, mais il ne le connaît évidemment pas car, par ce moyen, les instruments ne sont nullement gras, lorsqu'au sortir du bain on les plonge dans de l'eau distillée.

Puisque nous parlons de substances antiseptiques, je dirai deux mots du trichloride d'iode, qui m'a donné des résultats de beaucoup inférieurs à ceux du sublimé : j'ai eu avec cette substance des panophtalmies et des opacités cornéennes.

M. Parisotti (de Rome). — Je ne connais pas la suppuration oculaire, grâce aux soins méticuleux que je prends pour mes instruments et les opérations.

Les instruments sont bouillis après avoir servi, puis ils sont plongés à demeure dans une trousse à liquide, un petit bocal spécial rempli d'alcool absolu d'où je ne les sors que pour servir à nouveau; les manches sont stérilisés au sublimé. Les pièces de mes pansements passent à l'étuve d'où elles ne sortent qu'au moment de servir.

Dans quelques cas de suppuration commençante, j'ai pu arrêter le processus infectieux avec des lavages intra-oculaires.

M. Gayet (de Lyon). — Le lavage intra-oculaire me paraît une pratique très recommandable et je l'emploie depuis longtemps sans m'en départir. Mais, à l'encontre de MM. Panas et Vacher, je n'agis pas timidement et avec quelques gouttes d'antiseptique seulement. J'irrigue largement et avec force la chambre antérieure et mon lavage non seulement aseptise le champ opératoire, mais aide les débris cristalliniens à sortir.

Cependant, pour que ces lavages soient bien supportés, il faut

Digitized by Google

que le liquide soit chaud; avec des injections froides j'ai eu de véritables accès de glaucome. Le liquide que j'emploie est à la température de 38° C.; c'est le liquide salé préconisé par M. Nuel.

M. Sulzer (de Genève). — Je voudrais dire quelques mots au sujet d'une question de détail. M. Nuel recommande pour la stérilisation des pansements la vapeur d'eau saturée à 100° C. environ; il préfère cette stérilisation à celle par la vapeur sous tension, par l'autoclave. Notre collègue invoque trois motifs en faveur de son opinion : l'expérience acquise dans les cliniques de chirurgie, le bon marché des étuves, dont le maniement peut être confié au premier venu, tandis que l'autoclave demande une surveillance très intelligente. Or, l'expérience acquise dans les laboratoires de bactériologie a démontré surabondamment que la stérilisation à la vapeur saturée est fallacieuse et insuffisante. S'il est vrai que le prix d'achat des autoclaves est supérieur à celui des étuves, ces appareils consomment moins de combustible. La différence n'est, du reste, pas assez élevée pour entrer en ligne de compte. Quant à la proposition de M. Nuel de confier une stérilisation « au premier venu », je ne peux pas m'empêcher d'avoir des scrupules. Tous les appareils de stérilisation demandent beaucoup de soin si l'on veut éviter de graves mécomptes.

M. Abadie (de Paris). — J'ai aussi pratiqué et vanté les lavages intra-oculaires, mais à l'heure actuelle je les crois, autant que le spray de Lister, inutiles. Ma série actuelle de cataractes n'offre pas des résultats inférieurs à ceux qui ont suivi la pratique des injections dans la chambre antérieure.

Dans les suites pathologiques des opérations de cataracte, il ne faut pas surtout considérer le phlegmon qui est le gros accident, quoique rare aujourd'hui; il faut avoir en vue ces iritis avec synéchies, encore fréquentes. On s'en débarrassera en employant avant l'opération et dans la suite des collyres aseptiques.

M. Parinaud (de Paris). — M. Gayet nous l'a dit et j'ai pu m'en convaincre moi-même : la stérilisation absolue des culs-de-sac est chose irréalisable. Même j'ai fait des expériences d'après lesquelles un œil stérilisé au sublimé s'est montré ensuite plus rempli de microbes qu'auparavant; ceci n'a rien d'étonnant, en somme, lorsqu'on songe à l'irritation qui suit l'application du sublimé; cette irritation, une fois l'action antiseptique passée, favorise la pullulation des microbes.

Bref, j'attache une importance considérable aux lavages mécaniques faits d'une manière complète; puis, pour les pansements consécutifs à l'opération, j'emploie les poudres antiseptiques, l'iodoforme, le salol principalement.

M. Grandclément (de Lyon). — Quand j'ai une opération à

Digitized by Google

préparer, je lave plusieurs jours de suite la conjonctive avec du sublimé jusqu'à l'irriter à l'extrême, puis je laisse l'œil se reposer deux jours et j'opère.

M. Ostwalt (de Paris). — Comme M. Nuel, je suis d'avis de préférer l'étuve à vapeur à 100° à l'autoclave : cet instrument a fait ses preuves.

M. Vignes (de Paris). — M. Nuel nous a vanté l'ébullition des instruments dans les solutions alcalines, d'après Schimmelbusch; or, j'ai employé ce procédé et j'ai trouvé qu'il altérait sensiblement nos instruments.

M. Gaupillat (de Troyes) recommande de n'ordonner de collyres à ses clients qu'après les avoir essayés sur sa propre personne; ils sont souvent plus douloureux qu'on ne croit.

M. Darier (de Paris) dit qu'il prépare le terrain opératoire en injectant sous la conjonctive des collyres appropriés et aseptiques.

M. Nuel. — Je concède à M. Sulzer que l'autoclave offre une stérilisation plus exacte que l'étuve à 100°, mais il nous suffit, à mon point de vue, d'une asepsie relative que j'appelle *suffisante*.

Quant aux bains d'huile rappelés par M. Dor, je me demande comment les instruments peuvent supporter une température de 200°.

Enfin à M. Chibret, je dirai que je ne crois pas qu'il soit démontré encore suffisamment que le cyanure d'hydrargyre assure une antisepsie réelle durant vingt-quatre heures; l'expérience doit être plus convaincante.

Relativement au terme de « métallisation » que j'ai employé dans mon rapport, je reconnais que ne m'en suis pas assuré d'après le texte de la communication de M. Chibret; j'aurai sans doute mal compris sa pensée.

M. Samelson (de Cologne). **Du glaucome syphilitique.** — J'ai observé deux cas entièrement semblables de glaucome, que je ne puis rattacher qu'à la syphilis. Dans l'un de ces cas, il s'agissait d'un malade que j'opérai pour un glaucome aigu par l'iridectomie. Il semblait guéri de ces accidents quand, un mois après, il revint avec une nouvelle poussée de glaucome aigu. Le fait me parut extraordinaire, et en examinant de près l'œil malade, je trouvai à la partie postérieure de la membrane de Descemet des dépôts pointillés qui me firent comprendre qu'il ne s'agissait pas là d'un vrai glaucome, mais d'une iritis séreuse. En recherchant alors dans les commémoratifs, je trouvai la syphilis et, à la suite d'un traitement approprié, le malade guérit de tous ses accidents.

Mon second cas est de tout point identique au premier.

Je pense donc que la syphilis peut, chez certains sujets, déter-

Digitized by Google

miner des accidents de glaucome en engendrant directement une artériosclérose des vaisseaux du tractus uvéal. L'iridectomie alors agit sur l'élément mécanique de la maladie, mais il faut recourir à la thérapeutique générale pour obtenir une guérison complète.

C'était l'idée des anciens qui, dans les cas de glaucome, recherchaient toujours la cause du côté de l'état général du sujet.

M. de Wecker (de Paris). — Je m'étonne de voir ces observations présentées comme des cas extraordinaires de glaucome syphilitique. A bien les étudier, il s'agit d'iritis séreuse et nous savons que cette affection est fréquente chez les syphilitiques et que très souvent le glaucome en est la conséquence. Je me rappelle avoir entendu Arlt conseiller, en pareil cas, d'éviter les excès d'atropine, pour ne pas avoir de glaucome. La corrélation indirecte du glaucome et de la syphilis est connue : elle s'établit par l'artériosclérose, si commune chez les syphilitiques; mais ce qui m'eût intéressé, c'est une relation étroite de cause à effet entre la syphilis et le glaucome, et elle ne m'apparaît pas ici.

M. Galezowski (de Paris). — Je suis très heureux de confirmer de tous points les observations faites par M. Samelson, que la syphilis peut engendrer une artériosclérose des vaisseaux choroïdiens et des accidents glaucomateux consécutifs. J'ai observé un cas bien net de ce genre chez une femme atteinte de glaucome et en même temps syphilitique. L'iridectomie fit cesser la tension et les phénomènes qui en résultaient, puis j'instillai de l'atropine pour rompre les synéchies dues à l'iritis spécifique et j'instituai le traitement hydrargyrique. C'est le seul fait de ce genre que j'aie pu observer; nous devons donc remercier M. Samelson d'avoir attiré notre attention sur ce fait intéressant, et qui ne peut être considéré que comme une exception à la règle générale.

M. Coppez (de Bruxelles). — J'ai vu des malades en tout semblables à ceux de M. Samelson et je ne puis qu'approuver ses conclusions. Chez ces malades, il y avait de l'iritis plastique et l'atropine semblait amener une certaine amélioration; toutefois je remarquais une diminution encore notable de l'acuité visuelle, une certaine élévation du tonus, et l'iridectomie seule avait raison de ces symptômes.

M. Parinaud. — M. de Wecker et M. Samelson se rencontrent cependant sur ce point, à savoir que le glaucome et la syphilis ont pour intermédiaire l'artériosclérose. C'est ce que j'ai observé chez une jeune fille de dix-huit ans, atteinte d'un glaucome double survenu subitement. L'iridectomie fit cesser les phénomènes de tension, mais la vision restait mauvaise et l'examen ophtalmoscopique me fit voir qu'il existait une choriorétinite spécifique, avec atrophie complète, par artériosclérose, des vaisseaux rétiniens.

Digitized by Google

M. Gillet de Grandmont (de Paris). — J'ai aussi observé le glaucome lié à la syphilis chez deux malades atteints d'iritis séreuse avec synéchies; j'ai pratiqué d'abord une double iridectomie, puis des injections hydrargyriques.

M. Chibret. — J'ai également une observation à communiquer, mais qui ne ressemble pas à celles-là. Il s'agissait d'une malade syphilitique et atteinte de chorio-rétinite spécifique ancienne avec atrophie des nerfs optiques. Je l'avais traitée autrefois pour cette affection quand elle me revint avec un double glaucome; de simples injections de cyanure, sans traitement local, amenèrent une disparition des symptômes glaucomateux.

M. Meyer (de Paris). — Les cas de M. Samelson ont trait à des malades chez lesquels l'iridectomie a amélioré la tension glaucomateuse sans influencer l'état du tractus uvéal. Après avoir obtenu la guérison par le traitement hydrargyrique, M. Samelson se demande si l'on ne doit pas penser à cette circonstance chez tous les jeunes sujets glaucomateux, et j'avoue que je me poserai la question dorénavant. On doit même s'interroger avant de se décider à opérer en pareil cas. En tout cas, lorsque le glaucome aigu date d'un ou deux jours, rien ne presse absolument et on peut attendre en usant de l'ésérine et de la pilocarpine; on essayera pendant ce temps la médication spécifique.

M. Kœnig (de Paris) pense que les glaucomes syphilitiques appartiennent à la période secondaire de la syphilis, d'après un cas qu'il a observé.

M. Terson (de Toulouse). — Avant d'iridectomiser, dans les cas douteux, on peut temporiser en employant les paracentèses.

M. Samelson. — Je suis le premier, évidemment, à regretter de ne pouvoir donner une description pathogénique complète du glaucome syphilitique, mais la chose n'est pas possible, étant donnée l'obscurité où nous sommes encore relativement à cette maladie. Dans mes observations, il s'agit de vrais glaucomes suivis d'iritis et ces faits sont très rares.

M. Parisotti. **Etiologie du chalazion.** — L'étiologie du chalazion a été le sujet de travaux tous récents parmi lesquels est celui de Tangl, qui aurait retrouvé le bacille de la tuberculose dans le tissu du chalazion. Lorsque ce travail me tomba entre les mains, un de mes assistants venait d'être atteint d'une tuberculose à marche rapide. Quelques mois auparavant, j'avais dû lui enlever une série nombreuse de chalaziens. A la même époque, un autre confrère, préparateur d'anatomie descriptive, reçut sur les yeux les éclaboussures d'un liquide cadavérique. Il survint à la suite une inflammation des paupières, surtout

Digitized by Google

de leurs bords libres, et une éruption de chalazions que je dus enlever. La tuberculose existe dans la famille maternelle de ce confrère.

La proposition de M. Tangl pouvait donc être juste; il était en tout cas du plus grand intérêt de répéter les études et les expériences. C'est ce que j'ai voulu faire, et j'apporte aujourd'hui ici les résultats de dix-huit observations qui démontrent que le tissu propre du chalazion se rapproche étroitement du tissu du nodule tuberculeux, avec les cellules géantes, etc.

L'inoculation ne s'est pas toutefois montrée assez souvent positive pour qu'on puisse conclure affirmativement.

M. Juler (de Londres) dit avoir observé et examiné des chalazions composés seulement de cellules épithéliales.

M. Gillet de Grandmont. — Lorsqu'on recherche l'existence de la tuberculose par l'inoculation, il faut se méfier des résorptions qui peuvent se produire soit dans la chambre antérieure, soit avec plus de facilité encore dans le péritoine. De l'absence de réaction tuberculeuse chez l'animal en expérience, on ne peut pas toujours conclure à la non-spécificité de l'inoculation.

M. Boucheron (de Paris). — Il est hors de doute, comme vient de le dire M. Parisotti, que la pathogénie du chalazion doive être élucidée par l'expérimentation, et l'on peut ajouter par l'expérimentation microbiologique. Dans cette voie, en 1886, j'ai fait une série d'expériences qui ont démontré que la grande majorité des chalazions jeunes — extirpés avec les précautions d'usage et servant à l'ensemencement de milieux de cultures — produisent des colonies microbiennes, presque toutes micrococciennes. Ces micrococques sont de la famille des microbes pyogènes à des degrés divers d'atténuation. Injectés dans les paupières des animaux, ils reproduisent des tumeurs siégeant dans les glandes meibomiennes, comme habituellement les chalazions. Quelques-unes de ces cultures sont assez virulentes pour produire des accidents généraux après une injection dans les veines de l'oreille du lapin.

M. Lagrange a ultérieurement retrouvé au microscope des micrococques dans un certain nombre de chalazions.

Par conséquent, les chalazions doivent être considérés très généralement comme des cultures microbiennes dans les glandes de Meibomius.

M. Parisotti. — Je ne suis pas étonné que, suivant les recherches de M. Boucheron, le chalazion soit un produit infectieux; sa proximité de la conjonctive rend compte de cette propriété particulière. Je n'ai voulu, dans mon travail, que rechercher si le chalazion était ou non de nature tuberculeuse.

Digitized by Google

M. Dor. **Guérison spontanée du décollement rétinien.** — Un individu non myope fut atteint d'un double décollement à la suite d'un accident. Quand je l'observai, beaucoup plus tard, il existait à gauche de larges cicatrices d'un décollement ancien, et à droite un décollement partiel.

Le malade était presque aveugle. Il resta sept ans et demi dans cette situation, puis sans traitement spécial et à l'occasion particulièrement suggestive d'un voyage à Lourdes, les phénomènes s'amendèrent et la vue revint très satisfaisante : OD, V = 1, OG, V = 2/7. Je l'examinai à l'ophtalmoscope; je retrouvai des cicatrices, mais je constatai que sa rétine s'était recollée.

Ce fait prouve que la fonction rétinienne ne s'abolit pas si vite, avec le décollement, qu'on a voulu le dire.

M. Panas. — On se rappelle le fait cité par M. Pamard, de la guérison spontanée d'un décollement chez un abbé qui avait été condamné par plusieurs spécialistes et chez lequel tous les traitements avaient échoué. J'ai moi-même observé une malade atteinte d'un vaste décollement rétinien : elle fit une cure dans une station d'eaux minérales chlorurées sodiques, et revint guérie complètement. Je ne crois pas cependant que le traitement salin ait influencé en quoi que ce soit ce résultat.

M. Terson dit qu'il a observé un double décollement chez un jeune homme très myope guéri complètement en deux mois par le repos au lit et les frictions mercurielles.

M. Gillet de Grandmont a vu aussi un cas de guérison chez une myope.

M. Martin attribue une certaine influence au traitement par les eaux salines, dans le cas dont vient de parler M. Panas.

Sur un traitement perfectionné de l'ophtalmie purulente. — M. Browne (de Liverpool) préconise dans les ophtalmies purulentes les irrigations prolongées et continues de trichlorphénol.

M. Martin (de Bordeaux). — Je suis bien d'avis qu'on doit faire quelque chose pour réformer le traitement de l'ophtalmie purulente, et en particulier pour supprimer les collyres irritants qui me semblent un non-sens. Je crois que l'eau chaude serait un bon moyen à essayer, surtout pour prévenir la mortification de la cornée.

La séance est levée.

Digitized by Google

Séance du 2 mai 1893.

PRÉSIDENCE DE M. SAMELSON.

M. PARINAUD (de Paris), rapporteur. **Traitement du strabisme.** — J'ai étudié longuement, quoique d'une manière encore incomplète, la pathogénie du strabisme. Je ne puis ici que résumer cette étude sous forme de propositions, en mettant surtout en relief les faits qui nous intéressent au point de vue du traitement.

Je définis le *strabisme concomitant*, qui seul doit nous occuper ici : un vice de développement de l'appareil visuel dont le principal symptôme est l'impossibilité de faire converger les deux yeux sur l'objet fixé.

Le vice de développement porte à la fois sur la partie motrice et sur la partie sensorielle de cet appareil.

Il faut distinguer les causes initiales du strabisme d'avec les modifications secondaires. Par causes initiales, j'entends celles qui déterminent la déviation; par modifications secondaires, celles qui sont produites par elle. Quoique dérivant de la déviation, ces modifications secondaires contribuent à l'entretenir.

Autour de trois faits, la convergence, l'accommodation, le fusionnement, roule toute la pathogénie du strabisme envisagé dans ses causes initiales.

Le strabisme au début est caractérisé par un trouble de l'innervation de convergence. Le trouble nerveux est tantôt passager, tantôt définitif. Le strabisme, en effet, peut guérir soit spontanément, soit par le traitement optique, lorsque ce traitement a de l'action sur les causes qui déterminent la déviation et lorsqu'il est appliqué avant que des transformations définitives se soient produites dans l'appareil visuel. Mais lorsque le strabisme est fixe, ces transformations que je qualifie de modifications secondaires se produisent tôt ou tard, à des degrés variables, dépendant de la fixité de la déviation, de sa durée et de son développement plus ou moins rapproché de la naissance.

Ces modifications secondaires portent sur l'appareil moteur et sur l'appareil sensoriel de vision binoculaire.

Elles consistent, pour l'appareil moteur, en des déviations caractéristiques accompagnées des rétractions qui, suivant une loi anatomique, se produisent lorsqu'un organe atteint dès l'enfance une position vicieuse; sur l'appareil sensoriel les modifications secondaires se traduisent par l'amblyopie de l'œil dévié lorsque le strabisme est fixe et monolatéral, et aussi par un changement des

Digitized by Google

rapports qui unissent les deux rétines aux centres visuels. De là la perte de la vision binoculaire.

Les différents moyens de traitement du strabisme appartiennent à deux catégories bien distinctes qui constituent le *traitement optique ou fonctionnel* et le *traitement chirurgical*.

Traitement optique ou fonctionnel. — Le traitement optique comprend différents procédés qui ne sont utiles qu'en facilitant, en régularisant, en sollicitant la vision binoculaire. Le nom générique qui leur conviendrait le mieux est celui de traitement fonctionnel. Celui de traitement orthoptique ou orthopédique n'a pas de sens bien défini; s'il implique une action sur les muscles, il est faux.

Le traitement optique ou fonctionnel ne s'adresse naturellement qu'aux causes initiales du strabisme. J'ai dit que les causes oculaires produisent la déviation par deux intermédiaires ; l'accommodation et le fusionnement. Les différents modes de traitement optique agissent par les mêmes intermédiaires. Ils forment donc deux catégories : ceux qui agissent par l'intermédiaire de l'accommodation, ceux qui agissent par l'intermédiaire du fusionnement.

Procédés qui agissent par l'intermédiaire de l'accommodation. — Nous pouvons agir sur l'accommodation et, par elle, sur la convergence, de deux manières : par les verres et les mydriatiques. Ce sont surtout les verres qui sont utiles comme moyen pratique de traitement. J'appellerai traitement dioptrique celui qui est basé sur l'usage des verres correcteurs de l'amétropie.

a) *Strabisme convergent des hypermétropes.* — J'ai l'habitude d'instiller tout d'abord l'atropine, qui permet de déterminer plus exactement l'état de la réfraction et nous fournit un premier renseignement sur l'utilité du traitement optique. Les instillations devront être répétées sur les deux yeux, au moins pendant une huitaine de jours. Il arrive parfois que le strabisme s'exagère après les premières instillations. L'atropinisation devra être suffisamment complète et prolongée pour supprimer complètement l'effort accommodatif. Si les yeux se redressent sous l'action de l'atropine, c'est la preuve qu'il n'y a pas de rétraction ; c'est aussi pour le médecin l'assurance presque certaine que le traitement optique sera efficace.

Les verres prescrits devront corriger l'hypermétropie totale et l'astigmatisme s'il y a lieu. Ils devront être portés constamment. Lorsque l'action des verres est lente ou insuffisante, il est parfois utile de faire une surcorrection de 1 D., que les enfants supportent très bien.

Lorsque les yeux se sont redressés sous l'action de l'atropine, ils se redressent généralement aussi dans les premiers jours où

Digitized by Google

l'on fait usage des verres, quand l'effet de l'atropine a complètement disparu. Il arrive cependant qu'un strabisme qui a cédé à l'action de l'atropine ne disparaisse pas immédiatement avec les verres sphériques : c'est ce qui a lieu en particulier quand il y a un peu d'astigmatisme dont on a cru devoir négliger la correction. L'inverse s'observe également, certains strabismes pour lesquels l'atropine n'a pas donné de résultat se modifiant assez rapidement avec les verres.

De ce que les verres ne donnent pas un résultat immédiat, il ne faudrait pas conclure qu'ils seront inutiles. Même dans ce cas on peut obtenir une guérison définitive. Il arrive souvent que l'action des verres, d'abord insuffisante, ne se manifeste d'une manière bien appréciable qu'après quelques mois.

Pour comprendre l'action lente des verres, il faut tenir compte de l'évolution naturelle du strabisme convergent qui tend à diminuer avec l'âge et même à guérir spontanément, comme de Wecker l'a depuis longtemps remarqué, quand les rétractions fibreuses n'ont pas eu le temps de se produire.

L'atropine, spécialement recommandée par Green et Boucheron, ne saurait remplacer l'usage des verres, si ce n'est dans un petit nombre de cas. Le traitement optique en effet est généralement long et il n'est pas possible de faire usage de l'atropine pendant des mois et même des années. En dehors de l'intolérance qui peut s'établir, la suppression prolongée de la fonction visuelle pour la vision rapprochée n'est pas sans inconvénient. L'atropine n'est donc qu'un auxiliaire du traitement dioptrique. Elle trouve cependant une indication spéciale chez les tout jeunes enfants qui ne peuvent pas porter de lunettes.

Je n'ai aucune expérience sur l'utilité de l'ésérine, recommandée par Ulrich.

b) *Strabisme divergent des myopes.* — Dans le strabisme divergent des myopes, les moyens précédents ont peu d'action. La raison principale de ce fait est que le traitement n'est pas secondé ici par l'évolution naturelle du strabisme divergent qui, à l'inverse du convergent, n'a pas de tendance à diminuer avec le temps.

c) *Strabisme convergent des myopes.*—Dans le strabisme convergent des myopes on prescrit les verres concaves qui souvent donnent de bons résultats ; les verres concaves diminuent généralement l'excès de convergence dans les cas de ce genre, du moins pour la fixation à distance, alors que, par l'effort d'accommodation qu'ils imposent, ils devraient au contraire l'augmenter.

Pour comprendre cette action paradoxale des verres, il faut, dans les différentes formes de strabisme, distinguer les relations dynamiques d'avec les relations statiques de ces deux forces, c'est-

Digitized by Google

à-dire la synergie d'action qui les unit dans leurs rapports à l'état de repos. Dans le strabisme convergent des hypermétropes, les verres convexes agissent en vertu des relations dynamiques; en diminuant l'effort accommodatif, nous diminuons l'effort de convergence. Dans le strabisme convergent des myopes, les verres concaves s'adressent à l'état statique; c'est pour cela qu'ils modifient l'excès de convergence surtout pour la fixation à distance, c'est-à-dire à l'état de repos.

Procédés qui agissent par l'intermédiaire du fusionnement. — Ils sont de deux ordres : les uns agissent en facilitant la vision binoculaire, les autres en sollicitant artificiellement cette même vision binoculaire.

a) *Procédés qui agissent en facilitant la vision binoculaire.* — Les prismes portés en lunettes dont l'usage a été recommandé par de Graefe et Javal agissent de cette façon. Ce n'est pas par la gymnastique qu'ils imposent aux muscles qu'ils sont utiles, mais en facilitant la vision binoculaire et en favorisant ainsi le développement régulier de l'innervation de convergence. Au début du strabisme divergent myopique, les prismes à base nasale combinés avec les verres concaves peuvent rendre quelques services. Dans le strabisme convergent, il est également utile, dans quelques cas, d'associer les verres convexes aux prismes à base temporale. Pendant que les verres convexes relâchent l'accommodation et la convergence, les prismes ont une action favorable sur le fusionnement en déplaçant l'image rétinienne.

b) *Procédés qui agissent en sollicitant le fusionnement binoculaire.* — On peut déterminer une réaction de même nature qu'avec le prisme, en faisant arriver sur chaque rétine, à l'aide du stéréoscope, l'image de deux objets semblables dont le fusionnement donnera l'impression d'un objet unique. Mais on peut en outre obtenir avec le même instrument une sollicitation particulière du fusionnement en se servant de deux images de perspective différente pouvant produire le *relief stéréoscopique*.

Ces différents exercices forment la base du traitement préconisé par Javal. Ce traitement, d'après l'auteur, peut se diviser en trois temps : 1° production de la diplopie ; 2° fusion des images doubles ; 3° extension de la vision binoculaire à toutes les positions du regard.

Pour provoquer la diplopie quand elle n'existe pas spontanément, Javal a surtout recours à l'occlusion du bon œil à l'aide de la coque oculaire, occlusion qu'il prolonge dans certains cas pendant un an, deux au besoin.

Lorsqu'on a déterminé la perception simultanée des images de chaque œil, il s'agit d'en obtenir le fusionnement. Quand le fu-

Digitized by Google

sionnement existe pour une certaine distance, on peut solliciter la fonction en déplaçant l'objet que l'on fait fixer.

La vision binoculaire n'est parfaite que lorsque le sujet accuse la perception du relief stéréoscopique.

Le traitement par le stéréoscope n'est pas souvent suffisant à lui tout seul pour remédier au strabisme, mais cette méthode est surtout utile pour consolider la guérison obtenue par le traitement dioptrique ou chirurgical.

Parmi les faits favorables au rétablissement de la vision binoculaire, je citerai les cas de strabisme convergent hypermétropique qui se développent vers l'âge de 4 ans. Si nous n'intervenons pas trop tard, la guérison du strabisme par les lunettes est la règle et le rétablissement de la vision binoculaire aussi; mais ce rétablissement se fait, en général, tout seul.

Le strabisme divergent, qui se développe plus tard que le convergent, est, de ce fait, plus favorable pour le rétablissement de la vision binoculaire. Lorsque le strabisme se développe exceptionnellement à un âge avancé, sans être causé par une altération grave de la vision, et que le malade a joui antérieurement de la vision binoculaire, son rétablissement est encore plus facile.

Toutefois, sans contester l'utilité du stéréoscope, j'ai quelque tendance à croire que, lorsque la vision se rétablit d'une manière effective, c'est-à-dire assez solidement pour que le malade l'utilise dans les conditions ordinaires de la vision et sans le secours de la sollicitation stéréoscopique, elle se rétablit le plus souvent toute seule. Je pense que le meilleur des exercices est celui que le malade fait naturellement avec ses yeux lorsque nous les avons redressés par le traitement dioptrique ou chirurgical et que nous l'avons mis en état de voir binoculairement.

Traitement chirurgical. — Le traitement chirurgical du strabisme comprend quatre espèces d'opérations : 1° la ténotomie ou reculement musculaire; 2° l'avancement musculaire; 3° l'avancement capsulaire; 4° le débridement ou reculement capsulaire.

1° *Ténotomie ou reculement musculaire.* — Dans la ténotomie deux points sont à considérer : son action et ses effets.

a) *Comment agit la ténotomie?* — L'opinion ancienne d'après laquelle la ténotomie agirait mécaniquement et comme remède au raccourcissement du muscle en reculant son insertion est fausse. En effet, le strabisme est surtout et avant tout, au début, caractérisé par un trouble de l'innervation de convergence, et la ténotomie remédie à ce trouble d'innervation, car elle agit en affaiblissant le muscle dont on recule l'insertion.

On voit immédiatement qu'en remédiant à un trouble nerveux,

Digitized by Google

la ténotomie ne s'adresse pas directement à la cause de la déviation qui siège dans le cerveau. C'est par action indirecte qu'elle intervient et l'on comprend que, dans ces conditions, il soit difficile de mesurer exactement l'effet opératoire. La difficulté est d'autant plus grande que la force à laquelle nous nous adressons n'est pas une chose fixe : elle tend à diminuer ou à augmenter avec le temps, suivant les cas. Dans le strabisme convergent, après une période où cette force augmente ou, tout au moins, conserve son énergie, il y en a une autre où elle diminue. Elle peut même disparaître tout à fait, et l'excès d'innervation de convergence du début peut être remplacé par son abolition complète. Dans le strabisme divergent, l'action nerveuse qui est représentée par une valeur négative, par l'insuffisance d'innervation de convergence, tend au contraire à augmenter indéfiniment avec l'âge, d'où l'évolution différente de strabisme convergent et divergent. Il est dès lors facile de comprendre que l'effet de l'opération sera différent selon qu'il s'agit de l'une ou l'autre variété de strabisme, et suivant le moment où nous intervenons.

C'est là le principal écueil de la ténotomie pratiquée chez les jeunes sujets. Le strabisme secondaire est cependant une exception quand on opère avec mesure. Si cet accident ne se produit pas aussi souvent que pourraient le faire supposer les considérations qui précèdent, cela tient à deux causes : d'abord au rétablissement possible de la vision binoculaire, ensuite à la rétraction secondaire des parties fibreuses, qui modifient l'évolution du strabisme.

Ici l'ancienne interprétation est en partie justifiée, mais en partie seulement, car la rétraction, l'obstacle mécanique, s'il réside dans le muscle réside aussi et surtout dans les parties fibreuses, dans la capsule de Tenon. Voilà un nouveau fait dont il faut se convaincre si l'on veut opérer en toute connaissance de cause et doser le mieux possible l'effet opératoire.

b) *Comment peut-on obtenir plus ou moins d'effet par la ténotomie ?* — Pour réduire au minimum l'effet de la ténotomie, il faut pratiquer dans la capsule une très petite ouverture, en limitant le plus possible la section à l'insertion tendineuse.

Si l'on veut obtenir un effet plus marqué, on se servira d'un grand crochet, ce qui entraînera une ouverture plus grande de la capsule, et l'on ouvrira la capsule un peu plus loin du bord du muscle. Si le redressement est insuffisant, on augmentera le débridement par de petits coups de ciseaux pratiqués perpendiculairement au muscle, en haut et en bas, ou encore en se servant du crochet et en sectionnant ce qui s'oppose à son dégagement dans les mêmes directions.

Toutefois, lorsque le débridement de la capsule accompagne la

Digitized by Google

ténotomie, il faut, même dans les strabismes de l'adulte, éviter de le faire trop considérable, pour prévenir l'enfoncement disgracieux de la caroncule et la propulsion du globe en avant.

Pour augmenter l'effet du reculement, on a proposé différents modes de sutures, appliquées au niveau de l'antagoniste et destinées à tenir l'œil dévié, pendant la période de cicatrisation, dans un sens opposé à la déviation à corriger. La suture de de Graefe-Snellen ne porte que sur la conjonctive ou plutôt sur la capsule. L'aiguille munie d'un fil est introduite dans la conjonctive près de la cornée et chemine parallèlement au muscle vers l'angle des paupières. On comprend dans l'anse du fil plus ou moins de conjonctive suivant l'effet à obtenir et l'on serre fortement. M. Meyer, qui a conservé l'usage de cette suture, introduit l'aiguille d'abord du côté de l'angle palpébral et la fait cheminer vers la cornée.

En pratiquant autrefois ces sutures, j'ai remarqué que je déplaçais le plus souvent la conjonctive d'arrière en avant sans agir sur la position du globe : je les faisais mal. Pour qu'elles soient efficaces, il faut raser le bord du muscle où le tissu fibreux de la capsule est plus résistant et a des connexions plus solides, par l'intermédiaire du muscle ou de son tendon, avec le bord de l'orbite.

2° *Avancement musculaire.* — L'avancement musculaire a été imaginé par Jules Guérin pour remédier au strabisme divergent secondaire, après une ténotomie malheureuse.

En avançant l'insertion du muscle, en la rapprochant du pôle antérieur de l'œil, on augmente son action, pour la même raison que dans le reculement on l'affaiblit.

En même temps, l'avancement musculaire donne un effet mécanique par le raccourcissement qu'elle fait subir au muscle avancé.

Nous devons chercher à faire de l'avancement capsulaire en même temps que l'avancement musculaire, pour obtenir une insertion nouvelle plus solide. Nous savons, en effet, qu'il ne faut guère compter sur une soudure directe du tendon à la sclérotique, que la nouvelle insertion se fait presque exclusivement par l'intermédiaire de la capsule. Nous avons donc tout intérêt à prendre dans la ligature le plus possible de la membrane fibreuse.

Une autre précaution à prendre est de borner l'excision de la conjonctive et du tissu épiscléral à un petit lambeau situé entre le tendon et la cornée, lambeau qui sera naturellement plus étendu dans l'avancement pour strabisme secondaire. Il faut en tout cas respecter les adhérences latérales du tendon à la capsule et cela pour deux raisons. D'abord parce que les ligatures sont, de la sorte, beaucoup plus efficaces pour amener la rétraction de la

Digitized by Google

capsule qui constitue un des facteurs de l'opération, ensuite parce qu'on prévient ainsi les effets du reculement si les ligatures viennent à lâcher.

Le procédé opératoire de M. Abadie me paraît répondre à ces indications et c'est ainsi, je crois, que la majorité des opérateurs procèdent.

Pour prévenir les effets du reculement si les ligatures viennent à céder trop tôt, M. Motais propose de faire la ténotomie partielle en laissant une languette fibreuse médiane. Cette languette s'oppose forcément au déplacement de l'insertion directe en avant et rend illusoires les effets de l'avancement musculaire proprement dit. C'est donc, comme le fait remarquer M. de Wecker, une sorte d'avancement capsulaire que M. Motais fait aussi.

3° *Avancement capsulaire.* — L'avancement capsulaire a été proposé en 1883 par de M. Wecker qui décrit ainsi l'opération : « A-t-on affaire à un strabisme convergent? Nous détachons près du bord externe de la cornée une demi-lune de conjonctive de 3 à 4 millimètres de longueur, en donnant au lambeau une légère concavité du côté de la cornée. Le retrait de la conjonctive met à nu l'insertion tendineuse du droit externe et nous permet d'établir une boutonnière dans la capsule près des deux extrémités du tendon, en ayant soin de dégager la capsule au-dessous du muscle et latéralement. On place alors deux sutures : une au-dessus et l'autre au-dessous du diamètre vertical de la cornée. La suture prend en ces points, situés près du bord cornéen, un pont formé de la conjonctive et du tissu sous-conjonctival pour ressortir dans la plaie conjonctivale. L'aiguille est alors introduite dans la boutonnière de la capsule, glisse sous le tendon et ressort en traversant le tendon, la capsule et la conjonctive en un point placé un peu en arrière de l'insertion du droit externe, près du milieu de ce tendon. Les extrémités des sutures étant momentanément rejetées vers la tempe, on procède au détachement du droit interne... »

Dans un travail récent, M. de Wecker semble avoir modifié un peu sa manière de faire. Les modifications consistent en ceci, qu'il n'attache pas une grande importance à l'étendue de l'excision et du dégagement de la capsule : « la simple incision conjonctivale suffit. » La seconde consiste en ce que l'aiguille est passée dans le muscle lui-même quand on veut obtenir un effet plus accusé. L'opération perd ainsi un peu son caractère d'avancement capsulaire.

Je crois que l'opération agit sur la capsule elle-même en déterminant sa rétraction, en produisant artificiellement ce que la nature réalise dans les déviations persistantes de l'œil.

L'avancement capsulaire a donc, selon moi, une action sur le

Digitized by Google

globe de l'œil presque exclusivement mécanique. Il est, sous ce rapport, inférieur à l'avancement musculaire qui, à cette même action mécanique, joint un effet dynamique. Je crois cependant l'avancement capsulaire destiné à remplacer avantageusement l'avancement du muscle, parce que, sans toucher aux insertions, on peut obtenir pour le redressement de l'œil autant et même plus d'effet.

4° *Débridement ou reculement capsulaire.* — J'ai proposé le débridement de la capsule combiné à l'avancement au niveau de l'antagoniste pour remplacer, dans certains cas, la ténotomie. Je pratique actuellement l'opération simplifiée de la manière suivante :

Pour le débridement au niveau du droit interne, où l'opération sera le plus souvent indiquée, l'œil est attiré en dehors à l'aide d'une pince confiée à un aide. Avec une seconde pince à dents de souris on soulève un pli horizontal de la conjonctive entre l'insertion du tendon et la caroncule. L'incision de ce pli conjonctival donne une ouverture verticale que l'on agrandit en haut et en bas de manière à lui donner 12 à 15 millimètres de longueur. On dissèque la lèvre interne en détachant les adhérences prémusculaires jusqu'au voisinage de la caroncule. Le muscle étant mis à nu, on saisit avec la pince la capsule, au ras de ses bords, et l'on y fait deux boutonnières. Dans chaque boutonnière on introduit une branche des ciseaux courbes et l'on pratique en rasant la sclérotique deux sections de la capsule dirigées en haut et en bas, un peu en arrière. Chaque section doit avoir de 8 à 10 millimètres suivant l'effet à obtenir.

On fait ensuite l'avancement capsulaire comme je l'ai indiqué. Après l'application des ligatures capsulaires, si l'effet n'est pas aussi accusé qu'on le désire, on s'assure à l'aide du crochet que le débridement de la capsule est suffisant et le muscle bien isolé. On termine l'opération en réunissant par une suture légère les bords de la conjonctive de manière que le lambeau nasal recouvre la plaie capsulaire.

La suture conjonctivale peut être enlevée après vingt-quatre à quarante-huit heures. Les ligatures capsulaires doivent être maintenues cinq à six jours et même davantage, quand la réaction inflammatoire est faible.

L'effet plus ou moins grand du débridement capsulaire dépend des détails techniques suivants : d'abord de l'étendue du débridement, puis de la position de ce débridement (plus il est éloigné de la cornée et s'approche de l'équateur, plus il est efficace), en troisième lieu, de la section plus ou moins complète des adhérences prémusculaires et, d'une manière générale, de l'isolement

Digitized by Google

plus ou moins complet du muscle des parties fibreuses qui l'entourent.

L'effet définitif sera encore d'autant plus accusé que la réaction inflammatoire sera plus faible au niveau du débridement. Il faut donc faire l'antisepsie rigoureuse, éviter l'introduction inutile et trop répétée des instruments dans la plaie, faire la suture aseptique de la conjonctive qui donne une plaie sous-conjonctivale de la capsule.

Par contre, un certain degré de réaction inflammatoire au niveau des ligatures capsulaires est à rechercher. C'est pour cela qu'il faut laisser assez longtemps ces sutures lorsque, par suite d'une bonne antisepsie, la réaction est faible.

Cette opération donne des résultats dans toutes les formes du strabisme, mais surtout dans les vieux strabismes avec limitation instable du champ de regard du côté opposé à la déviation.

INDICATIONS DANS LE TRAITEMENT DU STRABISME. — Nous envisagerons les indications du traitement : 1° dans le strabisme convergent ; 2° dans le strabisme divergent ; 3° dans le strabisme supérieur et inférieur concomitant.

1° *Strabisme convergent.* — On ne doit pas opérer un strabisme convergent hypermétropique sans avoir au préalable essayé le traitement dioptrique par correction de l'amétropie. L'indication est d'autant plus formelle que l'hypermétropie est plus forte et le strabisme moins ancien. Alors même qu'il est insuffisant, le traitement dioptrique peut nous fournir des renseignements.

Trois éventualités peuvent se produire dans le traitement par les verres.

a) Si le strabisme disparaît immédiatement ou après quelques jours, tout en se reproduisant dès qu'on enlève les lunettes, la guérison par le seul traitement optique est certaine, mais la durée de ce traitement peut être plus ou moins longue. La guérison définitive, c'est-à-dire celle qui persiste malgré la suppression des verres, se produit quelquefois rapidement au moment de la croissance.

b) Si le redressement des yeux sous l'action des verres est seulement partiel, la guérison est encore possible par le seul traitement optique, mais elle est incertaine. En tout cas, la déviation ne peut que diminuer avec le temps. Le traitement optique doit être continué au moins pendant cinq ou six mois si le sujet est jeune. S'il n'y a pas de tendance à la guérison, on doit opérer.

c) Si les verres, après quelques mois d'essai, ne donnent aucun résultat, on doit opérer.

Les instillations périodiques d'atropine sont le seul moyen à employer chez les très jeunes sujets, au-dessous de quatre ans,

Digitized by Google

qui ne sont pas en état de porter des lunettes. On pourra ainsi attendre le moment opportun pour l'opération ou l'usage des verres. L'atropine instillée périodiquement dans un seul œil peut être utile pour favoriser l'alternance et empêcher le développement de l'amblyopie.

Le redressement des yeux est facilité dans certains cas par la combinaison avec les verres convexes de prismes à base temporale dont on diminue progressivement la force.

Les exercices stéréoscopiques ou autres, ayant pour but de solliciter la vision binoculaire et le fusionnement, sont utiles pour hâter et consolider la guérison. Ils devront être faits d'abord avec les verres correcteurs; puis sans les verres, quand l'amétropie n'est pas trop forte. Si l'amétropie n'existe pas ou si elle a un rôle secondaire, les exercices stéréoscopiques sont encore utiles, surtout quand le strabisme est récent, quand il n'a pas complètement perdu le caractère périodique et que la diplopie s'obtient facilement. Lorsque l'amblyopie est prononcée, lorsque l'œil dévié ne se redresse pas franchement pour fixer quand on couvre l'œil sain, lorsque le champ visuel est altéré, nous n'avons rien ou peu de chose à attendre de ces exercices.

Dans le strabisme convergent périodique on doit, sauf de rares exceptions, s'abstenir d'intervention chirurgicale. Cette variété de strabisme guérit presque toujours, soit spontanément, soit par le traitement optique.

D'une manière générale, dans le strabisme convergent, il faut demander d'autant moins à la ténotomie que le sujet est plus jeune, l'affection moins ancienne et la rétraction fibreuse moins prononcée.

Avant de procéder à une opération, il faut toujours nous renseigner sur l'existence et le degré de rétraction des tissus périoculaires. Nous avons pour cela plusieurs moyens. D'abord l'exploration du champ de regard sur l'importance de laquelle Schneller et Landolt ont avec raison insisté. Mais les modifications de l'arc excursif des mouvements n'ont pas la signification que ces auteurs lui ont attribuée. Quand l'abduction est limitée dans le strabisme convergent, ce n'est pas précisément parce que le muscle droit externe est affaibli, c'est à cause des obstacles que la rétraction fibreuse oppose à son action. Ces modifications de l'arc excursif des mouvements n'ont de signification que lorsqu'elles sont bien accusées; il faut tenir compte des différences individuelles et de celles qui sont en rapport avec l'amétropie.

Dans les strabismes légers et surtout sans rétraction, la ténotomie est tout indiquée, mais lorsque nous devons demander à une opération un effet supérieur à 20 ou 25 degrés, il faut combiner

Digitized by Google

la ténotomie avec l'avancement musculaire, ou mieux, avec l'avancement capsulaire. Ce n'est pas que l'on ne puisse obtenir de la ténotomie seule un effet supérieur à 25 degrés, mais ce serait au prix d'une insuffisance musculaire trop prononcée. L'avantage de l'opération combinée ne réside pas seulement dans la possibilité d'obtenir un effet plus considérable, mais aussi d'obtenir un même effet en atténuant les inconvénients de l'insuffisance musculaire.

Dans les strabismes anciens où l'amblyopie est très prononcée, la vision binoculaire irrémédiablement perdue et les phénomènes de rétraction très accusés, nous n'avons pas tant de ménagements à garder. Nous sommes autorisés à opérer plus largement sans avoir à craindre les effets ultérieurs de l'insuffisance musculaire. Il faut débrider la capsule d'après les principes que j'ai posés, c'est-à-dire en s'éloignant plus ou moins de la cornée et en pratiquant la section en haut et en bas dans une direction perpendiculaire au muscle. Si l'on combine la ténotomie ainsi faite avec l'avancement ou les ligatures capsulaires, on peut obtenir un redressement de 30, 40 degrés et même davantage par une seule opération, dans des cas où, je le répète, une ténotomie ordinaire n'eût presque rien donné.

Le débridement capsulaire est contre-indiqué dans le cas où le degré de la déviation est très mobile et la nature purement nerveuse du strabisme bien caractérisée. Ce n'est pas qu'il ne puisse donner des résultats dans les strabismes de cette nature, où l'on obtient quelquefois beaucoup avec peu de chose, mais ces résultats sont incertains, et la ténotomie est préférable.

On a beaucoup discuté la question de savoir à quel âge il convient d'opérer le strabisme convergent qui, en général, se développe de bonne heure, quelquefois immédiatement après la naissance. Il n'y a pas, à proprement parler, d'âge plus ou moins favorable pour l'opération : cela dépend des cas. L'indication générale est de corriger la déviation le plus tôt possible, par un moyen quelconque, afin de prévenir le vice de développement de l'appareil visuel, l'amblyopie, la perte définitive de la vision binoculaire. Mais, d'autre part, il y a des circonstances où il faut temporiser.

Toutefois, lorsque le traitement optique est inapplicable ou inefficace, je suis d'avis d'opérer le plus tôt possible, même avant l'âge de deux ans, sous cette réserve que, plus l'enfant est jeune, moins il faut rechercher une correction totale immédiate. Chez les très jeunes enfants, il faut pratiquer une ténotomie avec reculement modéré, sans se préoccuper du degré de redressement et attendre un an ou deux l'effet de cette opération. On en pratiquera une seconde sur l'autre œil si cela est nécessaire.

Digitized by Google

2° *Strabisme divergent.* — Le traitement optique est beaucoup moins efficace dans le strabisme divergent que dans le convergent. Il ne sera utile que tout à fait au début, lorsque l'affection est à l'état de strabisme latent, et dans quelques cas de strabisme périodique.

Le strabisme divergent fixe, de si faible degré qu'il soit, n'est justiciable que du traitement chirurgical. L'opération sera même nécessaire dans la plupart des cas de strabisme périodique.

Le fait dominant qui distingue le traitement chirurgical du strabisme divergent, c'est que, pour une même opération, l'effet est en général moindre que dans le strabisme convergent.

Si l'avancement de la capsule remplace avantageusement celui du muscle dans le strabisme convergent, je ne crois pas qu'il conserve la même supériorité dans le strabisme divergent, où il y a tout intérêt à utiliser l'accroissement de force qui donne le déplacement de l'insertion musculaire.

Lorsque la déviation fixe dépasse 15 à 20 degrés, l'opération de choix est donc l'avancement du muscle interne combiné avec le reculement de l'externe, et lorsque cette déviation dépasse 30 degrés, on sera le plus souvent obligé d'opérer les deux yeux.

3° *Strabisme supérieur et inférieur.* — Le strabisme exclusivement supérieur ou inférieur est toujours de nature paralytique : nous n'avons pas à nous en occuper ici.

Dans le strabisme concomitant, surtout dans le convergent, il peut arriver que la déviation horizontale s'accompagne d'un certain degré de déviation en haut. Quand le strabisme n'est pas trop ancien, il n'y a pas lieu de s'en occuper; la déviation verticale disparaît avec la correction de la déviation horizontale. Quand le strabisme est très ancien, au contraire, la déviation supérieure peut être entretenue par la rétraction fibreuse, tout comme la déviation horizontale, et il y a lieu d'en tenir compte dans le traitement.

Dans les faibles degrés, on pourra y remédier en débridant plus largement la capsule en haut qu'en bas. Lorsque la déviation verticale persiste après la correction du strabisme convergent ou divergent, il y a lieu de faire une ténotomie du droit supérieur.

(*A suivre.*)

Digitized by Google

BIBLIOGRAPHIE

ET REVUE DES JOURNAUX

Recherches sur les psychoses, par M. COTTELLA. — Les lésions cérébrales dans les maladies mentales échappent bien souvent à notre examen anatomique. M. COTTELLA a envoyé à l'Académie des sciences une note qui résume une série de recherches qui paraissent fort intéressantes et qui, si elles étaient confirmées, contribueraient à nous faire connaître la cause première d'un certain nombre de psychoses.

Voici les conclusions de ses recherches :

« 1° Dans la paralysie générale progressive avec infection syphilitique, les altérations histologiques portent surtout sur les vaisseaux sanguins, sur les cellules névrogliques, ainsi que sur le protoplasma cellulaire et les prolongements protoplasmiques des éléments nerveux. Les prolongements cylindriques ne sont détruits que dans peu d'éléments et seulement plus tard. Ces altérations débutent essentiellement dans le réseau vasculaire ;

« 2° Dans la démence paralytique avec intoxication alcoolique, on constate nettement une hypertrophie des cellules arachniformes et différentes phases des troubles régressifs de la nutrition dans les prolongements nerveux ainsi que des altérations rudimentaires dans les prolongements protoplasmiques. Mais il y a intégrité des vaisseaux sanguins ;

3° Dans la psychose alcoolique, l'examen histo-pathologique fait reconnaître l'existence d'une altération essentiellement parenchymateuse portant sur les prolongements nerveux avec participation à peine appréciable des corps ganglionnaires et des ramifications protoplasmiques. La névroglie et les vaisseaux sont sains.

Le traitement de la douleur d'origine ophtalmique. — Voici quels sont, d'après un oculiste américain, M. le Dr E. Jackson, professeur d'ophtalmologie à la Philadelphia Polyclinic, les meilleurs moyens pour combattre l'élément douleur dans les différentes affections oculaires :

Lorsque la douleur est d'origine conjonctivale (elle revêt, dans ce cas, le caractère de cuisson, de sensation de corps étranger), les instillations d'une solution faible de nitrate d'argent sont souvent le meilleur analgésique. Des bains d'yeux très chauds et de courte durée sont aussi très utiles. Quant à la cocaïne, si souvent employée dans ces cas, il ne faut s'en servir qu'avec précaution et là seulement où les deux moyens précédents échouent, attendu

Digitized by Google

que son action analgésique est très passagère et que son usage prolongé est nuisible pour la cornée. Enfin, il faut éviter toute occlusion de l'œil malade par des bandages qui ne font qu'augmenter la douleur et la photophobie dans les conjonctivites, surtout dans celles qui sont de nature phlycténulaire.

Contre la douleur due aux affections de la cornée, M. Jackson se sert d'une des deux solutions ci-dessous formulées :

Sulfate neutre d'atropine.....	ãã 5 centigr.
Chlorhydrate de cocaïne.....	
Eau distillée.....	8 grammes.

F. s. a. — Instiller dans l'œil malade une goutte de cette solution toutes les quatre à six heures.

Sulfate d'ésérine.....	7 milligr.
Chlorhydrate de cocaïne.....	10 centigr.
Eau distillée.....	15 grammes.

F. s. a. — Instiller dans l'œil malade une goutte de cette solution toutes les quatre à six heures.

La première de ces deux formules conviendrait surtout pour les lésions récentes de la cornée, ainsi que pour les cas où l'on suspecte une complication du côté de l'iris; la seconde est préférable lorsqu'il s'agit d'ulcérations de la cornée.

De petites compresses trempées dans de l'eau très chaude et appliquées sur les paupières sont également un excellent moyen pour combattre la douleur ayant la cornée pour point de départ.

L'application des sangsues dans les névralgies accompagnant l'iritis fait cesser les douleurs.

Des compresses glacées dans les congestions choroïdiennes peuvent faire cesser facilement les douleurs, mais il faut avoir soin que leur usage soit continu et prolongé, et non pas de courte durée et intermittent.

Les névralgies ophtalmiques sont dues le plus souvent à l'asthénopie consécutive aux anomalies de la réfraction. Elles exigent avant tout la correction du vice de réfraction au moyen de verres appropriés, mais elles se laissent aussi amender par l'usage d'un mydriatique. Enfin, dans le glaucome, les instillations d'ésérine procurent souvent un soulagement temporaire. Toutefois, c'est le traitement opératoire (iridectomie) qui est ici, comme on sait, le plus efficace.

(*Revue de thérapeut. médico-chirurg.*, 1er mars 1893).

Le Gérant : FÉLIX ALCAN.

4635. — L.-Imprimeries réunies, B, rue Mignon, 2. — MAY et MOTTEROZ, directeurs.

Digitized by Google

DU NOUVEAU PROCÉDÉ OPÉRATOIRE

DANS

LE TRAITEMENT DES VOIES LACRYMALES[1]

PAR

Le Dr GALEZOWSKI

Il serait presque téméraire aujourd'hui de tenter de nouvelles méthodes de traitement des affections lacrymales, et plus particulièrement d'un rétrécissement lacrymal, qui a été si admirablement compris et développé surtout en Angleterre par les remarquables travaux de Bowman. Sa méthode chirurgicale d'élargissement des voies lacrymales rétrécies ou obstruées est restée et restera classique, car la cause principale de la maladie est incontestablement le rétrécissement soit du canal lacrymal, soit d'une portion quelconque du trajet des voies excrétoires. J'ai dit *cause principale*, car elle n'est pas la seule, et le professeur Panas avait raison d'affirmer qu'il existe un certain nombre de dacryocystites même, et des larmoiements sans le moindre rétrécissement du canal nasal et où par conséquent, d'après lui, la cause principale de la maladie était située dans l'état inflammatoire de la muqueuse. Et, en effet, il existe un grand nombre de causes qui peuvent provoquer l'inflammation de la muqueuse de ces canaux; sans parler même de la transmission d'irritation par voisinage; les microbes eux-mêmes, le *micrococcus aureus* et le *streptocoque*, peuvent amener à la longue, en se fixant dans l'intérieur des voies lacrymales. de vrais engorgements et des obstructions du canal, comme cela vient d'être très bien exposé par le professeur Gayet dans ses Leçons cliniques[2].

Mais il existe encore dans la pathologie de ces affections,

1. Ce travail est le développement du mémoire que j'ai lu à la Société de chirurgie, le 26 avril 1893.

2. Gayet, *Eléments d'ophtalmologie*, Paris, 1893, p. 150.

Digitized by Google

beaucoup de points incertains et beaucoup d'inconnues. Théoriquement parlant, il faut que tous les désordres, qui résultent d'un rétrécissement du canal nasal, cessent, dès que ce canal se trouve débouché et que l'injection faite à l'aide de la seringue d'Anel fait passer le liquide injecté dans le gosier ou dans la narine. Et pourtant, il n'en est rien, car je connais un grand nombre de malades qui ont subi l'opération de Bowman, dans les conditions les plus régulières, le cathétérisme a rétabli le canal au point qu'on passe facilement les sondes nos 4, 6 et 8 sans difficulté, et malgré cela le larmoiement ne cesse point.

A quoi tient donc cet état rebelle de larmoiement? Si c'est à l'obstruction du canal, elle n'existe plus dans les cas dont je parle, et j'ai dû rechercher une autre cause, que je crois avoir trouvée, et sur laquelle j'ai attiré l'attention des membres de la Société de chirurgie, le 26 avril 1893. J'ai lu à cette date un travail intitulé : *Du nouveau procédé opératoire dans le traitement du larmoiement*, où j'ai cru pouvoir démontrer que la cause du larmoiement ne réside pas toujours et exclusivement dans une obstruction du canal lacrymal, car j'avais cité de nombreux faits dans lesquels, malgré le rétablissement complet du canal par le procédé de Bowman, le larmoiement continuait presque autant, et quelquefois même plus qu'avant l'opération.

C'est en faisant des recherches sur ces larmoiements rebelles et persistants que je suis parvenu à découvrir qu'il y a une autre cause à cette altération des fonctions des organes lacrymaux, et cette cause réside dans la *suppression d'aspiration* des larmes dès que le canalicule inférieur se trouve incisé. Pour que les larmes puissent, en effet, passer dans les voies lacrymales, après qu'elles ont lubrifié la surface du globe oculaire et des paupières, il faut qu'elles soient aspirées dans les canaux lacrymaux. Or, la nature a muni dans ce but ces voies excrétoires de points lacrymaux très petits, circulaires le plus souvent, légèrement ovoïdes chez d'autres individus, et qui étant entourés, comme le démontre le professeur Sappey, de fibres musculaires, font, par la

Digitized by Google

contraction et la dilatation successive, jouer ces petites ouvertures comme de petites soupapes et aspirer ainsi le liquide amassé à leur voisinage et dans lequel elles doivent plonger. Mais l'aspiration cessera complètement si ces ouvertures sont transformées en rigoles ou en larges canalicules béants; de là, le larmoiement, qui sera d'autant plus prononcé que le canalicule lacrymal sera plus largement et profondément fendu et surtout si, pour une raison ou pour une autre, il se trouve en même temps dévié.

Tous les auteurs avaient déjà remarqué depuis longtemps ce fait de larmoiement persistant malgré l'application de la méthode de Bowman, et il y a même quelques-uns d'entre eux qui ont cherché à l'expliquer par une exagération de la sécrétion de la glande lacrymale, et pratiquèrent, en suivant cette idée, l'extirpation de la glande. Leur erreur était complète, car il suffisait de pratiquer autrement l'opération des voies lacrymales, pour que le larmoiement cesse. Je viens en effet, de démontrer ce fait, en appliquant mon nouveau procédé opératoire chez tous les malades qui sont atteints d'une obstruction ou d'un rétrécissement des voies lacrymales et au lieu de faire une incision du canalicule inférieur par le procédé de Bowman, j'exécute ma nouvelle opération de la manière suivante :

Mon procédé opératoire consiste à pratiquer une petite incision du point lacrymal, non point en portant l'incision de dehors en dedans, mais en faisant une petite entaille, très superficielle, dans la direction de l'épaisseur de la paupière, et vers le côté externe. Cette incision ne doit comprendre que la partie externe du point lacrymal, sur une étendue de 2 millimètres, ce qui est obtenu très facilement à l'aide de mon petit couteau lacrymotome, à pointe émoussée[1], et qui se trouve représenté dans mon *Traité des maladies des yeux*.

Voici comment je pratique cette opération :

Après avoir introduit le petit lacrymotome dans le point

1. Galezowski, *Traité des maladies des yeux*, 3e édition, 1888, p. 118, figure 67.

Digitized by Google

lacrymal inférieur, le tranchant tourné en bas, je fais une petite incision, très peu profonde de dedans en dehors, à peu près de 2 millimètres et je passe immédiatement la sonde olivaire de mon modèle n° 3 ou 4, jusque dans le sac lacrymal, et puis en relevant le manche de la sonde, jusque dans le canal nasal. La sonde est laissée en place dix ou quinze minutes, et retirée ensuite. Les soins consécutifs sont des plus simples, quelques lotions boriquées, et graissage du coin de l'œil et de la plaie une ou deux fois par jour avec une pommade qui contient de la cocaïne et de l'acide borique. Les suites de cette opération sont des plus simples; le plus souvent il n'y que très peu d'inflammation, et dès le troisième jour, j'ai vu le larmoiement disparaître ou en partie ou en totalité. Généralement, je reviens au cathétérisme tous les trois ou quatre jours, et après cinq ou six séances la guérison est obtenue avec cessation complète du larmoiement.

En voici deux observations à l'appui :

Observation I

M. S..., âgé de 61 ans, demeurant aux environs de Paris, vint me consulter au mois de février dernier pour un larmoiement de l'œil gauche qui provoque une irritation dans cet œil et une conjonctivite depuis le commencement de l'hiver 1892. Il rappela qu'il y a plus dix ans je l'avais opéré de l'œil droit pour la même affection et que je l'avais guéri, mais après plusieurs mois de traitement, par des cathétérismes répétés. Et en effet, je trouve dans cet œil le point lacrymal inférieur incisé d'après la méthode de Bowman ; l'œil en apparence est peu enflammé; mais le malade déclare qu'au grand jour et au froid, il larmoie par moments très fortement, et, de temps en temps et sans aucune raison, l'œil est pris d'une conjonctivite tenace, qui dure plusieurs jours et résiste à tout traitement, puis elle cesse et se guérit complètement pour quelque temps.

En pratiquant une injection par le point lacrymal gauche,

Digitized by Google

je constate une obstruction complète. Je lui ai pratiqué, séance tenante, une incision du point lacrymal *par mon nouveau procédé*, de dedans en dehors, et j'ai fait ensuite le cathétérisme du canal lacrymal à l'aide d'une sonde n° 4 olivaire. Cette opération s'est faite sans beaucoup de douleurs, et sans trop d'hémorragies; elle a été renouvelée tous les trois ou quatre jours, pendant trois semaines. Dès le troisième sondage, le larmoiement avait cessé, le canalicule lacrymal a pris une forme allongée, mais bien béant, et toute trace d'irritation conjonctivale avait disparu au bout d'un mois de traitement; la guérison s'est maintenue jusqu'à la fin du mois de mai, époque où j'ai vu mon malade pour la dernière fois.

Des faits de ce genre sont aujourd'hui très nombreux dans ma clientèle, et je ne saurais trop recommander mon nouveau procédé à tous mes confrères, persuadé qu'ils trouveront là un moyen sûr de guérir promptement et sans exposer leurs malades à la persistance d'un larmoiement analogue à celui qui se produit si souvent après l'incision du canalicule, lorsque cette incision est faite dans la direction du sac lacrymal.

Il arrive quelquefois que les fonctions d'aspiration des larmes ne peuvent pas continuer à se faire, non pas à cause de la forme allongée et transformée en rigole béante du point lacrymal, mais parce que l'incision a été faite sur une trop longue étendue, et qu'elle a été portée jusqu'à l'ouverture du canalicule dans le sac. C'est une faute opératoire, que le plus souvent rien ne peut corriger. On est tenté, dans ces cas, de rapporter la cause de l'insuccès à l'exagération des fonctions de la glande et on n'hésitera pas de proposer une extirpation de la glande lacrymale. Pour ma part je suis convaincu que la persistance du larmoiement tient ou à l'incision faite trop largement à la surface du sac ou même à de fausses routes, pratiquées par un mauvais cathétérisme.

L'observation suivante en est la meilleure preuve.

Digitized by Google

Observation II.

Mme S..., âgée de 52 ans, demeurant à Saint-Cloud, vint me consulter à la fin du mois de décembre 1892, pour une blépharo-conjonctivite ancienne de l'œil gauche et d'un larmoiement plus récent de l'œil droit. Elle me raconte que, de l'œil gauche, elle avait subi une opération des voies lacrymales en 1879, pour laquelle elle était soignée jusqu'en 1890 sans aucun succès. Son œil droit ne commença à larmoyer que depuis 1892.

Voici le résultat de mon examen :

Le point lacrymal droit est rétréci, et l'injection ne passe point ; la conjonctive et les bords des paupières sont très peu altérés. L'œil gauche est un peu rouge ; la malade se plaint d'un larmoiement constant ; le canalicule lacrymal inférieur de cet œil est très largement ouvert au point que son ouverture se perd dans la région du sac lacrymal. En essayant de passer la sonde, dans ce canal, j'étais frappé qu'il était tout à fait libre, au point que le n° 6 olivaire y passait avec la plus grande facilité.

En présence d'un pareil état de choses, je lui ai fait une incision du point lacrymal inférieur droit par mon procédé, de dedans en dehors, et j'ai fait successivement deux ou trois fois par semaine, pendant un mois, le cathétérisme avec les sondes n° 4 et n° 5 olivaires (mon modèle). Ce traitement a parfaitement réussi et l'œil a cessé de larmoyer au bout de huit jours de traitement. Un mois après le début de mon traitement, la guérison était complète et elle s'est maintenue jusqu'à ce jour.

Pour me résumer, je dirai : 1° que si on veut pratiquer l'incision du point lacrymal par le procédé de Bowman, soit dans le cas de déviation du bord lacrymal, soit pour une autre raison quelconque, on devra limiter l'incision à une petite étendue, et jamais l'étendre jusqu'à l'entrée du sac ; 2° que

Digitized by Google

dans la majorité et la généralité des cas, il sera préférable de pratiquer pour le traitement de toute oblitération lacrymale par mon nouveau procédé opératoire, en incisant le point lacrymal de dedans en dehors, comme je viens de l'exposer dans mon mémoire lu à la Société de chirurgie en avril dernier.

D' GALEZOWSKI.

TROUBLES OCULAIRES

DANS LES

ASSOCIATIONS HYSTÉRO-ORGANIQUES

LEUR VALEUR SÉMÉIOLOGIQUE

PAR

Le D' Ed. KŒNIG

Depuis quelques années, le domaine de l'hystérie s'est considérablement accru. Dégagée des notions restreintes dans lesquelles elle était confinée, cette névrose offre maintenant un complexus symptomatique qui se développe de plus en plus.

Une des particularités de son étude, dont la valeur n'a été mise en lumière que tout récemment, est sa fréquente association avec des maladies organiques du système nerveux sur le même sujet.

Ces cas d'associations hystéro-organiques de M. le professeur Charcot présentent cet intérêt spécial qu'ils exposent à des erreurs de diagnostic, dont on comprend toute l'importance.

A ne considérer que les travaux épars sur ce sujet dans la littérature, on pourrait croire que ce mode de groupement est rare. Il n'en est rien. La clinique nous apprend que l'attention doit être constamment en éveil de ce côté, sous

Digitized by Google

peine de s'exposer à des erreurs dont le moindre résultat serait de porter un faux jugement sur le pronostic ou les indications thérapeutiques.

Parmi les maladies organiques qu'on a trouvées associées à l'hystérie, il faut citer en premier lieu la *sclérose en plaques*, puis la *syringomyélie*, le *tabès*, la *paralysie générale*, la *myopathie primitive*, la *maladie de Friedrich*.

Parmi les névroses : la maladie de Basedow, la chorée, etc.

Enfin, l'hystérie qui se développe si fréquemment sous la provocation des intoxications, peut associer ses symptômes aux signes propres à celles-ci (*alcoolisme*, *syphilis*).

Il faut, lorsque des associations de ce genre se présentent, savoir reconnaître, c'est-à-dire distinguer la part qui revient à la névrose, et celle qui appartient à l'organopathie.

Or, il est possible, dans la plupart des circonstances, d'éviter toute erreur d'interprétation.

La difficulté vient de ce que les symptômes ne se présentent pas toujours avec une parfaite netteté, et qu'on est tenté de les rapporter à l'affection primitive.

Jamais, en effet, il ne s'agit là de formes hybrides, ainsi que le dit M. Charcot.

« Il n'y a guère d'hybrides en nosographie. Il y a une centaine d'années, on eût interprété le tout peut-être à la manière usitée par Lorry, par exemple dans son livre : *De mutationibus morborum;* on eût parlé, en d'autres termes, de la transformation d'un syndrôme dans un autre.

« Aujourd'hui nous sommes tentés, avec les idées du jour, à ne voir dans ces changements que la succession peut-être accidentelle d'états morbides indépendants l'un de l'autre[1]. »

Ce sont ces états morbides qui existent sans mélange chez le même sujet, bien que leur association leur donne une fausse apparence d'hybride, qu'il s'agira de pouvoir distinguer.

Or, précisément, et c'est là un point sur lequel M. Charcot

1. Charcot, *Leçons du mardi*, 1887-1888.

Digitized by Google

a eu le mérite d'insister particulièrement, les signes oculaires sont, dans l'ensemble des symptômes de tout ordre, ceux qui permettent le plus souvent de résoudre ces différents problèmes.

La prépondérance des études ophtalmologiques pour le diagnostic des maladies du système nerveux est devenue une vérité banale. C'est surtout en ce qui concerne le diagnostic et dans certains cas particuliers le pronostic que l'appareil visuel peut fournir des données précieuses.

Parmi tous les sujets pour lesquels la recherche des troubles oculaires peut être utilement mise à contribution, ceux dans lesquels existent les combinaisons dont nous venons de parler sont les plus importants à considérer.

Sans doute, ne possédons-nous pas assez de documents encore pour établir quelle est la fréquence relative des associations hystéro-organiques ni surtout dans quelles proportions, dans ces cas, on rencontre du côté des yeux soit des troubles organiques, soit des troubles hystériques.

Quoi qu'il en soit, il résulte des observations que j'ai recueillies, que ces symptômes oculaires se groupent le plus ordinairement selon les variétés suivantes :

1° Symptômes oculaires hystériques et organiques simultanément.

2° Un seul ou plusieurs symptômes hystériques.

3° Un ou plusieurs symptômes oculaires organiques.

Quand, dans une association, une maladie paraît dominer l'autre, on se trouve entraîné par l'observation des symptômes les plus manifestes à négliger une série d'autres phénomènes.

C'est alors que l'examen méthodique de l'œil peut remettre sur la voie. Un signe oculaire qu'on n'avait pas tout d'abord soupçonné met à découvert la maladie associée et permet de pousser l'investigation dans ce sens.

L'ensemble des troubles oculaires ressortissant à l'une des deux affections combinées peut persister intégralement. Mais il n'en est pas toujours ainsi. Une affection peut céder le pas à l'autre, et celle-ci peut s'atténuer au point qu'il n'en reste

Digitized by Google

plus de trace dans la symptomatologie générale. Un seul signe oculaire persiste cependant; s'il s'agit d'hystérie, c'est un léger rétrécissement du champ visuel; s'il est question de sclérose en plaques ou de tabès, du nystagmus, peu accentué, ou le signe d'Argyll-Robertson.

Si effacé que soit ce symptôme isolé, il n'est pas moins vrai que de sa constatation dépendront souvent le diagnostic et le pronostic de l'affection considérée. On recherchera alors dans les antécédents et l'on se convaincra que le trouble oculaire est un témoin irrécusable de l'affection ayant existé antérieurement, mais dont l'évolution avait été momentanément interrompue.

L'observation ne doit pas s'en tenir là. La maladie qui avait un caractère dominant rétrocède à son tour pour faire place à celle qui existait à l'état latent. Le clinicien ne doit pas rester désarmé en présence de cette éventualité. A ce moment, la complexité des symptômes oculaires est telle qu'on peut être un instant dérouté. En effet, tous se surajoutent: nystagmus, signe d'Argyll-Robertson, rétrécissement du champ visuel, ptosis, etc.

Et à ne les considérer que généralement, le diagnostic peut rester en suspens.

Il faut savoir dans quel sens on doit les grouper; c'est en étudiant la nature de chacun d'eux que l'on peut arriver à découvrir les liens de parenté qui les unissent. C'est ainsi que l'existence d'un rétrécissement du champ visuel combiné à la perte du réflexe conjonctival donneront une signification toute particulière au ptosis (ce dernier symptôme, isolé en apparence, pouvant n'être qu'un simple épisode pour le moment négligeable). On fera alors l'exploration de la sensibilité, et l'on trouvera soit une hémianesthésie soit des plaques d'anesthésie disséminées.

On ne connaît pas, par exemple, jusqu'à présent, les lésions anatomiques de l'épilepsie essentielle. Aussi, si chez un épileptique on constate de l'hémiopie ou une atrophie de papille, on aura tout lieu d'admettre que les accès sont symptomatiques.

Digitized by Google

Le signe d'Argyll-Robertson, qui est le plus souvent symptomatique au tabès, se rencontre également dans la paralysie générale, dans certaines affections de la base de crâne, dans les myélites cervicales supérieures. Lorsqu'on le constatera, il faudra l'apprécier seulement d'après sa coexistence avec les symptômes de l'une ou l'autre affection.

Le nystagmus et la décoloration du segment externe de la papille constituent à eux seuls un élément suffisant au point de vue des yeux pour diagnostiquer une sclérose en plaques.

En associant tous ces symptômes, on arrive à constituer un syndrôme qui permet de remonter à la maladie. On devra s'attacher, dans l'examen fonctionnel de l'œil, à ne pas écarter systématiquement tel ou tel symptôme sous le prétexte qu'il ne relève pas d'une affection qui a été primitivement diagnostiquée. Là, comme ailleurs, il importe de classer les syndrômes dans leurs catégories respectives. Des erreurs d'interprétation peuvent être commises.

Au premier rang des syndrômes simulateurs d'une affection organique se place une forme de ptosis que M. Parinaud a désigné sous le nom de ptosis pseudo-paralytique. Certains caractères particuliers permettent d'en établir la nature véritable. Mais si, comme dans l'observation qui nous est rapportée plus loin, à propos de l'alcoolisme, il y a eu de la diplopie, le diagnostic offre de réelles difficultés.

La même réflexion s'applique à certains cas de strabisme que l'on est souvent embarrassé d'attribuer à la paralysie vraie ou à un spasme. Si l'attention n'est pas préparée, les signes oculaires hystériques, mobiles et fugaces, peuvent échapper, tandis que ceux qui ressortissent à une affection organique, affectant un caractère immuable, resteront seuls.

Les exemples des erreurs commises ne sont pas rares. Sans parler des cas où l'hystérie revêt un caractère tel qu'elle simule à s'y méprendre une maladie organique, elle absorbe parfois l'attention de l'observateur, assez pour que les symptômes de l'affection organique qu'elle masque puissent passer inaperçus.

Le pronostic annoncé exposera à bien des mécomptes.

Digitized by Google

Que l'on interroge l'œil, et, presque toujours, une manifestation suffira à faire éviter cet écueil.

Il m'a paru intéressant de montrer que les associations des symptômes oculaires entre eux, appartenant à des séries différentes, sont, au même titre que les associations des symptômes généraux, assez délicates pour qu'il soit nécessaire de mettre en œuvre toutes les ressources dont un clinicien doit pouvoir disposer.

Ces préliminaires établis, il sera plus facile de rapporter, dans la confusion des symptômes si fréquente en clinique, chaque signe à sa maladie.

C'est ce dont on se rend compte dans cette étude des cas que j'ai observés.

On trouve dans les *Leçons du mardi à la Salpêtrière* une description magistrale des associations de l'hystérie avec différentes affections organiques et principalement avec l'ataxie locomotrice, la sclérose en plaques, la syringomyélie, la maladie de Friedrich.

C'est surtout à cette source, de même que dans les œuvres de l'école de la Salpêtrière, que j'ai puisé les éléments qui m'ont guidé dans ce travail.

Mes observations personnelles se rapprochent beaucoup de celles qui ont été publiées, bien que je me sois particulièrement attaché à étudier comparativement les indications fournies par l'appareil visuel.

A. Sclérose en plaques

Suivant la remarque de M. le professeur Charcot, confirmée par Buzzard et d'autres observateurs, la sclérose en plaques est, de toutes les maladies du système nerveux, celle qui se combine le plus souvent avec l'hystérie. Non seulement leurs divers symptômes se combinent, mais il arrive aussi que les troubles oculaires offrent une certaine similitude au point de vue fonctionnel ainsi que de leur évolution.

Digitized by Google

M. Charcot *s'est attaché* à mettre en lumière tous ces faits à propos d'un cas dans lequel on se fût trouvé très embarrassé sans le secours de l'examen oculaire. C'était en outre un exemple remarquable de combinaisons de troubles oculaires *ressortissant* à chacune des deux affections : sclérose en plaques et hystérie.

Il s'agissait d'une femme de 21 ans, chez qui les premiers symptômes de la sclérose multiloculaire (diplopie, affaiblissement de la vue, vertiges, titubation) s'étaient manifestés deux ans auparavant. L'hystérie fit plus tard son apparition d'abord par de petites crises convulsives, puis par de grandes attaques avec toutes les phases classiques. Quand elle fut examinée le 8 mars 1888, les symptômes tenant à la sclérose en plaques étaient :

Exagération des réflexes tendineux; tremblement intentionnel ; titubation dans la démarche. Du côté des yeux, nystagmus très accentué; regard vague; diplopie ; réflexes pupillaires normaux; décoloration atrophique de la papille; rétrécissement irrégulier du champ visuel des deux yeux; achromatopsie complète de l'œil droit.

Symptômes hystériques. — Ovarie double provoquant tous les phénomènes de l'aura; hémianesthésie gauche; léger degré de surdité d'origine nerveuse.

Vue. — Polyopie monoculaire; dyschromatopsie de l'œil gauche; en mars, le champ visuel du bleu était passé en dedans de celui du rouge ; en décembre, le rouge seul était vu; la malade eut ensuite à divers reprises des accès passagers d'amaurose. Le 30 novembre 1888, elle fut prise subitement d'une cécité absolue qui la força à se mettre au lit. Le lendemain elle ne distinguait encore les objets que difficilement.

Il est des cas de sclérose en plaques et d'hystérie associée où on ne note que les troubles oculaires se rapportant à la maladie organique. M. le professeur Grasset a relevé ce fait dans un cas de sclérose en plaques et d'hystérie associée, où existaient seuls les symptômes oculaires de la sclérose, dont l'existence fut confirmée par l'autopsie :

Digitized by Google

Nystagmus, diplopie binoculaire, rétrécissement irrégulier du champ visuel ; lésions papillaires consistant en une décoloration très marquée sans atrophie caractérisée.

Cependant les caractères ordinaires de l'hystérie qui avaient consisté en attaques, contractures, zones hystérogènes, anesthésie pharyngée, avaient permis de porter le diagnostic de la névrose.

Ce fait est rare, presque toujours il existe un stigmate oculaire de l'hystérie. Dans l'observation suivante, celle-ci a été provoquée par le traumatisme.

Observation I.

Sclérose en plaques et hystérie. Traumatisme du plexus brachial.

Mathi..., 43 ans, ajusteur mécanicien entré à la Salpêtrière, service de M. le professeur Charcot.

Pas d'antécédents héréditaires connus.

Antécédents personnels. — Depuis 1886 il éprouve une faiblesse générale. C'est de cette époque que datent les premiers symptômes de sclérose en plaques ; elle fut diagnostiquée quand il se présenta l'année suivante à la Salpêtrière. Du côté des yeux, nystagmus. Le 14 octobre 1891, une persienne lui est tombée sur l'épaule gauche ; il a perdu connaissance. A la suite de cet accident est survenue une paralysie motrice et sensitive du bras gauche.

Etat actuel. — Mars 1892. La démarche est vacillante ; titubation ; parole scandée et lente ; tremblement intentionnel des deux mains ; réflexes rotuliens brusques ; contractions fibrillaires des muscles des membres supérieurs ; pas de trépidation, pas de paralysie spasmodique.

Troubles urinaires, miction difficile.

Il existe une paralysie complète des mouvements dont l'épaule est le centre. A l'avant-bras, les mouvements de flexion et d'extension sont très limités.

Digitized by Google

Atrophie simple des muscles pectoraux, sus et sous-épineux, de tous les muscles du bras et de l'avant-bras.

Hémianesthésie gauche ne dépassant pas la moitié supérieure du tronc.

Sensibilité pharyngienne abolie.

Ouïe et odorat intacts.

Œil droit. — Acuité visuelle réduite à 1/8.

Dyschromatopsie pour le vert; pas de rétrécissement du champ visuel.

Œil gauche. — Rétrécissement concentrique du champ visuel à 60°; ne distingue pas les couleurs; compte seulement les doigts.

Parésie des mouvements associés; nystagmus très manifeste dans les mouvements de latéralité; pupilles réagissent normalement.

Atrophie blanche des deux papilles.

Ces observations contiennent des faits intéressants à connaître et dont l'interprétation est de nature à jeter une grande lumière sur ces cas complexes de combinaisons, surtout quand les phénomènes oculaires sont d'ordre différent.

La confusion est d'autant plus facile que certains troubles se présentent cliniquement sous le même aspect.

Les paralysies musculaires de la sclérose en plaques sont passagères; celles que l'on rencontre dans l'hystérie possèdent le même caractère. C'est surtout en ce qui concerne l'amblyopie que l'analogie est frappante.

C'est depuis les travaux de Charcot que l'on connaît bien la nature de l'amblyopie dans la sclérose en plaques. Elle est sujette à des phases d'aggravation et d'amendement à différents degrés. Une amaurose complète peut même survenir.

Mais tous ces phénomènes sont transitoires. On les retrouve avec la même allure capricieuse dans l'hystérie. Dans l'observation I, la malade a été atteinte d'une cécité qui l'a obligée à s'aliter, et qui le lendemain avait disparu. Ces amendements temporaires constituent, suivant la remarque

Digitized by Google

de M. Charcot, un des caractères cliniques qui rapprochent le plus ces deux maladies. Il est difficile de dire s'ils sont le fait de l'hystérie ou de la sclérose en plaques.

Le diagnostic différentiel s'aide cependant d'autres éléments qui sont propres à chacun des deux groupes. Ils ont trait à la dyschromatopsie à la forme du champ visuel, aux troubles des mouvements associés qui occasionnent le nystagmus, à la diplopie monoculaire, etc. Chez l'hystérique la perte de la vision des couleurs peut être complète; mais le plus souvent le rouge persiste; de plus on observe dans le champ visuel une inversion des couleurs.

Dans l'observation que je viens de citer, le bleu et le rouge sont conservés, et le cercle du rouge est plus étendu que celui du bleu. C'est là un phénomène particulier à l'hystérie, ainsi que l'a démontré M. Parinaud.

En rappelant les troubles intéressant les mouvements associés, j'ai en vue la parésie ou la paralysie ; c'est seulement dans ce cas que se voit le *nystagmus*. Dans l'hystérie, on observe aussi des *troubles des mouvements associés*, mais ils sont attribuables à la contracture. Il n'est pas rare qu'au début d'une attaque des secousses rapides se manifestent, des secousses rapides du globe de courte durée, ou bien au contraire les yeux restent déviés dans une position. Même dans ce cas c'est un phénomène transitoire. Rien de tout cela ne ressemble aux oscillations rythmées que l'on observe dans la sclérose en plaques.

Déjà, ces éléments suffiraient pour trancher la question dans un sens ou dans l'autre quand le diagnostic se heurte à des difficultés. S'il est nécessaire de pousser plus loin l'analyse, l'état de la papille dont le segment externe est souvent décoloré dans la sclérose multiloculaire, la diplopie monoculaire, la micromégalopsie, la contracture de l'accommodation dans l'hystérie pourraient compléter le tableau d'ensemble des signes différentiels.

Quoi qu'il en soit, chez la première malade dont il est question, les symptômes hystériques s'étaient établis avec grand fracas, et avaient marqué l'affection organique. Ce fut la

Digitized by Google

constatation des phénomènes oculaires qui amena la découverte de la sclérose. L'incertitude du regard qui frappe toujours quand on examine ces physionomies de la malade, le nystagmus attirèrent tout d'abord l'attention et furent l'origine d'une investigation plus complète dans le domaine de la symptomatologie oculaire et générale. C'est ainsi qu'en pénétrant plus avant dans les antécédents, on arriva à constituer pièces par pièces la maladie organique, celle qui devait singulièrement modifier le pronostic[1].

Désormais le départ des différents troubles fonctionnels et physiques de la vision était facile à faire.

L'observation précédente fournit un exemple de combinaison de l'hystérie avec la sclérose, mais les symptômes de celle-ci ont dominé la scène; et, à l'inverse de ce que nous disions tout à l'heure, ici le diagnostic pouvait s'égarer dans le sens de la maladie organique, au détriment de la névrose qui s'était greffée sur la sclérose en plaques à la suite d'un traumatisme. Dans le cas présent, le diagnostic d'hystérie a été confirmé par l'examen oculaire; le rétrécissement concentrique du champ visuel, l'amblyopie existent du même côté que la paralysie motrice et sensitive.

Avant l'accident la vision était bonne, il n'y avait que le nystagmus. L'amblyopie de l'œil gauche est maintenant très prononcée, c'est à peine si le malade compte les doigts; il y a de la dyschromatopsie. Le nystagmus persiste, mais on remarquera que les stigmates hystériques sont en plus grand nombre.

(*A suivre*). Dr Kœnig.

1. On sait que MM. Blocq et Marmescu ont établi récemment que la sclérose névroglique prétendue pathogène de l'épilepsie n'était en réalité qu'une lésion secondaire (*Semaine médicale*, novembre 1892).

Digitized by Google

TRAITEMENT

DES AFFECTIONS DES VOIES LACRYMALES

PAR LES MÉTHODES CONSERVATRICES ET ANTISEPTIQUES

NOUVEAU PROCÉDÉ DE LACRYMOTOMIE

PAR

le docteur A. BOURGEOIS (de Reims).

Dans ce travail, je me propose d'exposer les différents moyens que j'emploie dans le traitement des affections communes des voies lacrymales. L'énoncé seul du titre montre que ma préoccupation dominante est l'application des principes modernes de conservation et d'antisepsie. C'est-à-dire que je m'efforce de pratiquer le plus rarement possible le débridement des canalicules, que je ne me sers jamais du couteau de Stilling, que la curette est bien plus souvent appliquée sur la muqueuse du sac que les procédés destructeurs, et que l'extirpation de la glande lacrymale devient une exception. Dans tous les cas, la base du traitement repose sur les lavages antiseptiques des conduits d'évacuation des larmes; et c'est précisément pour pouvoir arriver à bien faire ces irrigations qu'il faut s'ingénier dans les différentes situations qui peuvent se présenter.

Je ne m'occuperai que des cas simples, ceux que l'on rencontre le plus souvent, éliminant les cas dans lesquels existent des difformités, des tumeurs, des lésions osseuses diathésiques ou traumatiques. Je n'envisagerai, en somme, que le larmoiement et la dacryocystite.

Je crois qu'il est superflu d'insister sur la nécessité de conserver aux voies d'écoulement des larmes la forme qui leur a été attribuée par la nature; c'est cette forme même qui est indispensable à leur fonctionnement physiologique. Si le canalicule inférieur a été largement sectionné, il ne remplit

Digitized by Google

plus le même office, cela se comprend, puisque son action et celle du point lacrymal se trouvent complètement annihilées. Aujourd'hui encore on voit quantité de malades dont le canalicule est sacrifié, souvent pour un larmoiement insignifiant ; et cette opération est faite ainsi sans discernement, non point par les ophtalmologistes, mais par les médecins étrangers à notre spécialité. Par conséquent, la formule doit être : respectons les points et les canalicules lacrymaux, dans la mesure du possible.

Comme je l'ai exprimé dans une autre publication, le débridement est un palliatif des accidents à redouter (tumeur, fistule), mais il est rarement curatif du larmoiement.

Je vois souvent, pour mon compte, et je ne suis certainement pas le seul, des personnes dont le canalicule ouvert reste béant et très visible à l'extérieur ; cela constitue une véritable difformité surtout si les deux canalicules ont été sectionnés, comme je l'ai constaté récemment chez une jeune femme de 24 ans ; elle était réellement défigurée par cette mutilation, qui de plus n'avait pas tari son larmoiement.

Il ne me paraît pas utile de démontrer longuement que ce sont les antiseptiques qui conviennent seuls dans le traitement des affections des voies lacrymales. L'opinion me semble bien établie sur ce point, puisque l'origine microbienne de ces affections est généralement admise. C'est ce que mon excellent maître et ami le Dr Gillet de Grandmont a clairement démontré dans son travail publié dans les *Archives d'ophtalmologie*, novembre-décembre 1891 : *Pathogénie et traitement des affections des voies lacrymales*. Les solutions antiseptiques auxquelles je donne la préférence sont le boro-borax (solution à 12 ou 16/100 d'acide borique), le sublimé à 1/2,000 et le chlorure de zinc à 1/20. La première est inoffensive pour la conjonctive et la cornée ; la deuxième et surtout la troisième exigent certaines précautions qui seront indiquées ultérieurement.

C'est principalement du côté du canalicule inférieur que l'attention doit être dirigée. Son rôle est plus important que

Digitized by Google

celui du canalicule supérieur, et celui-ci, lorsque son congénère est oblitéré, ne peut plus arriver à le suppléer; en effet, dans la plupart des cas de larmoiement, le service du canalicule inférieur est défectueux, alors que le calibre du canalicule supérieur n'a subi aucune altération. Il n'est pas besoin de réfléchir longtemps pour voir que l'action de la pesanteur impose au conduit inférieur un surcroît de travail, un surmenage qui nécessitent son intégrité absolue. C'est donc le canalicule inférieur qui sera toujours exploré le premier, pour subir l'intervention que commandera l'état de sa perméabilité. Quant au canalicule supérieur, pour mon compte, j'y touche très exceptionnellement.

En me basant sur la statistique des affections lacrymales que je soigne en grand nombre tous les ans, je crois pouvoir répartir les cas simples en quatre groupes, renfermant chacun à peu près le quart des malades traités. Je vais passer en revue successivement tous ces groupes, pour m'occuper surtout du traitement qui convient à chacun d'eux.

Premier groupe. — Le canalicule inférieur est seulement rétréci. Son orifice de communication avec le sac a son calibre diminué mais non oblitéré. Le canal nasal lui-même est peu ouvert (hypertrophie de la muqueuse). Il n'y a pas de dacryocystite. Larmoiement plus ou moins intense. Le traitement consiste à dilater le canalicule inférieur et à pratiquer des injections. Tout ce qui concerne ce mode d'intervention a été exposé par le Dr Gillet de Grandmont en 1890 au Congrès de la Société française d'ophtalmologie (*Bulletins*, p. 5). La dilatation se pratique avec un petit stylet conique qu'il a imaginé et qui rend de grands services.

Pour les injections, je me sers de canules fines en or, qui ont un centimètre de long et qui sont adaptées à un ajutage en argent qui peut se fixer sur une seringue en verre et caoutchouc durci. Cette seringue, qui contient 10 grammes, a une longueur de 10 centimètres; elle est bien en main, grâce à un anneau métallique à ailettes latérales (cet anneau est mobile et peut se placer sur une autre seringue). Le liquide employé est le boro-borax. Après avoir chargé la

Digitized by Google

seringue, on ajuste la canule, en lui donnant une direction perpendiculaire à celle des ailettes de l'anneau métallique. La canule en or est introduite dans le canalicule jusqu'à ce qu'elle vienne buter contre la paroi osseuse du sac : ce que lui permet sa longueur. Le patient incline la tête au-dessus d'un bassin. Le chirurgien maintient la canule en place de la main gauche, et pousse le piston de la main droite. Il faut pousser lentement. Souvent au début l'injection passe péniblement ; puis, comme si une résistance avait été vaincue, l'écoulement se fait sans difficulté. On peut injecter ainsi trois, quatre seringues et davantage ; je me contente de trois par séance. Si l'injection ne passe pas, on peut essayer de la faire par le canalicule supérieur ; il m'est arrivé parfois, après une injection par le canalicule supérieur, de pouvoir franchir les obstacles du canalicule inférieur, demeurés sans cela tout à fait résistants. Si toutes les tentatives d'irrigation par le canalicule inférieur restent stériles, le cas rentre dans le groupe suivant.

Combien de temps dure le traitement par les injections seules ? Cela dépend évidemment de l'ancienneté du larmoiement. J'ai vu des guérisons obtenues après quatre séances. D'autres cas demandent plus de temps, au maximum cinq à six semaines, à raison d'une séance tous les deux ou trois jours. La guérison est-elle constamment définitive après une série non interrompue d'injections? Il arrive parfois que le larmoiement reparaît ; rien n'est plus simple que de pratiquer de nouveau une injection de temps à autre.

On remarquera qu'avec ce mode d'irrigation le jet de solution antiseptique est relativement faible ; il ne pourrait pas être employé, à cause de son insuffisance, dans la dacryocystite.

Deuxième groupe. — Le canalicule lacrymal est considérablement rétréci, souvent avec effacement notable du point lacrymal. L'orifice d'abouchement dans le sac est effacé ou fermé complètement ; aucune injection ne peut passer. Il n'y a pas de dacryocystite. Larmoiement abondant.

C'est dans les cas de ce genre que le débridement a été et

Digitized by Google

est encore mis en pratique. Pour arriver à faire passer des injections, il faut évidemment que le calibre du canalicule soit accru, et cela depuis le point lacrymal jusqu'au sac; et cette augmentation de calibre une fois obtenue, il est nécessaire qu'elle soit maintenue par le passage répété de la sonde jusque dans le canal nasal. Pour atteindre ce résultat, sans faire de section du canalicule à ciel ouvert, je propose un procédé de lacrymotomie, que je n'ai trouvé décrit dans aucun traité ni dans aucune revue d'ophtalmologie. Voici d'abord en quoi consiste le procédé :

Avec un petit couteau lacrymotome, je pratique l'élargissement du canalicule du côté de sa paroi inférieure; c'est une opération qui présente quelque analogie avec l'urétrotomie interne. Le couteau lacrymotome que j'emploie res-



semble au couteau de Weber. Il en diffère par la longueur moindre du tranchant, qui n'a qu'un centimètre de long; de plus ce tranchant est légèrement convexe. J'ai fait construire par M. Major deux modèles de ce couteau, l'un avec extrémité olivaire, l'autre avec extrémité conique; le premier sert lorsque l'orifice d'entrée du canalicule dans le sac est rétréci; le second trouve son emploi lorsque le même orifice est totalement fermé; dans ce cas il en force facilement l'ouverture. A la rigueur, un couteau de Weber, le tranchant retourné en bas, pourrait servir; mais, à cause de l'excès de longueur de la lame, on courrait le risque de blesser le bord libre de la paupière inférieure.

L'application du procédé s'effectue de la façon suivante :

Avec le stylet de Gillet de Grandmont, on dilate le canalicule inférieur. Lorsqu'on s'est assuré, soit avec le stylet, soit avec une sonde olivaire n° 1 ou n° 2 introduite ensuite, que

Digitized by Google

le conduit est peu ou pas du tout franchissable à son abouchement dans le sac, on se dispose à faire la lacrymotomie.

Pour cela, tandis que la main gauche tend la paupière inférieure, la main droite introduit le lacrymotome par le point lacrymal, le tranchant de la lame regardant en bas, puis le pousse d'un seul coup jusque dans le sac, par la route qui a été tracée par la sonde; l'habitude indique le moment où l'obstacle a été rompu; il l'est forcément d'ailleurs lorsque l'extrémité de l'instrument arrive sur la paroi osseuse du sac; là s'arrête l'action du couteau, qui n'a point pour office de pénétrer dans le canal nasal. En retirant l'instrument, il faut relever légèrement le manche, tandis que la main gauche abaisse un peu la paupière inférieure; par cette manœuvre, on évite de sectionner en dehors le point lacrymal; en général ce point, après la lacrymotomie, porte une petite fente externe d'un millimètre à peine, qui par la suite se cicatrise presque entièrement. Lorsque le trajet se trouve ainsi élargi, une sonde olivaire n° 3 est introduite dans le canalicule inférieur, et poussée selon les règles classiques, jusque dans le canal nasal. C'est maintenant le tour de l'injection.

Il est évident que la petite canule courbe qui a été préconisée tout à l'heure, ne peut plus servir ici; attendu que l'injection aurait grande chance de fuser dans les tissus de la paupière. Il faut employer la sonde creuse. J'ai cru utile de faire diminuer de deux centimètres et demi la longueur des sondes creuses ordinaires; puisqu'il s'agit de laver le conduit lacrymo-nasal, il faut que l'extrémité de la canule soit à l'entrée du canal nasal, y pénétrant seulement à un centimètre; le sac lacrymal ne reçoit pas le liquide directement, mais est nettoyé par la quantité de solution qui reflue forcément par en haut. La sonde creuse ainsi raccourcie est beaucoup plus pratique et aussi plus maniable. Les calibres employés sont le n° 2 et le n° 3. De même que pour les sondes, je ne dépasse jamais ces numéros.

Le liquide antiseptique injecté est le boro-borax. L'instrument propulseur est une seringue analogue à celle mention-

Digitized by Google

née précédemment, mais d'une capacité de 20 grammes. Trois, quatre injections sont faites successivement; trois constituent une bonne moyenne.

Il est important de passer la sonde quatre à cinq jours de suite et de renouveler en même temps les injections. Puis on éloignera ces manœuvres de plus en plus jusqu'à ce que cesse le larmoiement.

Il n'est pas possible d'assigner une limite mathématique à la durée du traitement. J'ai perdu de vue, pendant un an, des malades qui avaient été traités pendant huit jours seulement. Après cette année écoulée, le larmoiement n'avait pas reparu. Il convient de dire que c'est l'exception, et qu'il est plus prudent de suivre le malade pendant quelques mois, pour ne pas perdre le bénéfice de l'intervention première.

J'ai commencé l'application de cette méthode en janvier 1892 et, jusqu'en janvier 1893, je l'ai employée 36 fois. Sur ces 36 cas, un seul est demeuré absolument rebelle. Il s'agissait d'un larmoiement intense, qui datait de trois ans. J'ai proposé l'extirpation de la glande lacrymale. C'est la seule fois que j'aie eu l'occasion de faire cette proposition; elle n'a pas été acceptée, au moins jusqu'à présent.

Depuis le mois de janvier 1893, j'ai traité de la même façon 14 autres malades; les résultats paraissent excellents, mais ils ne seront probants qu'à une époque plus éloignée, s'ils se maintiennent bons.

Troisième groupe. — Le canalicule inférieur est plus ou moins rétréci sur tout son parcours. Ce qui domine, c'est l'existence de la dacryocystite, à purulence modérée; le sac est peu ou point dilaté.

Dans les cas de ce groupe, c'est encore à la lacrymotomie que je donne la préférence, pour laisser de côté le débridement autrefois conseillé en pareille circonstance. Les irrigations du conduit lacrymo-nasal prennent ici une importance particulière. Au boro-borax, on pourra substituer le sublimé à 1/2000e. Mais, que l'on emploie l'un ou l'autre de ces antiseptiques, il faudra pratiquer tous les deux jours au moins, à la fin de la séance, une instillation de gouttes de solution

Digitized by Google

de chlorure de zinc à 1/20e. Pour que cette substance ne vienne pas, en refluant vers le point lacrymal, irriter vivement le globe oculaire, aussitôt la sonde creuse retirée, on tiendra pendant deux minutes un petit tampon d'ouate hydrophile bien appuyé sur l'angle interne.

J'ai traité de cette façon, dans le courant de l'année 1892, 34 malades, que je considère aujourd'hui comme guéris. 2 de ces malades ont été opérés depuis de cataracte avec un succès complet. Chez 4 autres s'était developpé un ulcère cornéen à hypopyon, qui a bien guéri sans prendre d'extension.

Je ne parle pas des cas soignés en 1893, les considérant comme trop récents pour être jugés définitivement.

En somme, le procédé de lacrymotomie que je propose et que j'ai pratiqué jusqu'à ce jour près de 100 fois, me semble appelé à rendre d'incontestables services. Il est absolument exempt d'inconvénients et de complications, à condition de se conformer strictement aux règles que j'ai tracées. Si l'on examine, au point de vue anatomique, le résultat produit par cette opération, on constate qu'elle n'a pas d'autre effet que l'élargissement du calibre du canalicule et l'agrandissement de l'ouverture du canalicule dans le sac. La lame du lacrymotome a une largeur d'un millimètre; mais la section produite dans le canalicule n'est pas d'un millimètre : car le dos du couteau soulève la paroi supérieure élastique du canalicule, si bien que le tranchant ne pénètre guère dans les tissus qu'à une profondeur d'un demi-millimètre. Le point important, c'est que la forme tubulaire du canalicule est conservée, au lieu de la gouttière à ciel ouvert produite par le débridement.

Parmi les malades que j'ai soignés, il m'a été donné d'en rencontrer chez lesquels un œil avait subi la lacrymotomie, tandis qu'un débridement avait été indispensable à l'autre œil; ce dernier avait ses voies lacrymales en plus mauvais état, c'est incontestable; mais, après guérison, tandis que l'œil traité par lacrymotomie ne pleurait plus, le larmoiement persistait dans l'œil où le débridement avait été fait.

Digitized by Google

Enfin, un point qui est à considérer, c'est que, si plus tard le résultat de la lacrymotomie paraît insuffisant, rien ne s'oppose à ce que l'on pratique alors le débridement.

Quatrième groupe. — Dans ce groupe, je range tous les cas de suppuration sérieuse du sac, le mucocèle, la tumeur et la fistule lacrymales.

Ici, il faut débrider le canalicule inférieur, plus ou moins largement, selon la gravité de la lésion. Ce débridement facilite les larges irrigations; mais, c'est moins pour ce motif, à mon avis, puisque la lacrymotomie permet ces irrigations, que pour éviter la stagnation du muco-pus dans le sac. En effet, avec une porte de sortie limitée, l'expression et le massage du sac ne parviennent pas à éliminer complètement au dehors tous les produits septiques, le canal nasal n'arrivant pas lui-même à s'en débarrasser par son extrémité inférieure; tandis qu'avec un débridement suffisant leur expulsion s'effectue très facilement; et cela est d'autant plus important que le massage est le plus souvent confié au malade lui-même. Au demeurant, ce n'est plus la question du larmoiement qui domine, mais celle de la protection de la cornée contre une infection possible.

Je ne m'étendrai pas longuement sur le traitement de la tumeur et de la fistule lacrymales, n'ayant rien à en dire qui ne soit connu. Parmi les travaux publiés sur le traitement des dacryocystites, celui de M. Truc (de Montpellier) paru dans la *Semaine médicale* de 1892 (page 462) est certainement un des plus méthodiques. Après l'avoir lu et médité, on se dit, à part soi : c'est bien ainsi qu'il faut et que j'ai l'intention de faire.

Ainsi que je l'ai avancé plus haut, les larges irrigations constituent la base du traitement dans les cas de ce quatrième groupe. Chacun les pratique à sa manière; il n'y a là aucune difficulté. Pour mon compte, je me sers de ma seringue à grande capacité et de mes canules courtes, et je lave le conduit lacrymo-nasal avec 100 ou 200 grammes de sublimé à 1/2000e. Cette opération est répétée tous les jours ou tous les deux jours, selon les cas. Tous les deux jours aussi, jusqu'à

Digitized by Google

diminution de la sécrétion, on fait suivre l'irrigation au sublimé d'une instillation de 10 à 20 gouttes de solution de chlorure de zinc à 1/20e, en prenant les précautions de protection de l'œil qui ont été indiquées précédemment.

Selon les lésions, ce traitement est accompagné des soins à donner aux fosses nasales, de la compression permanente de l'angle interne, de lotions faites par le malade lui-même. Je n'insiste pas, non plus que sur le traitement interne qui peut se trouver indiqué.

Mais, si la dacryocystite ne cède pas à un traitement suivi exactement pendant quelques jours, il n'y a pas à hésiter : c'est au curettage du sac qu'il faut recourir. Deux méthodes nous ont été données récemment par MM. Despagnet et Terson; pour mon compte, je n'ai eu qu'à me louer de l'une et de l'autre. La méthode de M. Despagnet donne une guérison radicale. Chez ceux que trouble la crainte chimérique d'une cicatrice, le procédé de M. Terson peut être appliqué; il est possible de le pratiquer en plusieurs séances; le patient n'est pas arrêté dans ses occupations; ce sont là de précieux avantages. Ayant fait un débridement inférieur pour un traitement préalable par les irrigations, c'est par le canalicule inférieur que j'ai introduit la curette fenêtrée de M. Terson. Le résultat a toujours été satisfaisant. A l'avenir, dans les cas invétérés, je me propose d'appliquer d'emblée le procédé de M. Terson, en pénétrant, comme il l'indique, par le canalicule supérieur, sauf à déboucher par lacrymotomie le canalicule inférieur. Ces deux excellentes méthodes de curettage sont, au premier chef, des méthodes conservatrices; c'est pour cela que je devais les louer dans mon travail.

Telles sont les principales considérations que je tenais à présenter sur les cas de pratique courante. Les affections des voies lacrymales comptent, on le sait, parmi celles des maladies des yeux qui se rencontrent le plus fréquemment. Les efforts des ophtalmologistes ont toujours été dirigés vers la guérison rapide et durable de ces affections. Je pense, en ce qui me concerne, avoir logiquement travaillé pour

Digitized by Google

atteindre ce but dans une proportion respectable. Toutefois pour diverses raisons, un certain nombre de malades sont et seront toujours à considérer comme malades chroniques; semblables à tous les malades atteints d'affections chroniques d'autres organes, ils reviendront de temps à autre redemander à leur médecin le traitement qui les avait soulagés une première fois; souvent même ils s'empresseront d'aller trouver un autre confrère, qui se montrera peut-être aussi radical que le premier était conservateur. Pour mon compte, je demeure conservateur, dans le département des voies lacrymales, et j'inscris, en tête de ma profession de foi, l'antisepsie.

Les seringues, sondes pleines et creuses, ainsi que les canules courbes, dont il a été fait mention, ont été réunies, sur mes indications, dans une boîte en bois portative, qui a été construite par la maison Collin.

Dr Bourgeois.

EXTRACTION RÉCENTE

D'UNE

BALLE REÇUE DANS L'ORBITE DROITE

PENDANT LA GUERRE DE 1870

PAR

Le Dr ROOSE (de Courtray)

Le 25 février dernier se présentait à mon cabinet le sieur Lénard Charles, âgé de 50 ans, ourdisseur à Roubaix.

A la bataille de Sedan, un éclat d'obus, prétendait-il, lui avait crevé l'œil droit.

Fait prisonnier et soigné par un chirurgien allemand il se rétablit vite.

Rentré à Roubaix il se mit aussitôt au travail sans jamais

Digitized by Google

éprouver de malaise; en 1872 il se rendit même à Paris chez un oculariste qui lui appliqua un œil artificiel. Il ne put porter cet œil plus de huit jours et il y renonça définitivement.

Actuellement il éprouve un peu de malaise et de douleur du côté de l'œil droit; surtout lors d'un mouvement brusque de la tête.

En examinant l'œil droit, je trouve la conjonctive rouge et un peu gonflée; et j'aperçois au fond de l'orbite une petite plaque noire de 3 à 4 millimètres de diamètre.

Je crois d'abord à un reste de moignon du globe, mais le contact de la spatule me révèle aussitôt la présence d'un corps dur, métallique.

J'essaye à plusieurs reprises d'enlever ce corps étranger, mais je ne parviens même pas à le faire bouger. Avant de continuer ces essais, j'examine l'œil gauche : l'acuité visuelle est égale à l'unité et l'examen ophtalmoscopique ne révèle pas la moindre lésion.

Après quelques nouvelles et infructueuses tentatives d'extraction, je chloroformise le patient, je débride un peu la conjonctive et avec une forte pince hémostatique je saisis le corps métallique; par d'énergiques tractions, je retire à mon grand étonnement une lourde balle de plomb, longue de 2 centimètres et demi et pesant 32 grammes.

Au lieu d'un éclat d'obus, une balle passant entre la fente palpébrale, était venue par le juste milieu du globe se loger dans les parties molles de l'orbite; les bords des paupières étaient absolument intacts. Je bourrai de gaze iodoformée la vaste cavité de l'orbite, et au bout de quinze jours la guérison était complète.

Un mois plus tard, Lénard portait un œil artificiel, qui cette fois-ci ne le gêne plus.

Je crois qu'il est assez rare de trouver des personnes portant, à leur insu, durant vingt-deux ans, des projectiles de ce calibre au fond de l'orbite.

Mais l'intérêt scientifique de cette relation réside dans la conservation intégrale de l'acuité visuelle de l'œil congénère et dans l'absence complète de lésions sympathiques; à ce

Digitized by Google

point de vue, cette observation prouve manifestement en faveur de la théorie microbienne de l'ophtalmie sympathique.

En effet, cette balle plongée au plus profond de l'orbite, se trouvait assurément en contact avec des fibres des nerfs ciliaires et du nerf optique, et devait agir comme corps irritant; et s'il était vrai qu'une simple irritation continue est à même de provoquer une ophtalmie sympathique, il est plus que probable qu'après vingt-deux ans d'irritation nous aurions eu cette ophtalmie sympathique. Or, depuis 1871, le sujet n'a jamais souffert, n'a jamais consulté de médecin, et exerce un métier, celui d'ourdisseur, qui exige une très bonne acuité visuelle.

Il en eût été tout autrement si la balle avait introduit des germes dans la plaie; si la moindre quantité de pus s'était développée dans la profondeur de la plaie, nous aurions bien bien vite vu une iridocyclite sympathique se développer sur l'œil gauche par la transmission des matières infectieuses au moyen des voies lymphatiques; et je conclus que cet homme ne doit la conservation de la vision qu'à la parfaite asepsie de la balle reçue à l'œil droit.

Dr Roose.

SOCIÉTÉ FRANÇAISE D'OPHTALMOLOGIE

Onzième Congrès tenu à Paris du 2er au 4 mai 1899

(*Suite* [1])

M. de Wecker. — M. Parinaud dit qu'il semble que, dans mon dernier travail, j'ai modifié mon procédé et que ces modifications consistent en ce que je « n'attache pas une grande importance à l'étendue de l'excision et du dégagement de la capsule; la simple incision conjonctivale suffit ». Évidemment, si une incision conjonctivale suffit, je n'excise pas la capsule et, de fait, jamais je n'ai parlé de l'exciser.

Pour faire les boutonnières que je décris, on incise la capsule

1. Voir le numéro de mai.

Digitized by Google

et on n'en excise aucune partie. Actuellement, j'incise simplement la conjonctive « pour mettre à jour le terrain opératoire », mais j'ai bien soin de ne soulever que la conjonctive et de ne pas inciser à la fois la capsule, ce que je ne fais que pour les boutonnières.

Un second point sur lequel je désire m'entendre avec M. Parinaud, c'est que, suivant lui, l'avancement capsulaire « peut agir à la manière des sutures de de Graefe et de Knapp ». Evidemment, il le peut, mais certainement il ne le doit pas. Pour agir comme de Graefe et Knapp le désiraient en plaçant leur fil, il faut obtenir une rotation forcée du côté opposé au tendon détaché; sans cela, le but est manqué. Dans mon dernier travail, j'ai expressément soutenu « que j'évite une rotation quelque peu accusée de l'œil en dehors et, dès que celle-ci atteint 5 degrés, je m'empresse de reprendre le muscle détaché dans une suture ». Ce n'est donc pas, bien sûrement, par un reculement forcé, tel que le recherchent de Graefe et Knapp avec leurs sutures, que je me propose d'agir.

M. Parinaud pense encore que « le plissement définitif du tendon ou du muscle reste à démontrer. M. Kalt, dont l'attention s'est portée sur ce point, n'a jamais pu le prouver dans ses expériences sur les animaux ». Tout d'abord ces expériences ne peuvent pas être systématiquement rapportées à l'homme, et le peu de résistance du tissu musculaire qu'invoquent M. Kalt et, avec lui, M. Parinaud, n'entre pas ici en jeu.

Mes confrères oublient une chose, c'est que je passe mes fils, après avoir bien dégagé, avec les ciseaux fermés, la capsule, à travers le corps du muscle; mais que, pour traverser celui-ci, il me faut aussi les passer à travers la capsule sur laquelle s'étend le muscle. C'est cette portion sous-musculaire de la capsule qui supporte la traction et qui se plisse, et ce n'est évidemment pas la partie peu résistante du tissu musculaire même. » Ce n'est pourtant pas le tissu musculaire qui donne cette résistance », dit M. Parinaud. Certainement non, mais si celui-ci, pour ce qui le concerne, préfère prendre « soit la gaine, soit l'épaississement périmusculaire de la capsule », il m'accordera que si je pousse encore plus loin mes aiguilles pour glisser sur la capsule et ressortir au milieu du muscle, je dois être encore plus sûr d'obtenir « à la manière des sutures de Gaillard, une rétraction cicatricielle ». Est-ce que ceux qui reprochent au muscle d'être si peu résistant éprouvent la même crainte lorsqu'ils font un avancement musculaire? Croient-ils alors qu'avec leurs fils ils saisissent uniquement le muscle, et n'est-ce pas plutôt la capsule sous-musculaire qui leur fournit le point de résistance nécessaire à la greffe

Digitized by Google

en avant du tendon qu'ils se proposent d'obtenir? Leur fait-on à eux le reproche que le muscle qui était un ancien strabisme secondaire et souvent atrophié au plus haut degré, puisse manquer de résistance? Pourtant, là encore, la traction est bien plus directement appliquée sur le muscle, comme le dit M. Parinaud, et je n'ai pas besoin d'enlever ces sutures, à cause d'un excès de sensibilité, avant les huit jours réglementaires.

Il m'est arrivé, lorsque je détachais encore amplement le muscle antagoniste, d'avoir une surcorrection définitive, qui réclamait, du côté où l'avancement capsulaire avait été pratiqué, une ténotomie. J'ai profité de cette occasion pour me rendre compte de ce que l'opération première avait modifié à l'entour de l'insertion du muscle. Nul doute qu'il ne s'agisse d'un véritable plissement de la capsule et du muscle qui est forcé de suivre la capsule dans ce mouvement de rétraction cicatricielle. Cette constatation *in anima vili* vaut bien l'expérience sur le lapin ou le chien.

Un dernier point me reste à discuter. Je ne comprends pas pourquoi l'avancement capsulaire serait inférieur à l'avancement musculaire, qui, lui, joindrait à l'action mécanique « un effet dynamique ». Je ne reconnais à l'un et à l'autre des deux procédés qu'une action mécanique, et je soutiens que dans l'un et l'autre cas cette action mécanique découle du plissement et de l'avancement *capsulaire* et que l'avancement tendineux n'y intervient pour rien.

Je puis cependant me tromper sous ce rapport, mais ce qui n'est pas discutable, c'est que l'avancement capsulaire ne le cède en rien comme action curative à l'avancement musculaire. Les plus fortes déviations que l'on rencontre dans les strabismes secondaires et paralytiques atteignant 60 et 70 degrés sont corrigées par l'avancement capsulaire.

M. Landolt (de Paris). — Ce que je veux relever surtout dans le rapport de M. Parinaud, c'est que nous ayons eu, d'après lui, jusqu'en automne 1891, une conception fausse du strabisme et que ce soit lui qui nous ait tiré de cette fâcheuse erreur.

Mais déjà bien avant lui, la théorie musculaire du strabisme n'était plus admise dans toute sa plénitude et son sens absolu; j'ai relu les notes que j'ai prises en 1868 aux leçons de Horner, et je n'ai rien trouvé qui permette de croire que nous fussions restés dans cette erreur.

D'ailleurs, dans un rapport que j'ai présenté au Congrès international de 1888 sur le strabisme, je cherche en vain trace de cette théorie étiologique de l'incongruence des rétines, que M. Parinaud m'attribue. Par contre, on trouve dans mon rapport,

Digitized by Google

comme cause primitive du strabisme, les troubles de la vision binoculaire, les rapports entre la convergence et l'accommodation, l'altération des centres qui régissent les mouvements symétriques des yeux, et enfin je mentionne tout spécialement le strabisme d'origine centrale.

Passant au côté thérapeutique du rapport actuel, nous y voyons que M. Parinaud tend à accorder la plus grande place à la ténotomie comme remédiant au trouble d'innervation, et n'exposant pas à une insuffisance musculaire redoutable. Nous savons cependant que Krenchel a fait remarquer que la ténotomie exerce un effet affaiblissant non seulement sur le muscle reculé, mais sur l'antagoniste. Aussi, l'évitons-nous autant que possible, cette opération qui a pour effet de faire sortir le globe de son entonnoir musculaire.

Nous préconisons l'avancement du muscle, et non seulement du muscle, mais de tout ce qui l'entoure, capsule de Tenon, tissu sous-conjonctival, conjonctive.

M. Meyer. — En considérant tout ce qui se dit aujourd'hui et ce qui est écrit sur le strabisme, je ne puis m'empêcher de constater que nous avons fait bien peu de chose depuis que de Graefe, guidé par des théories parfaitement positives, a fixé la thérapeutique de cette affection. Il ne nous a laissé à glaner rien d'essentiel. Le rôle de la capsule de Tenon, de Graefe le comprenait lorsqu'il disait que la section du muscle seul, si on ne touche pas à la capsule, ne produit aucun effet. Et quant à l'avancement capsulaire, on ne peut nier qu'il ne reproduise, au point de vue de l'effet, l'action des sutures sous-conjonctivales de de Graefe. J'ai là sous les yeux une note de cet auteur, publiée en 1868 dans le journal de Zehender et qui décrit fidèlement cette opération. A la fin de la note, de Graefe dit en propres termes que cette opération peut suffire et donner la correction suffisante pour tous les degrés du strabisme et qu'il la préfère à l'avancement musculaire. Ajoutez à cette opération, l'excision d'un lambeau de conjonctive, que d'ailleurs M. de Wecker tend à abandonner, et la boutonnière capsulaire pas bien importante, et on verra que les deux procédés, la suture de de Graefe et l'avancement capsulaire se confondront absolument.

Je suis de l'avis de M. Parinaud, quand il accorde aux centres nerveux une importance notable dans la production du strabisme; c'est là évidemment une direction dans laquelle les recherches devront être fructueuses. Toutefois je ne comprends pas bien cette influence dans le cas de strabisme divergent; le défaut d'innervation ne peut entraîner les yeux à diverger. Tout au plus se mettraient-ils en parallélisme.

M. de Wecker. — Le grand progrès accompli depuis de

Digitized by Google

Graefe tient dans cette idée qu'on s'attache aujourd'hui à donner de la force aux muscles, alors que jadis on cherchait à les affaiblir.

M. Panas. — J'ai expérimenté comparativement l'avancement musculaire, qui est forcément un avancement capsulo-musculaire, en raison de la disposition anatomique de la gaine et des muscles, et l'avancement capsulaire.

Les effets de ces deux opérations sont différents. En avançant le muscle, vous pouvez observer tout l'effet que vous souhaitez et même porter l'insertion tendineuse sur le milieu de la cornée si vous le voulez; avec l'avancement capsulaire votre effort est limité par l'étendue du pli capsulo-tendineux qui agit comme une sorte de tendon d'arrêt. Aussi, je n'emploie ce dernier procédé que dans les degrés faibles de strabisme.

De plus, l'avancement musculaire ne laisse pas après lui ces bosselures sous-conjonctivales rosées qui persistent si longtemps après l'opération.

M. Motais (d'Angers). — J'insisterai seulement sur deux points du rapport de M. Parinaud :

Je ne connais pas les expansions, signalées par M. Parinaud, « allant de l'insertion tendineuse du muscle au rebord de l'orbite » dans les culs-de-sac conjonctivaux, je n'ai vu que la gaine antérieure et du tissu celluleux.

Quant à l'avancement musculaire, je crois, comme M. Parinaud, qu'il reste indiqué dans certains cas, parce que, déplaçant en masse toute la capsule, il est nécessairement plus énergique que l'avancement capsulaire. M. de Wecker va donc trop loin en absorbant à son profit l'avancement musculaire en général et mon procédé d'avancement musculaire à languette médiane adhérente en particulier.

M. Javal (de Paris). — Je rappellerai le passage du rapport de M. Parinaud qui a trait aux exercices stéréoscopiques dont je m'occupe depuis trente ans. Ces exercices sont le plus souvent mal compris, car les mires des divers appareils en circulation ne sont pas bien préparées pour solliciter l'établissement de la vision binoculaire.

De plus, il faut bien l'avouer, les résultats qu'on peut obtenir par ces exercices sont purement théoriques et ne peuvent entrer dans le domaine de la pratique. L'effort et l'attention que le malade doit dépenser pour aboutir à un résultat sont hors de proportion avec l'effet qu'il est possible d'obtenir.

Ces résultats — et j'ai quelques observations concluantes que je publierai — sont, toutefois, très intéressants à ce point de vue théorique, qu'ils démontrent que l'établissement de la vision bino-

Digitized by Google

culaire est toujours possible, quel que soit l'état des centres nerveux et même si l'amblyopie est congénitale.

Néanmoins, je ne puis pas dire que ce mode de traitement soit susceptible d'entrer dans la pratique.

M. Abadie. — Dans l'étiologie du strabisme, M. Parinaud semble attribuer à l'élément nerveux, cérébral une importance plus grande qu'à la constitution même du globe oculaire et de ses muscles. Je ne puis accepter sa manière de voir. Dans tous les cas, en effet, de véritable strabisme convergent monolatéral, il est d'abord de règle de constater, ainsi que l'a signalé Donders, de l'hypermétropie. Mais, en outre, le plus souvent l'œil dévié présente non seulement un raccourcissement de l'axe antéro-postérieur, mais d'autres malformations congénitales encore mal connues qui le rendent amblyope.

Ceci nous explique même fort bien pourquoi les traitements optiques ou médicaux préconisés si souvent et qui consistent soit à faire porter des verres correcteurs de l'hypermétropie, soit à instiller de l'atropine pour supprimer l'accommodation, ne donnent pas de résultats favorables. Il faudrait du même coup pouvoir corriger l'anomalie de la réfraction et rendre à l'œil qui va se dévier et qui est amblyope une acuité visuelle égale à celle de l'autre.

Je n'opère pas avant l'âge de cinq ans, parce que le travail complexe d'évolution du strabisme se fait précisément pendant la première enfance. Ce travail d'évolution qui porte à la fois et sur le système musculaire des yeux et sur les centres psycho-moteurs oculaires ne semble guère terminé avant cette première période de l'enfance. Si vous opérez avant cette époque, l'évolution continuera malgré tout et vous aurez des récidives.

Quant aux procédés opératoires, au lieu de piétiner sur place, j'estime, au contraire, qu'on a atteint un degré de perfection inouïe puisque, au bout d'un certain temps, l'opérateur lui-même ne peut reconnaître l'œil qu'il a opéré.

Mais pour arriver à un résultat aussi parfait, il y a des petits détails pour ainsi dire qu'il ne faut jamais négliger. C'est ainsi que, si au bout de deux à trois jours l'hypercorrection est encore un peu forte, avec le crochet à strabisme on rompra les nouvelles adhérences encore peu solides et on pourra ainsi rectifier la position d'un à deux millimètres. Si, au contraire, la correction n'est pas suffisante avec des lunettes appropriées, on forcera le regard dans le sens qui permet d'augmenter le reculement musculaire.

Dans les degrés élevés, quand le strabisme n'est pas alternant, il faut toujours combiner au reculement du muscle rétracté l'avancement de son antagoniste. M. de Wecker parle de substituer à l'avancement musculaire l'avancement capsulaire. Je ferai remar-

Digitized by Google

quer à notre collègue que tout opérateur qui avance le muscle avance en même temps forcément la capsule, puisque cette dernière, qui double la conjonctive, est traversée par les fils. En outre, quand M. de Wecker prétend qu'il n'avance que la capsule il se trompe, puisque les fils de suture qu'il emploie traversent aussi le muscle. Donc, quoi qu'il en dise et qu'il le veuille ou non, il fait en même temps qu'un avancement capsulaire un avancement musculaire.

Enfin. pour bien convaincre M. de Wecker que la capsule de Tenon joue dans la mobilité du globe un rôle infiniment moindre que les muscles eux-mêmes, je lui rappellerai que dans les paralysies oculaires, malgré l'intégrité de l'aponévrose fibreuse, l'œil se dévie parfois d'une façon extraordinaire.

M. Masselon (de Paris). — Quand on opère un strabique, on doit non seulement chercher à redresser l'œil, mais encore à rendre à l'organe une étendue égale et normale de son arc excursif ; c'est pourquoi je crois qu'il faut ménager le plus possible la partie « reculement » de l'opération et porter tout son effort sur l'avancement de l'antagoniste.

M. Suarez de Mendoza (d'Angers). — Je ne suis pas ennemi des exercices orthoptiques et je crois qu'avec un peu de patience, nombre d'opérations pourraient être évitées à leur profit. Quant à l'opération, je suis assez partisan de répartir l'action sur les deux yeux par un double reculement ; j'obtiens plus facilement ainsi le rétablissement de la vision binoculaire, et les yeux n'ont pas subi une déformation inégale.

M. Grandclément. — Je défendrai avec M. Parinaud la théorie nerveuse du strabisme, car j'ai observé des cas, auxquels j'ai même donné le nom de paralysie essentielle de la convergence, dans lesquels le strabisme survenait vers l'âge anormal de treize à quatorze ans. Cette paralysie disparaît ordinairement en quelques années, mais lorsqu'elle persiste, elle s'établit sous la forme de strabisme divergent.

M. Chibret. — Je dirai à M. Parinaud que je ne suis partisan de la cure par l'atropine en aucun cas, même chez les très jeunes enfants. A cet âge, la skiascopie permet un diagnostic exact de la réfraction, et j'ai prescrit et fait porter des lunettes à des enfants de quinze à dix-huit mois.

M. Parinaud. — Relativement à l'assertion émise par M. Landolt, à savoir que la théorie nerveuse du strabisme est admise depuis longtemps, je rappellerai que l'opinion générale est plutôt opposée et que d'ailleurs, lui-même, il y a deux ans, n'a pas manqué de combattre cette théorie lorsque je l'exposai. dans ses grandes lignes, au Congrès ophtalmologique.

Digitized by Google

Ce que je prétends, c'est que tous les troubles oculaires, amétropies, taies cornéennes, etc., n'aboutissent à la production du strabisme qu'après que leur influence a passé par le cerveau. Cela, j'ai été le premier à le soutenir.

La séance est levée.

Séance du 3 mai (matin).

Présidence de M. Julier.

Corps étrangers ayant séjourné dans un œil depuis quinze ans; névrorétinite dans l'autre œil. — M. Coppez relate l'histoire d'un homme de trente-sept ans, affaibli par de longues souffrances, qui avait reçu, quinze ans auparavant, en travaillant de son métier d'ajusteur, une blessure grave à l'œil gauche. Toutes les tentatives faites pour lui conserver la vue de cet œil restèrent infructueuses. A cette époque, on ne songea nullement à la présence d'un corps étranger dans cet œil. Pendant la longue période qui s'écoula depuis l'accident, l'œil perdu était de temps en temps le siège de douleurs et de rougeurs qui forçaient cet homme à cesser son travail jusqu'en décembre de l'année dernière. La vision de l'œil droit était restée bonne, mais alors survint une céphalalgie très forte accompagnée de nausées, de vomissements. En janvier la vue se troubla et bientôt le patient dut cesser son travail. Le 25 février on constata la présence d'une névrorétinite analogue à celle qu'on observe dans les cas d'albuminurie et de tumeur intra-cranienne. Mais les moyens généralement employés pour reconnaître ces maladies demeurèrent sans résultat. On en vint à penser que l'œil perdu, déjà plus ou moins ratatiné, pouvait bien, en raison même de la sensibilité au toucher qu'il présentait, renfermer un corps étranger. L'appareil de Gérard, si précieux dans des cas de ce genre, leva bientôt tous les doutes : l'œil malade renfermait une lamelle osseuse en forme de roue, au centre de laquelle se trouvait implanté un éclat de fer du poids de 6 centigrammes.

L'énucléation, qui fut faite une heure après l'examen, calma les douleurs, mais n'empêcha pas la perte de la vision de l'œil droit.

M. Lagrange (de Bordeaux). **Tumeur mélanique de l'orbite; caractères différentiels des tumeurs mélaniques.** — J'ai dernièrement opéré, par l'exentération complète de l'orbite, une tumeur mélanique grosse comme une noix, développée en dehors du globe de l'œil. La vision avait disparu par la compression du

Digitized by Google

nerf optique ; la sclérotique adhérait au néoplasme, mais le globe de l'œil était complètement indemne.

La guérison eut lieu régulièrement ; elle est maintenant complète depuis cinq mois.

L'examen histologique a établi que le pigment était d'origine purement hématique ; l'objectif à immersion a montré un grand nombre de globules rouges sortis par diapédèse des vaisseaux, infiltrés entre les cellules et ayant même quelquefois pénétré dans l'intérieur de celles-ci.

La réaction de Perls, en donnant une coloration bleue, montra d'autre part que l'origine du pigment était bien hématique, puisque cette réaction caractérise les sels de fer. Le pigment uvéal choroïdien ne donne pas cette réaction ; c'est là un moyen de distinguer deux variétés de pigment dans les tumeurs mélaniques vraies. Il est bien entendu que les fausses mélanoses, avec hémorragies anciennes, cristaux d'hématoïdine, etc., etc., sont en dehors de la question.

Je crois que les tumeurs mélaniques d'origine hématique, qui sont surtout celles de la paupière, de la concavité et de l'orbite, sont beaucoup moins malignes que celles qui sont primitivement développées dans la cavité oculaire.

Vossius et Birnbacher ont, avant moi, observé des faits qui concordent avec cette opinion.

Les tumeurs mélaniques primitivement développées dans l'orbite, tumeurs que j'ai étudiées à propos de mon cas personnel, sont beaucoup moins graves que les tumeurs mélaniques choroïdiennes ayant secondairement envahi le tissu péri-oculaire.

M. Grandclément. **Simplification de la technique de l'avancement musculaire et capsulaire dans le traitement du strabisme.** — Pour simplifier encore davantage l'opération du strabisme, j'ai imaginé et appliqué, chez douze malades, une nouvelle méthode opératoire non sanglante qui supprime l'incision et la plaie que nous sommes obligés de faire dans l'opération habituelle d'avancement musculaire ou capsulaire.

Il est vrai que, dans la réalité, elle ne produit pas l'avancement du muscle ni de sa châsse fibreuse, mais seulement leur *plissement* à l'aide de *brides cicatricielles sous-conjonctivales*, ce qui aboutit au même résultat, à savoir : le redressement plus complet et plus exact de l'œil dévié. Voici comment je procède :

Supposons un cas de strabisme divergent considérable avec adduction presque nulle de l'œil en dedans par suite d'une atrophie partielle et irrémédiable du droit interne, ce qui est le cas habituel dans les vieux strabismes internes.

Digitized by Google

Je pratique d'abord une ténotomie étendue du droit externe; puis, sur la face interne du bulbe oculaire, qui s'étend, en dedans de la cornée, jusque près de la caroncule lacrymale, avec une large pince fixatrice ordinaire à arrêt, je saisis et j'enserre, dans les griffes de ma pince, un pli large et profond, comprenant à la fois: la conjonctive, l'épisclère, le muscle et son tendon et une portion plus ou moins large de la capsule; en un mot, tous les tissus mous et mobiles qui recouvrent la sclérotique. J'obtiens ainsi un gros bourrelet charnu entre les mors de la pince. Muni d'un fil portant une aiguille à chacune de ses extrémités, je transperce profondément la base de ce pli au-dessus et au-dessous des griffes de la pince avec chacune des aiguilles que je dirige de la cornée vers la caroncule lacrymale. Lorsque j'ai complètement dégagé les aiguilles, je ferme et noue fortement cette anse de fil dont je coupe ensuite les extrémités au ras de la sclérotique, près de la caroncule.

L'opération est terminée et le malade peut à la rigueur retourner à ses occupations.

L'anse de fil est fort bien supportée. Elle ne provoque aucune douleur, à peine un peu de rougeur; quant au pli charnu, il est peu apparent et se dérobe dans le grand angle de l'œil.

Après quinze à vingt jours, alors que le fil a provoqué à la base de ce plissement deux fortes brides cicatricielles, je sectionne et retire ce fil, le bourrelet provoqué par le plissement ne tarde pas à s'effacer et l'œil se trouve ramené et maintenu en dedans; tout au moins le muscle droit interne est en mesure de l'attirer convenablement en dedans, grâce à ces deux traînées cicatricielles et grâce aussi au plissement qu'il a subi lui-même.

Je propose d'appeler cette méthode opératoire : *plissement cicatriciel du muscle et de la capsule*, par opposition à *l'avancement musculaire ou capsulaire*.

M. Motais. **Théorie du traitement chirurgical du strabisme.** — La théorie de la strabotomie ne doit plus être exclusivement musculaire. Le principal rôle appartient même à la capsule. Au point de vue physiologique et opératoire, la capsule se divise en deux parties dont l'action est opposée : le diaphragme membraneux et les ailerons, agents de contention du muscle. Leur rôle est défini dans la formule suivante :

Tout procédé opératoire qui ramène en avant et relâche l'aileron, avec ou sans l'avancement musculaire, augmente la force et l'étendue de l'action musculaire et inversement.

La capsule antérieure est, au contraire, un agent de renforcement du muscle; donc le procédé de M. Parinaud, qui la débride

Digitized by Google

pour diminuer l'action musculaire, est rationnel. Le procédé de M. de Wecker, qui l'avance pour augmenter l'action musculaire, est non moins rationnel. Il est à la suture de de Graefe ce qu'un procédé scientifique est à un moyen empirique.

M. Gillet de Grandmont. — Je ne puis m'empêcher de citer un procédé opératoire que j'ai essayé avec succès dans les cas les plus difficiles, dans le strabisme externe. Il consiste à réséquer la capsule comme on résèque la conjonctive, et cela sur une étendue correspondant à la correction qu'on désire obtenir, c'est-à-dire à la déviation de l'œil. En un mot, on dissèque la conjonctive, on met à nu la capsule dont on excise un lambeau semi-lunaire, puis on réunit les deux bords de la perte de substance capsulaire.

M. Gayet. **Une observation de cécité intermittente.** — J'ai eu l'occasion d'observer un jeune homme de dix-sept ans, aussi bien doué au moral qu'au physique, qui a été atteint en octobre et décembre 1892, puis en janvier et février 1893, d'attaques d'amaurose *absolue*, sans altérations de l'œil. Ces attaques ont duré les unes vingt-quatre heures, les autres jusqu'à quatre et cinq jours; tantôt la cécité est survenue brusquement et partie de même, tantôt elle a mis quelques heures à se compléter et tout autant pour disparaître. Elles ont toutes été caractérisées par ce fait, que les mouvements pupillaires n'ont pas été suspendus ni troublés pendant tout le temps de l'aveuglement. L'amaurose, dans aucune de ses apparitions, n'a été préparée ni accompagnée par des symptômes prémonitoires. Les urines ont été analysées et ont paru normales. L'acuité visuelle, en dehors des crises, est égale à 1, et les champs visuels, peut-être un peu rétrécis, sont restés normaux pour le blanc et les couleurs.

Rien dans l'hérédité ascendante, nulle névrose. Le patient a eu un frère qui a succombé à l'âge d'un an à une méningite; quant à lui, vers trois ans il a été traité pour une maladie de même nature, dont son médecin se souvient très bien et dont il a fourni les détails. Depuis cette époque, il s'est toujours admirablement porté; il est devenu un beau garçon, et il occupe en rhétorique, dans son lycée, la première place.

Le seul événement à noter dans sa vie lui est arrivé le 27 mai 1892, quatre mois et demi avant sa première crise de cécité. Cheminant sur sa bicyclette sur une route, le long d'un canal, dont elle est séparée par un gazon de 3 mètres, notre jeune homme s'est tout à coup aperçu qu'il se trouvait dans l'eau, sans pouvoir se rendre compte de la manière dont il y était tombé. Quoique étourdi, il a pu replonger pour chercher sa machine, restée dans le canal; puis il est remonté sur la berge, sur laquelle son étourdissement,

Digitized by Google

plus fort que jamais, l'a obligé de s'étendre jusqu'à ce qu'un passant charitable ait pu le reconduire chez lui.

Je ne croit pas, dans ce cas, à l'hystérie, car ce jeune malade n'en présente aucun symptôme, ni général ni local ; je suis plutôt porté à rattacher les crises amaurotiques à un mal comitial larvé.

L'*absence* du 29 mai et l'ancienne méningite constituent des présomptions sérieuses. Quant à dire à quelle lésion rattacher ces singulières crises, à quelle cause directe attribuer la cécité intermittente, nul ne le saurait : embolie, spasme capillaire, compression par le liquide encéphalo-rachidien peuvent être discutés, et surtout une de ces auto-intoxications passagères, qui mettent momentanément dans le sang des matières capables d'agir sur le système nerveux.

M. de Wecker. — J'ai observé une hystérique franche qui présenta une cécité absolue et prolongée pendant de longs mois, sans rémission aucune.

M. Parisotti. — Parmi les « anormaux », c'est-à-dire les dégénérés psychiques dont j'ai fait l'étude à Rome, j'ai étudié un malade qui a présenté successivement deux périodes de cécité : l'une dura quatre mois, l'autre deux. En même temps, il existait de l'hypotrophie de la face du même côté. Enfin, il survint des phénomènes paralytiques du côté de l'œil qui était amaurotique.

Pour en revenir à l'épilepsie larvée dont on a parlé M. Gayet, je crois qu'il faut ranger dans ce cadre la migraine ophtalmique ; il y a là tout un chapitre nouveau de pathologie à faire.

M. Grandclément. — J'ai noté des amblyopies transitoires de quelques minutes chez des neurasthéniques très accusés. Dans ces cas, qui ne ressemblent pas à celui de M. Gayet, il faut attribuer les phénomènes à une intoxication passagère portant sur les lobes cérébraux.

M. A. Dufour (de Lausanne). — On peut comprendre ces phénomènes de cécité subite quand on observe ce qui se passe dans la migraine ophtalmique, avec le spasme des vaisseaux rétiniens ; il est facile de comprendre que le même phénomène, se produisant au niveau des lobes cérébraux, par réflexe gastro-intestinal ou autrement, peut provoquer des phénomènes d'amblyopie transitoire.

M. Galezowski. — J'ai vu les mêmes phénomèmes d'amblyopie passagère se produire dans le cours de la grippe et je suis disposé, en pareil cas, à attribuer leur existence à l'influenza. Dans l'un de ces cas, il s'agissait d'un jeune soldat qui, chaque soir, subissait une attaque d'amblyopie caractérisée au début par une diminution particulière du champ visuel ; en même temps, il existait un état fébrile grippal.

Le deuxième cas a trait à une femme, hystérique il est vrai,

Digitized by Google

mais dont les accidents amblyopiques furent améliorés par le sulfate de quinine.

M. Chibret. — Ce que vient de dire M. Dufour relativement aux troubles vaso-moteurs observés en des cas de ce genre me remet en mémoire le fait d'une jeune malade qui était atteinte de vertige épileptique et en même temps d'épistaxis très fréquentes. Ces épistaxis, troubles vaso-moteurs accentués, disparurent au moment de la puberté. Le malade de M. Gayet présentait-il quelque symptôme analogue qui pût servir à interpréter son amblyopie transitoire comme un phénomène vaso-moteur?

M. Gayet. — J'ai posé à mon malade la question relative à l'épistaxis, mais sa réponse a été négative.

M. Terson (de Toulouse). **Du traitement des dacryocystites par le curettage du canal nasal et du sac lacrymal sans incision cutanée.** — Je désire appeler l'attention du Congrès sur le procédé de curettage des voies lacrymales que je préconise depuis plus d'une année et qui me donne des résultats excellents. L'opération est la suivante :

Après avoir injecté dans le sac quelques gouttes d'une solution de cocaïne à 1/20e, on incise *largement* le conduit lacrymal supérieur à l'aide du petit couteau mousse de Weber. On rétablit ensuite le passage jusqu'au fond du canal nasal à l'aide d'un stylet de Bowman n° 4. Cela fait, une petite curette tranchante et fenêtrée, introduite par le conduit incisé, est poussée jusqu'au manche dans le canal lacrymo-nasal. L'instrument est d'abord promené dans tout le trajet du canal nasal, auquel il restitue son calibre normal, le manche étant retourné dans la main comme pour la stricturotomie de Stilling; puis on remonte dans le sac lacrymal dont on pratique le curettage dans tous les sens, méthodiquement, toujours en retournant sur lui-même le manche de l'instrument.

La curette tranchante et fenêtrée dont je me sers, véritable anse tranchante, dont la tige est droite, peut présenter un peu de difficulté dans la manœuvre, si l'arcade sourcilière est très proéminente. Il sera facile de lui donner pour ces cas spéciaux un certain degré de courbure.

Ce procédé offre les avantages suivants : il rétablit instantanément dans toutes ses parties le calibre normal du canal nasal, procure ainsi une large voie d'écoulement aux liquides provenant des régions supérieures de l'appareil lacrymal et permet aux malades intelligents de compléter eux-mêmes la cure, en évitant toute nouvelle stagnation, par des pressions réitérées du sac. Il peut être pratiqué plusieurs fois, s'il y a lieu, en donnant un résultat toujours meilleur.

Digitized by Google

Son indication est formelle toutes les fois que les malades ne veulent ou ne peuvent disposer d'un temps de séjour même limité auprès de l'oculiste qu'ils viennent consulter ; il en est de même vis-à-vis de ceux qui ont déjà subi sans succès des sondages réitérés. Le curettage pourra servir de préface à l'opération de la cataracte, quand celle-ci est compliquée de catarrhe des voies lacrymales.

M. Despagnet (de Paris). — Je remercie M. Terson des aimables paroles qu'il m'a adressées au sujet de ma communication sur le curettage faite en 1891. Depuis cette époque, plusieurs mémoires ont été publiés, bon nombre de confrères ont pratiqué cette opération, et partout j'ai rencontré presque unanimité, sur les bons résultats obtenus par la méthode que j'ai préconisée.

Aujourd'hui, M. Terson nous apporte un procédé nouveau de l'application de cette méthode. Tout d'abord, je constaterai notre accord parfait sur la conservation des organes excréteurs des larmes. Je mettrai ensuite de côté les cas de fistule du sac, cette affection méritant une étude toute spéciale ; nous savons, en effet, combien parfois on obtient difficilement et malgré toutes les tentatives sa guérison.

M. Terson me pardonnera de faire quelques critiques au procédé qu'il nous propose, procédé déjà connu par le mémoire qu'il a publié, en 1892. Il préfère le curettage que je dénommerai par la voie interne au curettage par la voie externe à cause de la dégradation plastique qui peut résulter de ce dernier. Cet argument n'a pas grande valeur, car il ne reste jamais aucune trace appréciable du curettage par la voie externe, quelle que soit l'étendue de débridement et de la perte de substance.

D'autre part, le curettage fait par le canalicule lacrymal doit fatalement être insuffisant, M. Terson lui-même reconnaît qu'il ne permet pas bien d'agir sur la paroi postérieure du sac, surtout si ce sac est distendu. Or, dans toute blennorrhée du sac, cette distension existe peu ou prou, et il n'y aurait pas blennorrhée s'il n'y avait pas distension. D'ailleurs, M. Terson nous dit que lorsque cette distension atteint un certain degré, il fait l'incision externe pour diminuer l'étendue de la paroi extérieure. C'est, en effet, là une règle absolue qu'il serait dangereux de méconnaître, car si on ne rend pas au sac ses dimensions primitives par une excision de la paroi extérieure, le larmoiement persiste comme devant.

Pourquoi donc, puisque cette distension existe toujours, ne pas faire dans tous les cas l'incision externe, qui permet de faire l'excision et un curettage vraiment chirurgical. En effet, le procédé de M. Terson, non seulement nous fait agir en aveugles sur les

Digitized by Google

parties à curetter, mais encore ne nous permet pas l'élimination des éléments que la curette a détachés. Restant dans le sac, ils donnent lieu à une réinfection. Enfin, pour moi, la condition essentielle d'un résultat heureux, c'est la désinfection complète et absolue après le curettage de la poche.

Or cette désinfection est impossible avec le procédé de M. Terson. Il me répondra, j'en suis certain, qu'après son opération, il fait par le point lacrymal un lavage des voies excrétantes, mais nous savons tous par expérience que, dans beaucoup de blennorrhées du sac, l'injection passe très bien et pourtant l'infection persiste.

Cela prouve que le liquide prend la voie la plus directe qu'il trouve ouverte, pour sortir dans le nez sans se répandre le moins du monde dans les culs-de-sac. C'est ce qui arrive à M. Terson après son curettage.

Donc, pour le curettage du sac, la voie externe est la meilleure, parce qu'elle nous permet de voir les parties que nous curettons, d'en faire ensuite et plusieurs jours consécutifs une désinfection complète, parce que, enfin, cette opération ne laisse plus tard aucune trace.

Reste encore le canal nasal et je crois fort que l'idée de le curetter, lui aussi, a inspiré à M. Terson le procédé qu'il nous conseille. J'avais, moi-même, pensé à agir sur la muqueuse qui le tapisse, mais il m'a semblé que je la modifiais complètement avec le passage d'une sonde n° 6, qui certainement doit détacher toutes les parcelles de muqueuse altérée.

En tout cas, je n'ai jamais vu de réinfection par le fait de la muqueuse du canal et je m'en tiendrai à cette pratique, craignant qu'avec la curette tranchante de M. Terson, qui est encore assez large, je n'amène en la tournant et retournant dans le canal, comme il le demande, non seulement l'abrasion de la muqueuse malade, mais la déchirure de la muqueuse saine, dechirure qui provoquera des cicatrices qui, plus tard, seront les agents de rétrécissements difficiles à vaincre.

Mais je me hâte d'ajouter que ce n'est là qu'une hypothèse, vraisemblable il est vrai, et que je n'ai pas d'expérience à ce sujet.

Quoi qu'il en soit, et là-dessus nous sommes d'accord, le curettage du sac lacrymal est une excellente opération qui rend les plus grands services.

M. Kalt (de Paris). — Je ne crois pas à la réalité des fongosités que l'on s'applique à détruire par le curettage. J'ai recherché ces fongosités après avoir ouvert le sac et je ne les ai pas trouvées. J'ai fait l'examen histologique des parois de sacs atteints de blennorrhée sans plus de résultats.

Le curettage par la voie externe expose aussi à des récidives.

Digitized by Google

M. Vacher. — Je viens à bout des suppurations chroniques du sac de la façon suivante : je rétablis d'abord la voie de passage, ensuite avec une seringue j'injecte dans le sac quelques gouttes de nitrate d'argent à 1/20e, puis je fais un pansement compressif à l'iodoforme au moyen d'une boulette de coton appliquée dans le coin de l'œil. Quelques jours après je diminue le titre de la solution d'argent.

M. Pechdo (de Villefranche) dit qu'il obtient dans sa contrée les mêmes bons résultats avec un traitement identique.

M. Terson. — M. Despagnet a dirigé contre le procédé de curettage que je viens d'exposer diverses critiques auxquelles je répondrai brièvement. D'après lui, dans tous les cas de dacryocystite, le symptôme initial et toujours prédominant est la dilatation anormale du sac, et cette dilatation exagérée ne permettrait pas l'exécution convenable du curettage sans incision cutanée externe. Je suis entièrement d'accord avec notre confrère sur ce point, mais il s'agit de s'entendre sur le degré que cette dilatation doit atteindre pour rendre l'exécution de mon procédé incomplète et partant défectueuse. Ce degré doit être considérable ; loin d'être la règle, c'est pour moi l'exception.

M. Despagnet se défend de ne pas agir sur le canal nasal, en disant « qu'il en fait le *curettage* après celui du sac, à l'aide d'un stylet de Bowman n° 6 ». Oui, il fraye ainsi un passage dans la muqueuse boursouflée; mais on ne saurait comparer cet élargissement tout momentané à la large voie d'écoulement que rétablit l'emploi de la curette à double tranchant, et qui se maintient. Une différence essentielle entre le procédé qu'il a recommandé et le mien, c'est qu'avec sa méthode le traitement dure des semaines sans qu'on puisse songer à le renouveler facilement en cas de récidive, tandis que le curettage tel que je l'indique rétablit rapidement les voies naturelles d'écoulement et peut être renouvelé selon la nécessité, pour ainsi dire à volonté.

M. Kalt a dit tout à l'heure que la méthode de M. Despagnet lui a donné de bons résultats, mais aussi des récidives. Cela vient à l'appui de la nécessité de faire le curettage du canal nasal en même temps que celui du sac.

Je répondrai seulement à M. Vacher que les injections de nitrate d'argent à 1/20e doivent être très douloureuses.

M. Abadie. **Traitement chirurgical de la conjonctivite granuleuse d'Egypte en Orient.** — Le traitement chirurgical de la conjonctivite granuleuse, qui nous donne de si beaux résultats dans les formes graves et chroniques, nous paraissait appelé à rendre d'immenses services dans les pays d'Orient où cette mala-

Digitized by Google

die est d'une fréquence et d'une gravité excessives. C'est ce qui m'a décidé à aller étudier la question sur place et à chercher à vulgariser une méthode de traitement que je considère comme supérieure à toutes les autres.

J'ai pu constater que, contrairement aux objections théoriques formulées *a priori*, le traitement chirurgical donne les mêmes résultats en Egypte et dans les pays d'Orient qu'en Europe. La maladie y est beaucoup plus fréquente, cela est vrai, plus grave aussi en raison de l'indifférence et du défaut de soins, mais la maladie restée la même comme nature y est justiciable aussi du même traitement.

En Égypte comme en Europe, les formes compliquées de lésions cornéennes bénéficient le mieux du procédé qui permet d'obtenir des succès inespérés.

Le point important dans le traitement chirurgical de la conjonctivite granuleuse, c'est d'aborder le foyer principal de la maladie et de mettre à nu la partie la plus élevée du cul-de-sac supérieur, ce qu'on ne peut obtenir qu'en enroulant complètement la paupière autour de la pince à torsion.

Quant aux scarifications, qu'elles soient plus ou moins profondes, plus ou moins nombreuses, qu'on se serve ensuite de brosse ou de curette, de herse ou de pinces compressives, ou simplement de frictions énergiques avec de l'ouate, tout cela n'a pas grande importance, à la condition expresse toutefois qu'en accomplissant toutes ces manœuvres, on ne produise ni délabrements considérables, ni surtout aucune perte de substance de la muqueuse ou des tissus sous-jacents. Muqueuse et tissu sous-muqueux doivent être modifiés dans leur structure, mais non supprimés.

Une autre condition indispensable pour le succès final, c'est de s'en tenir exclusivement, pour les lavages, à une solution de sublimé à 1/500e. Tous les deux jours au moins, pendant trois semaines environ, les paupières doivent être retournées aussi complètement que possible et la muqueuse conjonctivale frottée énergiquement jusqu'au saignement avec de l'ouate trempée dans cette même solution.

M. Trousseau. — Je dois dire que je n'ai pas obtenu les mêmes succès que M. Abadie, surtout chez les enfants, bien que j'aie appliqué sa méthode avec toute la rigueur désirable; les récidives sont fréquentes, et jamais surtout on n'obtient cette souplesse de la muqueuse tant vantée des enthousiastes. Ils sont, d'ailleurs, un peu refroidis dans leur zèle à l'égard de ce traitement. Si l'on veut réussir, on doit toujours terminer la cure par un traitement complémentaire, qui n'est autre que l'ancienne méthode des cautérisations.

Digitized by Google

M. Coppez. — Le curettage n'est pas indiqué dans les granulations suppurées, ou succulentes; dans les cas appropriés, quand il est bien fait (ce qui est rare, et j'ajoute qu'on ne l'exécute pas bien en France), il donne d'excellents résultats. A Bruxelles, nous raclons les granulations avec un scalpel, puis nous brossons soigneusement.

Quand il existe du pannus, le jéquirity est bien supérieur; cependant et dans ce cas encore, il faut savoir s'y prendre et agir avec énergie.

M. Abadie insiste sur sa façon de retourner la paupière, mais c'est là une manœuvre fort anciennement connue, notée dans Mackenzie, et on avait même inventé à cette intention une pince qui remplissait tout aussi bien le but que les nouveaux instruments.

M. Galezowski. — Je rappelle que les granulations ont pour siège de prédilection le cul-de-sac conjonctival et que, pour les combattre, j'ai proposé l'excision de ce cul-de-sac; la guérison est ensuite poursuivie à l'aide de cautérisations au nitrate d'argent.

M. de Wecker. — M. Abadie, qui revient d'Orient, pourrait-il nous dire en quoi les granulations diffèrent en ce pays de celles que nous voyons ici? Quelle est la proportion des cas de conjonctivite granuleuse qui s'accompagnent de suppuration?

M. Sulzer. — M. de Wecker vient d'attirer l'attention sur un point spécial, la suppuration au cours de la conjonctive granuleuse. Si M. Abadie prétend que la conjonctivite granuleuse est la même en Europe qu'en Orient, cette assertion, vraie dans les grands traits, est sujette à caution en ce qui concerne la prédominance des différentes formes de cette maladie. La suppuration est le caractère prédominant de la conjonctivite granuleuse telle que nous la rencontrons en Égypte, en Arabie (Djeddah et la Mecque spécialement) et le long des côtes de l'Asie orientale et de l'Océanie. Presque tous les cas prononcés de conjonctivite granuleuse — et ce sont les seuls qui amènent l'indigène à consulter — ont commencé par une suppuration, suppuration qui revient périodiquement, le plus souvent pendant les premiers mois de la saison sèche. Tandis qu'en Europe les complications cornéennes du trachome se présentent, dans la grande majorité des cas, sous la forme de pannus, nous trouvons, en Orient, le plus souvent, des ulcérations de la cornée consécutives à la conjonctivite purulente.

M. Chibret. — Je ne comprends guère la question de M. de Wecker quand il existe l'admirable description laissée par le baron Larrey de l'ophtalmie d'Egypte. Nous savons par lui que la purulence est l'état initial de l'ophtalmie granuleuse en Égypte et qu'elle domine toute la maladie.

Digitized by Google

M. Chauvel (de Paris). — J'ai habité longtemps l'Algérie et je puis affirmer que je n'ai pas vu le trachome offrir plus qu'ailleurs des formes purulentes. J'ai vu des agglomérations d'enfants qui tous étaient atteints de granulations et qui ne s'en doutaient pas, tellement la maladie offrait de chronicité, tellement la lésion occasionnait peu de réaction. La purulence, là comme ici, n'est qu'un accident du trachome.

M. Parisotti. — Toutes les tentatives de traitement dirigées contre les granulations sont dignes d'éloge surtout pour nous qui exerçons dans des endroits où la forme granuleuse représente au moins 75 p. 100 des cas de conjonctivite.

Malgré cette grande abondance de granuleux, je ne me suis pas encore servi du brossage. Pourquoi cela? parce que j'ai eu peur, je l'avoue. Et cependant le traitement par le grattage est en quelque sorte un apanage national et je n'ai pas besoin de vous rappeler le cardeur de Borelli. Cette méthode de traitement remonte d'ailleurs à Hippocrate.

Mais je redoute ce traitement et j'attends que l'opinion se fasse et se généralise à cet égard, car je ne puis encore m'empêcher de demander à M. Abadie le but qu'il se propose d'atteindre avec la brosse.

On ne peut s'en tenir à l'épithélium, ce n'est pas là le foyer histologique du trachome. N'ira-t-on pas alors souvent trop profondément?

En ce cas, il faut attendre longtemps avant de voir si les suites n'en seront pas fâcheuses.

M. Abadie. — M. Trousseau a signalé des cas d'insuccès chez des enfants; mais, dès le début, nous les avons signalés nous-même; le procédé réussit mal chez les enfants, et je vais vous en donner la raison : vous attaquez une muqueuse qui est en voie de développement, par conséquent vous ne la modifiez dans sa structure que momentanément, mais de nouveaux vaisseaux se forment, le processus reprend, tandis que chez les adultes la modification subie par la muqueuse est profonde et définitive.

Je dirai à M. Coppez que nous sommes d'accord sur les principaux points. J'ai reconnu, comme lui, que dans la forme où il y a de la suppuration, le procédé est parfois infidèle, mais lorsqu'il survient des complications du côté de la cornée, sa supériorité s'affirme et nos observations sont complètement d'accord sur ce point.

Je ne méconnais pas les grands services qu'a rendus le jéquirity et les succès éclatants qu'on a obtenus par ce médicament, mais il a été abandonné parce qu'il était difficile à manier, dangereux, qu'on n'était pas sûr de ce qu'on faisait, de même que l'inocula-

Digitized by Google

tion de l'ophtalmie purulente a été abandonnée jadis parce qu'on n'était pas maître de l'inflammation que l'on provoquait.

Je suis resté trois mois en Orient; j'ai parcouru tous les hôpitaux, et je dois dire que ce qui m'a frappé le plus, c'est que j'ai vu des quantités innombrables de conjonctivites granuleuses et que je n'ai pas vu d'ophtalmie purulente typique.

Je me suis enquis auprès de mes confrères de cet état de choses, ils m'ont répondu : « L'ophtalmie purulente est réellement la maladie terrible de ces pays-ci, mais il n'y en a jamais dans cette saison hivernale; vous viendriez trois mois plus tard que vous ne verriez que des ophtalmies purulentes, et, pour nous, la maladie commence par cette ophtalmie purulente. Tout l'été nos soins sont consacrés à combattre cette affection, et nous devons déclarer que nous obtenons des résultats merveilleux avec les cautérisations biquotidiennes au nitrate d'argent. Comme en Europe, quand les malades viennent à temps, nous les sauvons. Mais souvent, une fois la période dangereuse passée, ils passent à l'état granuleux et les granulations deviennent chroniques et prennent le même aspect qu'en Europe. »

M. le docteur Kartulis, examinant les produits conjonctivaux, a trouvé constamment chez ces malades le gonocoque; il semble être là à l'état latent, non virulent, pendant l'hiver. Puis, quand la température s'élève et sous l'influence de certaines conditions climatériques déterminées (chaleur et humidité, comme au moment de la crue du Nil), le gonocoque reprend sa virulence et des épidémies éclatent.

M. SULZER. **Quelques faits relatifs au développement de la myopie.** — Des observations nombreuses démontrent que l'exercice prolongé de la vision rapprochée ne produit pas la myopie. Les horlogers, par exemple, qui font des efforts intenses et prolongés d'accommodation et de convergence ne présentent pas un nombre considérable de myopes. Dans les écoles, au contraire, l'observation nous montre d'une manière incontestable que la myopie est en rapport avec la vision rapprochée. Je fus étonné de constater dans les écoles de Genève que la myopie commençante est, presque sans exception, monoculaire. Si plus tard elle devient binoculaire, elle reste dans un grand nombre de cas inégale pour les deux yeux. Il existe, en outre, une différence entre le maintien des écoliers et des horlogers. Les horlogers placent l'objet symétriquement par rapport aux deux yeux, de manière que chaque œil est à la même distance de l'objet. Dans les écoles nous voyons les élèves, occupés à l'écriture anglaise, incliner la tête soit à droite, soit à gauche. Cette position de la tête est due à la tendance qu'a

Digitized by Google

l'écolier de donner à la ligne basale une position perpendiculaire par rapport aux traits pleins de l'écriture. Or, 60 p. 100 des élèves penchent la tête à droite, 40 p. 100 à gauche; 60 p. 100 des myopes sont plus myopes à gauche qu'à droite, 40 p. 100 plus myopes à droite qu'à gauche. Il n'est pas possible de voir dans cette coïncidence un pur hasard et je l'explique de la manière suivante : il résulte de l'inclinaison de la tête que les deux yeux sont placés à des distances inégales du point fixé. Pour obtenir des images également distinctes dans les deux yeux, l'enfant serait forcé de faire un effort d'accommodation différent pour chaque œil. Permettez-moi de citer quelques chiffres. Pour les enfants qui se tiennent relativement bien, la distance de l'œil le plus éloigné du point fixé est de 35 centim. en moyenne, celle de l'œil le plus rapproché de 33 cent. 1/2., ce qui correspond à une différence d'accommodation de 0.173 D. Pour le maintien médiocre, ces chiffres sont 24 centim., 19 centim. 1/2, 0.97 D, et, pour le mauvais maintien, 12 centim., 9 centim. 75, 1.87 D.

Des expériences récentes ont montré que l'accommodation inégale pour les deux yeux est physiologiquement impossible; aussi voyons-nous dans les écoles l'œil le plus rapproché du point fixé suppléer à l'accommodation inégale par son élongation.

La myopie scolaire serait donc à considérer comme une adaptation de l'appareil visuel à l'attitude vicieuse exigée par l'écriture inclinée, adaptation qui se produirait dans l'intérêt de la vision binoculaire. L'introduction de l'écriture droite serait donc la mesure la plus efficace et la plus urgente à prescrire pour enrayer les progrès de la myopie.

M. Romiée (de Liège) signale qu'au lieu de 25 p. 100 de myopes que M. Despagnet a constatés dans certaines écoles de Paris, il a trouvé chez les garcons 0.7 p. 100 et chez les filles 1.74 p. 100 de myopes dans les écoles communales de Liège. Il a constaté aussi une diminution considérable du pourcentage des myopes à l'école normale de l'État (filles) et à l'orphelinat des filles, en comparant les résultats de ses examens en 1881 et en 1893.

La cause principale de la myopie, selon M. Romiée, réside dans l'insuffisance de l'éclairage, non seulement dans les écoles, mais surtout chez le particulier. A Liège, l'éclairage de l'habitation est excellent, parce que les lampes à pétrole sont perfectionnées et que l'huile de pétrole, qu'on paye à Paris de 70 à 80 centimes le litre, n'y coûte que 11 centimes. Il se demande si cette différence d'éclairage n'est pas la cause principale de la différence du chiffre des myopes dans ces deux pays.

M. Despagnet (de Paris). — La différence entre les chiffres de ma statistique et ceux trouvés par M. Romiée provient sans doute de ce

Digitized by Google

que nous n'avons pas opéré sur la même catégorie d'élèves. M. Romiée a examiné surtout les écoles primaires ou professionnelles, mes examens ont porté au contraire sur des écoles secondaires. D'ailleurs, mes résultats sont à peu près ceux obtenus par Cohn et par Dor.

Quant aux différentes causes de la myopie je n'y insisterai pas, étant presque tous d'accord à ce sujet. Mais il est incontestable qu'il nous faut placer l'éclairage en première ligne, et si M. Romiée peut nous apporter de si belles statistiques où le pourcentage de la myopie est si faible, il faut en grande partie en rapporter le mérite à la ville de Liège qui a doté ses écoles d'un éclairage modèle.

M. Martin. — Les causes que nos collègues viennent de mettre en avant (rapprochement, éclairage) sont réelles, mais ce sont des causes occasionnelles dont le rôle est relativement minime. La question de race et surtout de tempérament domine toutes les autres causes. Le travail fait apparaître chez les sujets prédisposés par le tempérament un spasme du muscle ciliaire et c'est ce spasme qui conduit à la myopie axile. Mes recherches me permettent d'affirmer que le spasme est constant au début des myopies.

Le causes du spasme myopique sont celles qui provoquent une accommodation exagérée (défaut de lumière, mauvaises installations scolaires, astigmatisme, travail prolongé), mais ces causes ne sont efficaces que chez les prédisposés par tempérament. D'autres fois, le spasme apparaît à la suite d'un traumatisme oculaire, d'une kératite, d'une affection débilitante (fièvre typhoïde, rougeole, influenza, etc.).

A mon avis, la prophylaxie réside surtout dans toutes les précautions qui augmenteront la force de résistance du corps. On commence l'instruction des enfants beaucoup trop tôt; on leur impose trop d'heures de travail et pas assez d'exercices physiques.

M. Vignes. — A propos du spasme de l'accommodation, M. Belliard a rapporté à la Société d'ophtalmologie de Paris des observations très intéressantes faites à Nantes avec M. Dianoux : des jeunes gens d'une école se présentaient en grand nombre à la consultation avec du spasme de l'accommodation suivi plus tard de myopie. Sur le conseil de M. Dianoux, l'éclairage fut modifié et les spasmes accommodateurs disparurent complètement. Ce sont là des faits instructifs au point de vue de l'influence de l'éclairage et de la genèse de la myopie, nettement précédée ici de spasmes de l'accommodation.

Ayant moi-même examiné un certain nombre d'enfants des écoles de Paris, j'ai été frappé de la proportion d'enfants anisométropes; cette observation concorde avec celle de M. Sulzer. J'es-

Digitized by Google

père que le jour où nous aurons obtenu dans nos écoles parisiennes les améliorations que M. Romiée a été assez heureux pour obtenir à Liège, nos statistiques se rapprocheront des siennes, car notre race est bien moins que d'autres prédisposée à la myopie.

M. Motais. — J'ai examiné, dans l'espace de douze ans, les élèves des écoles et collèges de la région Centre-Ouest de la France. Mes observations portent sur plus de 5,000 élèves.

Je suis convaincu que la myopie n'est pas une question de races. Le développement plus grand de la myopie en Allemagne tient exclusivement à ce que l'instruction est généralement plus répandue en Allemagne et depuis plus longtemps. L'adaptation s'est exercée sur un plus grand nombre de générations et l'influence héréditaire s'est accentuée.

Structure histologique du trachome. — M. Venneman (de Louvain) fait sur ce sujet une communication de laquelle il résulte que le tissu granuleux n'est pas, comme on l'a dit, formé de corpuscules lymphatiques, car ces globules blancs à peine sortis des vaisseaux par diapédèse subissent des dégénérescences variées. En fin de compte, la formation granuleuse consiste essentiellement en une prolifération pathologique excessive de l'épithélium conjonctival, qui de cylindrique devient pavimenteux.

Coloboma de la choroïde et du nerf optique. — M. Bagnéris (de Reims) relate un cas de coloboma de la choroïde dans lequel la papille optique était englobée au point d'être très peu visible; en un point seulement l'émergence du vaisseau la signalait à l'attention.

L'orateur pense que l'ectasie scléroticale, ici, s'est prolongée dans la gaine du nerf optique; c'est là un ensemble de caractères qui vient corroborer l'opinion de Nieden et de de Wecker sur l'existence, en cas de coloboma semblable, d'une fermeture incomplète de la fente fœtale.

Traumatisme de l'orbite. — M. Teillais (de Nantes) communique deux observations de traumatisme de l'orbite, dans lesquelles il s'agit de corps étrangers qui, après avoir pénétré dans la cavité orbitaire, y ont séjourné pendant longtemps sans avoir nui en quelque façon que ce soit à l'intégrité de l'œil.

La séance est levée.

Digitized by Google

Séance du 3 mai (soir).

PRÉSIDENCE DE M. PARISOTTI.

M. BULL (de Paris). **Des conséquences optiques et pathologiques du clignement palpébral.** — Si l'on observe les effets de la pression des paupières sur la conjonctive palpébrale et le globe de l'œil, on peut se rendre compte que la pinguicula et le ptérygion peuvent lui être attribués; toutefois, les conséquences les plus importantes du clignement se manifestent sur la cornée. Il y a, en effet, une forme particulière d'asthénopie produite par la pression des paupières sur la cornée, asthénopie se manifestant par des troubles de la vision, par une irritabilité cornéenne et par des accidents réflexes, tels que le blépharospasme et des maux de tête. Cette asthénopie par clignement est souvent attribuée à tort à une insuffisance musculaire. Par l'ophtalmomètre on peut voir, en outre, que cette pression sur la cornée a pour effet d'en changer un peu la courbure si elle est normale, et de la modifier beaucoup, même de plusieurs dioptries, si elle est anormale, surtout dans les cas de kératocone.

M. BOURGEOIS (de Reims). **Traitement des affections des voies lacrymales par les méthodes conservatrices et antiseptiques; nouveau procédé de lacrymotomie.** — (Publié plus haut.)

M. GUIBERT (de la Roche-sur-Yon). **Conjonctivite pseudo-membraneuse chronique; examen bactériologique.** — La conjonctivite diphtéritique a-t-elle toujours, dans notre pays du moins, la gravité qu'on lui prête ? ou bien, au contraire, les conjonctivites pseudo-membraneuses à staphylocoques et à streptocoques sont-elles aussi bénignes qu'on veut le dire ?

L'observation d'une fillette de sept ans, qui depuis sa naissance a fait trois rechutes d'angine avec conjonctivite également pseudo-membraneuse, destruction de l'œil gauche et guérison de l'œil droit, semble prouver (si l'on ne tient compte que de la clinique) que la diphtérie peut guérir, ou qu'au contraire (si l'on ne s'en rapporte qu'à l'examen bactériologique), les conjonctivites à staphylocoques et à streptocoques peuvent avoir un haut degré de gravité.

Le jus de citron ne produit pas les effets désastreux que lui a attribués M. Galezowski ; c'est au contraire un excellent agent thérapeutique.

Digitized by Google

M. Sulzer. — J'ai eu l'occasion de soigner cinq cas de conjonctivite pseudo-membraneuse, qui ont guéri définitivement, sans conjonctivite chronique consécutive, en deux ou trois semaines et ont été traités de la façon suivante : après avoir renversé complètement les paupières et enlevé les fausses membranes dans leur totalité, j'ai tamponné la surface conjonctivale saignante avec un tampon d'ouate trempé dans une solution de sublimé à 1/1000e. Ce nettoyage, répété deux fois par jour, était suivi d'une instillation large d'une solution de nitrate de pilocarpine à 1/25e.

M. Fage. — J'ai publié une observation de conjonctivite pseudo-membraneuse dans laquelle l'examen bactériologique ne m'a pas révélé la présence du bacille de Löffler. Le cas de M. Guibert ne me paraît pas concluant, car si nous savons que le bacille disparaît quand la maladie se prolonge, MM. Roux et Yersin nous ont appris qu'il existe une substance chimique qui donne la diphtérie en l'absence de tout microbe vivant; or, M. Guibert n'a pas pratiqué d'inoculations expérimentales.

Pour le traitement, les acides paraissent indiqués, puisqu'ils diminuent les propriétés toxiques des cultures.

M. Germaix (d'Alger). **Des irrigations prolongées de l'œil et des voies lacrymales en thérapeutique oculaire.** — J'ai obtenu d'excellents résultats par les irrigations prolongées soit sur le globe et les culs-de-sac, dans les cas de granulations ou de kératite infectieuse, soit dans les voies lacrymales : irrigations d'eau boriquée, froide ou chaude, suivant les cas. La seringue d'Anel est insuffisante pour les irrigations prolongées : il faut la visser et la dévisser pour la remplir plusieurs fois, d'où perte de temps pour le médecin et douleur pour le malade. Quand je me trouve en présence d'une inflammation vive des voies lacrymales, je me sers d'une seringue spéciale et plus volumineuse, pour permettre une irrigation prolongée des parties soumises au traitement.

La séance est levée.

(*A suivre.*)

BIBLIOGRAPHIE

ET REVUE DES JOURNAUX

Les fonctions du cerveau, par M. Soury (2e édit. Babé, Paris, 1892, 145 pages). — L'auteur analyse les doctrines du professeur

Digitized by Google

Goltz (de Strasbourg) d'après les mémoires publiés par ce dernier de 1876 à 1888. Sans nier en principe la possibilité de toute localisation cérébrale, Goltz s'y est toujours montré très hostile : il n'admet pas la division du cerveau en petits centres circonscrits, doués de fonctions spéciales.

Sensibilité générale : Bien qu'il nie l'existence d'un centre de la sensibilité générale, Goltz déclare avoir surtout observé des troubles de cette sensibilité dans les lésions destructives du cerveau antérieur (lobes frontaux et pariétaux); mais l'anesthésie n'est pas complète. Il considère les troubles de la motilité comme dérivant des troubles primitifs de la sensibilité générale (sensibilité musculaire et tactile); il nie l'existence de la sphère sensitivo-motrice des régions de la nuque et du tronc localisée par Munk dans les lobes frontaux.

Vision : Chez la grenouille privée de cerveau, la vision avec conscience persiste ; seuls les lobes optiques qui correspondent aux tubercules quadrijumeaux des mammifères en sont la condition nécessaire. De même après l'ablation complète des hémisphères cérébraux et partant du centre de la vision mentale de Munk les oiseaux voient encore. Cependant chez le chien, Goltz constate que la destruction bilatérale du cerveau amène des troubles de déficit (perte de la faculté de comprendre la nature et la signification des images), mais il pense que ces symptômes peuvent être déterminés par la lésion des points les plus distants du cerveau aussi bien que par celle du lobe occipital, et en outre qu'on peut observer des preuves de la persistance du sens de la vue chez des mammifères privés d'écorce cérébrale. En somme, chez le chien opéré des lobes occipitaux il y aurait pour Goltz : 1° un affaiblissement cérébral de la vision et non une cécité complète, durable; 2° un affaiblissement *général* de la perception sensorielle, et non comme le veut Munk du seul sens de la vue. Cependant s'il n'existe aucun territoire cortical qui serve exclusivement à la vision, d'autre part un chien privé des lobes occipitaux diffère d'une façon permanente d'un chien dont les lobes antérieurs ont été enlevés. (*Revue internat. de Bibl. méd.*, janvier 1893).

Amblyopie transitoire dans les maladies nerveuses, par le Dr Antonelli. — L'auteur préfère la dénomination d'amblyopie transitoire aux termes de migraine opthalmique, de scotome scintillant, de théicopsie. Il l'applique à des troubles visuels différents, tels que l'hémiopie, les scotomes périphériques symétriques (hémiopie partielle), le scotome central monoculaire ou binoculaire, l'amblyopie ou même l'amaurose totale, l'hémianopsie double, etc. Ceux-ci se déclarent et disparaissent plus ou moins

Digitized by Google

soudainement et sont, comme la migraine, des troubles nerveux purement dynamiques, même dans les cas où ils accompagnent ou précèdent une maladie organique (tabès, paralysie générale). La forme la plus fréquente est l'hémiopie soit complète (hémiopie horizontale homonyme) soit incomplète (scotome scintillant). Ils sont souvent accompagnés par le syndrome migraineux (migraine ophtalmique) : les douleurs de tête, compliquées parfois d'une sensation de vertige, surviennent sur un point limité de la tempe, d'où elles s'irradient dans la moitié du crâne ; il y a aussi des nausées et des vomissements, des troubles vaso-moteurs de la face, des troubles plus ou moins localisés de la sensibilité ou de la motilité du côté des membres (épilepsie partielle), des altérations de la parole. L'amblyopie transitoire est une affection assez fréquente, surtout dans le sexe féminin ; elle est due à des troubles vaso-moteurs cérébraux (influence du sympathique), qui amènent une anesthésie ou une irritation des centres visuels de l'écorce (cuneus et circonvolution occipitale supérieure). Les deux formes, monoculaire et hémiopique, constituent un argument en faveur de la double connexion des nerfs optiques avec les hémisphères : selon le foyer d'un même hémisphère intéressé on aurait l'amblyopie monoculaire croisée ou l'hémiopie. Le plus souvent le centre cortical de la vision périphérique de l'hémisphère gauche est atteint (scotome scintillant ou hémianopsie à droite) ; parfois les centres des deux hémisphères sont atteints successivement ou simultanément (hémianopsie double, amaurose transitoire). La pathogénie de l'épilepsie partielle concomitante est identique : asthénie ou irritation des zones psycho-motrices et psycho-sensitives de l'écorce. L'amblyopie transitoire est tantôt une simple névrose, tantôt en rapport avec l'hystérie ou même avec une affection organique. La possibilité de la permanence de certains des symptômes de l'épilepsie partielle, et de leur apparition comme signes précurseurs de la paralysie générale rend le pronostic délicat. L'hérédité nerveuse, la goutte, le diabète jouent un rôle dans le développement de la maladie.

Musculature de l'iris. — M. Duval, au nom de M. Durand, présente à la société de biologie un travail sur la musculature de l'iris. L'auteur a commencé ses recherches chez les oiseaux. Les fibres dilatatrices existent là et sont développées en deux plans, l'un antérieur de fibres grosses, épaisses, l'autre postérieur de fines fibres radiées. Ces fibres s'étendent du bord ciliaire au bord pupillaire. Ces fibres radiées ne se retrouvent pas chez les mammifères.

(*La Médecine moderne*).

Digitized by Google

Fracture du rocher avec paralysie de la sixième paire, par PANAS. — Dans sa dernière conférence, M. Panas a donné la primeur d'une observation qui sera publiée dans le prochain numéro des *Archives d'ophtalmologie* et qui intéresse autant la chirurgie en général que les ophtalmologistes en particulier.

Il s'agit d'une fracture du sommet du rocher constatée à l'autopsie d'un individu ayant présenté du strabisme interne après un traumatisme cranien.

La constatation de la lésion fut assez délicate comme on pourra s'en convaincre à la lecture de l'article en question des *Archives*. Cette constatation anatomo-pathologique est importante parce qu'elle est la confirmation d'un fait qui n'était jusqu'ici qu'une hypothèse.

Cette hypothèse de la fracture du bec du rocher expliquant le strabisme paralytique post-traumatique de la sixième paire avait été proposée par M. Panas il y a une quinzaine d'années déjà et n'attendait qu'une autopsie pour se vérifier.

Au moment où il double la pointe du rocher, le nerf oculomoteur externe, comme M. Panas l'avait déjà fait remarquer autrefois, est situé immédiatement entre l'os et la dure-mère qui se dédouble pour former le sinus pétreux supérieur ; à ce niveau le rocher est terminé par une sorte de crochet élargi à son extrémité et rattaché à l'os par un pédicule étroit et peu résistant.

A l'autopsie le nerf était à cheval sur le petit fragment détaché et entouré d'un caillot sanguin.

M. Panas insiste sur ce fait que certaines fractures de la base du crâne pourront désormais être diagnostiquées avec certitude à l'aide du seul symptôme strabisme.

M. Panas a même eu l'occasion de faire un diagnostic rétrospectif, la fracture datant d'une année environ et le strabisme existant seul.

(*La Médecine moderne*).

Le chlorhydro-sulfate de quinine. — M. LABORDE, en son nom et au nom de M. Edouard GRIMAUX, expose un nouveau sel de quinine, le chlorhydro-sulfate, très soluble, très absorbable et dont les injections sous-cutanées ne sont nullement douloureuses. la teneur en quinine est la même que celle du sulfate médicinal.

Voici sa formule : $(C^{20}H^{24}Az^{2}O^{2})\ 2HCl,\ SO^{4}H^{2},\ 3\ H^{2}O$.

Administré aux animaux, il donne lieu au tremblement bilatéral de la tête, à l'incoordination et à l'ataxie motrices, à l'ivresse quinique, enfin aux phénomènes toxiques caractéristiques des sels de quinine. Chez les cobayes, avec 2 centigr. 5 on arrive très bien à produire des phénomènes physiologiques sans aucun danger.

Digitized by Google

Nous n'avons donc pas affaire à un sel toxique, c'est un véritable analgésique qui agit sur la sphère de perception de l'impression sensitive elle-même.

Il y a donc là des applications importantes au point de vue thérapeutique. Un médecin des Sables-d'Olonne, le Dr Canteteau, a pu en faire de nombreux essais. Les effets thérapeutiques sont au moins aussi efficaces que ceux du sulfate de quinine médicinal. Le chlorhydro-sulfate, à la dose de 1 gr. 50 en trois fois, a donné, dans une fièvre tierce, des résultats parfaitement accentués. Chez une femme qui avait eu la fièvre pendant sa grossesse, deux injections sous-cutanées ont produit l'arrêt complet des accès.

Le chlorhydro-phosphate a cet avantage de ne pas produire de douleurs par l'injection sous-cutanée.

Un cas d'anesthésie hystérique généralisée. — M. Raymond présente à la Société médicale des hôpitaux un homme de 32 ans, tailleur sur cristaux, qui a été amené dans son service dans la nuit du 10 au 11 décembre 1892 ; il avait été trouvé sur la voie publique en état de crise hystérique.

Le malade a un esprit morne et apathique qui traduit bien son état mental ; en le faisant causer on s'aperçoit bientôt qu'il a subi un amoindrissement considérable de sa sphère psychique ; pourtant il ne délire en aucune façon. Son jugement est lent, sa mémoire infidèle, son élocution pénible. Ce sont surtout les faits récents qui lui échappent ; ainsi il croit être entré à l'hôpital depuis cinq à six mois. Il est incapable de rendre compte d'un fait divers même très simple qu'on lui fait lire dans un journal. Pourtant, par moments, les souvenirs anciens lui reviennent et, en l'interrogeant fréquemment, on a pu arriver à reconstituer son histoire. Il est triste, il se désole en voyant qu'il est incapable de rien faire.

La sensibilité au contact, à la piqûre, au chaud et au froid, est complètement abolie sur toute la surface du corps ; les muqueuses accessibles participent à cette anesthésie, ainsi que les articulations et les muscles ; le malade a complètement perdu le sens musculaire, il ne sait pas où sont ses membres ni quels mouvements il faut faire pour atteindre tel ou tel but. De tous les sens il ne reste que la vue, avec un rétrécissement du champ visuel à 50°, et l'ouïe qui est également diminuée. L'odorat, le goût sont complètement absents. Les sensations internes sont abolies pour la plupart : il ne sent pas la faim ; il ne sent pas passer ses urines et ses matières. Malgré cette anesthésie, les réflexes tendineux sont intacts ; il en est de même pour les réflexes crémastérien et abdominal.

Il n'y a pas de troubles musculaires ; le malade amène au dynamomètre 21 de chaque côté.

Digitized by Google

Si l'on considère l'histoire pathologique du malade, on constate que les antécédents héréditaires sont très chargés au point de vue neuropathique. Dans son enfance il a été somnambule ; plus tard il a eu des coliques de plomb, en raison de son métier. Les phénomènes hystériques paraissent dater de l'âge de 24 ans; à ce moment le malade a eu un très violent chagrin. Depuis cette époque il a souvent des crises hystériques.

Bruits céphaliques objectifs et subjectifs, par le Dr Telecki. — A la séance du 3 février de la Société des médecins de Vienne, l'auteur a présenté une femme de 58 ans qui entend depuis six ans son cœur battre dans l'oreille, suivant son expression. Plus tard, elle accusa des accès de vertige, des sensations lumineuses (flammes) en fermant les yeux, de la diplopie. Il y a deux ans l'affection s'améliora, puis s'aggrava l'été dernier. Les bruits du cœur sont normaux. Les artères périphériques sont souples. On entend sur toute la tête, sur l'oreille gauche principalement, un murmure synchrone avec la systole cardiaque. Les sensations subjectives et objectives cessent lorsqu'on comprime la carotide gauche. Telecki admet un anévrisme de la carotide externe. Mais, comme les résultats de la ligature de la carotide sont mauvais, il s'abstient de la recommander.

Le professeur Mauthner a fait remarquer que les bruits céphaliques ne sont pas rares dans l'exophtalmie. Le plus souvent il s'agit d'une fissure de la carotide interne à l'intérieur du sinus caverneux, fissure produite par une blessure; il se produit alors un anévrisme artério-veineux. On pourrait peut-être admettre une lésion de la carotide interne en raison des vertiges et de la diplopie. La formation d'un caillot expliquerait l'amélioration temporaire. Quant à l'opération, son succès serait douteux à cause de la circulation collatérale.

De l'avis du professeur Urbantschitsch, les médecins auristes observent souvent les bruits céphaliques et il ne s'agit pas toujours d'anévrisme. Le cas de Telecki se fait seulement remarquer par l'intensité des bruits.

Adamkiewicz croit qu'on pourrait attendre un bon résultat de la ligature de la carotide. (*La Médecine moderne*).

De la cécité par lésion des lobes occipitaux, par le Dr Seppilli. — L'auteur rapporte (*Annales de psych. et d'hypn.*, janvier 1893) trois observations de cécité bilatérale due à une lésion destructive des lobes occipitaux. Dans l'une d'elles, la cécité s'est produite d'une manière rapide, à la suite d'une attaque d'apoplexie. Le Dr Seppilli attire l'attention sur la possibilité de confondre

Digitized by Google

cette forme de cécité avec l'hystérique; il suffit de recourir aux antécédents et à l'examen objectif pour éviter une erreur de diagnostic. L'examen ophtalmoscopique pratiqué chez deux des sujets ne donna aucun résultat.

L'auteur pose les conclusions suivantes:

1° La cécité bilatérale peut dépendre d'une lésion des lobes occipitaux.

2° La cécité qui survient rapidement, après une attaque d'apoplexie, sans autres phénomènes sensitifs et moteurs, peut être rapportée à une lésion des lobes occipitaux.

3° Pour ce diagnostic du siège de la lésion, on doit attacher une certaine valeur à l'examen ophtalmoscopique négatif, associé à la persistance du réflexe pupillaire.

(*Journal de médecine de Paris*, de Lutaud, 12 février 1893).

Les altérations des nerfs périphériques dans la paralysie générale, par le Dr Colella. — L'auteur résume ainsi ses recherches anatomiques dans la démence paralytique :

Les altérations constatées tant dans les nerfs cutanés et intramusculaires que dans les troncs des nerfs spéciaux et craniens, consistent en une névrite parenchymateuse d'origine périphérique.

Leurs centres trophiques, corne antérieure, ganglions intervertébraux, les racines antérieures, la portion des racines postérieures comprise entre le ganglion spinal et la jonction avec la racine antérieure correspondante, présentent un aspect normal.

Pour les nerfs craniens, soit sensitifs, soit moteurs, nerf vague glosso-pharygien, *oculo-moteur commun*, les lésions constatées ne sont pas généralement en proportion, comme degré et diffusion. de celles observées sur les fibres radiculaires correspondantes et les noyaux centraux d'origine dans le bulbe et la protubérance.

Aux conditions étiologiques diverses, telles que l'intoxication alcoolique, syphilis, etc., et aux complications variées du processus morbide tuberculeux, etc., on peut attribuer, avec de grandes chances de probabilité, l'inégale distribution des lésions sur le système nerveux cutané et musculaire, et les modalités cliniques et anatomiques que peut présenter la névrite des paralytiques (*Journ. de médecine de Paris* de Lutaud, 12 févr. 1893).

Méthode pour mesurer objectivement l'aberration sphérique de l'œil vivant, par M. A. Leroy. — Le principe sur lequel repose l'examen skiascopique des ophtalmologistes est dû à Cuignet; ce principe avait déjà été utilisé par Foucault dans la recherche focale des miroirs télescopiques.

L'étude des objectifs m'a permis de constater que, si l'on

Digitized by Google

augmente le diamètre de la fente lumineuse, la netteté des phénomènes caractéristiques s'atténue rapidement. Ce fait, qui m'avait inspiré des doutes, aujourd'hui dissipés, sur l'application de la méthode de l'étude de l'œil, explique pourquoi, dans la skiascopie ordinaire, le miroir plan est supérieur au miroir concave, et pourquoi le miroir convexe que j'emploie actuellement vaut mieux encore. Toutefois, j'ai reconnu qu'on ne pouvait augmenter la courbure du miroir convexe autant qu'il serait désirable sans affaiblir l'intensité au point de rendre toute observation impossible. On pourrait se rapprocher plus de l'idéal, une fente lumineuse très étroite et à bords très nets et en même temps suffisamment intense, au moyen d'un dispositif plus compliqué; pour le moment, je me contente d'une lampe ordinaire et d'un miroir convexe de 0,35 de foyer, désargenté sur une ouverture circulaire de 1 millimètre.

Je perce le miroir d'un petit trou et non d'une fente *à priori*, parce que l'examen des objectifs montre que cette disposition nuit à la précision des mesures en compliquant souvent les phénomènes, notamment quand l'appareil optique examiné présente des défauts de symétrie.

Me plaçant à une distance fixe de 0 m. 50 de l'œil examiné, en faisant passer devant cet œil les verres de la boîte d'essai, j'amène successivement dans le plan du petit trou ophtalmoscopique les sections intéressantes du faisceau lumineux. Leur analyse se fait au moyen d'un déplacement transversal du pinceau, obtenu par une rotation du miroir, en observant les modalités de l'éclairage pupillaire du sujet.

De même que pour les objectifs, l'aberration s'affirme par une marche à la fois directe et inverse de l'illumination pupillaire, tandis que sans aberration on ne peut constater qu'une marche soit directe, soit inverse, ou l'absence totale d'illumination partielle.

L'aberration chromatique échappe à cause de la coloration de la lumière où domine le rouge orangé. On n'a donc affaire ici qu'à l'aberration sphérique, tandis que, pour les objectifs, en lumière ordinaire, les deux aberrations manifestent simultanément leurs caractères.

Les conditions de l'expérience étant moins rigoureuses que pour les objectifs, et l'œil étant un organe beaucoup moins géométrique, les phénomènes sont nécessairement moins nets; souvent la lumière inverse ne se reconnaît que par un renforcement de l'intensité du côté opposé à celui de la marche prochaine de la lumière; d'où une plage intermédiaire, plus ou moins sombre qui s'évanouit des deux côtés à la fois.

Digitized by Google

A et B étant les verres extrêmes qui donnent encore la double marche, la différence A — B est la valeur de l'aberration en dioptries, c'est-à-dire la différence des inverses de distances focales des rayons marginaux et centraux exprimées en mètres. On démontre aisément que l'un de ces verres, B par exemple, correspond, d'une part, au verre qui corrige l'amétropie (qu'on détermine préalablement par une autre des méthodes connues) et, d'autre part, au foyer des rayons centraux; le signe de la différence A — B est donc celui de l'aberration.

L'aberration des verres s'ajoute à celle de l'œil; il est facile d'en tenir compte, mais elle est généralement négligeable. Si l'on désire plus de précision que n'en comporte l'intervalle des verres de la boîte, il suffit que l'observateur se déplace un peu et tienne compte de cette correction par le calcul.

L'astigmatisme donnant lieu à une double marche est fort gênant. Cependant quelques cas peuvent encore être utilisés en déplaçant la lumière dans le plan d'un méridien principal; alors la lumière inverse de l'aberration chemine dans la direction de ce plan, tandis que celle de l'astigmatisme suit la direction perpendiculaire, ce qui permet d'éviter la confusion.

Pendant la détermination des verres A et B, l'accommodation du sujet doit rester fixe, d'où l'utilité de l'atropine. D'ailleurs, chez l'homme, quand la pupille a des dimensions normales, l'aberration est si réduite qu'elle échappe généralement, alors qu'avec l'atropine, elle atteint d'une fraction à plusieurs dioptries (*Mémoires de l'Académie des sciences*, 23 janvier 1893).

La photographie médicale (*Applications aux sciences médicales et physiologiques*), par M. Albert Londe (Paris, 1893, un vol. in-8° de 220 pages, Gauthier-Villars). — On ne saurait trop « insister sur les réels et importants services que la photographie est destinée à rendre aux sciences médicales dans lesquelles le document figuré est appelé à tenir une place de plus en plus considérable ».

C'est en ces termes que M. Charcot apprécie non seulement l'importance de la photographie en médecine, mais en même temps le concours dévoué que M. Londe a prêté aux nombreuses publications de l'Ecole de la Salpêtrière. Ce livre — le seul en son genre — remarquable, comme toutes les œuvres de l'auteur, par sa grande clarté, peut être très utile aux médecins qui veulent obtenir, sans le concours du dessinateur, la reproduction exacte des pièces anatomiques, la photographie de nombreux organes, celle de certains malades ou de types morbides (aliénés, idiots; facies de l'acromégalie, du goitre exophtalmique, de la scléroder-

Digitized by Google

mie, déviations de la colonne vertébrale dans la syringomyélie et dans la sciatique, paralysie agitante, tremblements, mains professionnelles, etc.). Ce livre démontre encore le rôle et l'utilité de la photographie en médecine légale.

Toutes ces applications sont bien connues. Mais il fallait encore initier le médecin aux notions de la photographie. C'est ce que M. Londe s'est attaché à faire dans une série de chapitres où il passe complètement en revue l'installation, le matériel et la technique de son art, avec un talent et une grande clarté (*Revue de clinique et de thérap.*).

Statistique sur les aveugles, par M. Maurice de la SIZERANNE. — L'auteur vient d'adresser à la Société d'études des questions d'assistance, le bilan de l'instruction et de l'assistance des aveugles.

Dans ce curieux travail, nous trouvons qu'il y a en France plus de 32,000 aveugles et les divers établissements qui leur sont consacrés sont loin de pouvoir abriter un si grand nombre de pensionnaires.

On compte 26 écoles spéciales qui se chargent d'instruire intellectuellement et professionnellement les aveugles âgés de moins de 21 ans. Parmi ces écoles, 5 ne reçoivent que des filles, 6 autres n'admettent que des garçons, 13 reçoivent garçons et filles et 2 ne sont que des externats.

Six de ces écoles sont à Paris ou dans la banlieue de Paris. Une seule dépend de l'Etat, c'est l'institution nationale des jeunes aveugles, une relève du conseil général de la Seine : l'école Braille, à Saint-Mandé; celles de la ville de Paris sont des externats pour aveugles, annexés à des écoles municipales; deux enfin, les écoles d'Amiens et de Limoges dépendent de la ville de Paris. Toutes les autres sont des établissements libres, dus à l'initiative privée.

Pour les adultes susceptibles de travail, il existe deux ateliers d'apprentissage : un à Paris et un à Marseille.

Pour les femmes sachant travailler, il y a trois ouvroirs avec internat : à Illiers (Eure-et-Loire); chez les Sœurs aveugles de Saint-Paul à Paris; à Saintes (Charente), et bientôt à Tracy (Oise). Un seul hospice est spécial aux aveugles, c'est celui des Quinze-Vingts; mais on en reçoit aussi quelques-uns aux hospices de Bicêtre, de la Salpêtrière, d'Ivry et dans plusieurs hôpitaux de la province.

Digitized by Google

INDEX BIBLIOGRAPHIQUE

LEPELLETIER. — De l'épithélium primitif de la conjonctive bulbaire et en particulier du limbe scléro-cornéen (thèse de doctorat de Paris, 1893).

VERGEZ-HONTA. —Des effets hypnotiques et sédatifs de l'hyoscine (thèse de doctorat de Paris, 1893).

M. le Dr HARE. — *Acide camphorique.* Avec la dose moyenne de 1 gr. 20, donnée deux heures avant le début présumé des sueurs, il a réussi dans 60 cas environ et n'a échoué que dans 1 cas. Le médicament agit contre les sueurs de n'importe quelle nature, mais surtout contre celles des phtisiques. On le prend en poudre ou en capsules. Pas d'effets secondaires fâcheux (*Revue des mal. de nutrition*, mai 1893).

Dr HARE. — *Codéine comme antidiabétique.* Donne des résultats excellents. Mais la dose ne sera pas trop petite, sous peine d'échouer. Ordinairement, on peut la prescrire à la dose de 0 gr. 06-0 gr. 12, trois fois par jour (*Thérapeut.* et *Journ. méd.*, Paris, 1893).

Dr HARE. — *Butyl-chloral hydraté.* En pilules, à la dose de 0 gr. 30, 1 gr. 20, s'est montré très actif contre la névralgie faciale et frontale, 5e paire (*Revue des mal. de nutrition*, mai 1893).

D'ASTROS. — Etude pathogénique des ramollissements du cervelet : les oblitérations des artères cérébrales (*Marseille méd.*, 1er mai 1893, p. 244).

GAMBERINI. — Des vaccinations antisyphilitiques (*Rivista italiana de terapia y igiene*, mai 1893).

NÉRY (M.). — Localisations cérébrales de la syphilis (*O Brazil med.*, 1er avril 1893).

LEPLAT. — Extraction d'un éclat d'acier du corps vitré (*Ann. de la Société méd.-chir. de Liège*, avril 1893).

NOUVELLES

Notre collaborateur le Dr A. Antonelli vient d'être nommé professeur agrégé d'ophtalmologie à l'université de Naples. Nous lui adressons nos biens vives félicitations.

Le Gérant : FÉLIX ALCAN.

4642. — L.-Imprimeries réunies, B, rue Mignon, 2. — MAY et MOTTEROZ, directeurs.

Digitized by Google

ETUDES OPHTALMOLOGIQUES

PAR

Le Dr CHAUVEL

Médecin principal, membre de l'Académie de médecine

(*Suite*[1]).

VII. — Affections du corps vitré.

Au point de vue subjectif, les altérations du corps vitré ne se traduisent d'ordinaire que par les troubles de la vision qu'elles entraînent; objectivement elles ne sont aussi caractérisées que par l'opacification, partielle ou totale, de cette humeur normalement transparente. La structure du vitreum rend compte de ces particularités. Certains histologistes admettent sa constitution cellulaire, le considèrent comme susceptible de s'enflammer, de se modifier sous l'action de causes locales ou d'influences constitutionnelles. Pour d'autres anatomo-pathologistes le corps vitré n'est pas directement influencé par les états diathésiques, ses affections sont toujours sous la dépendance d'altérations des membranes enveloppantes, principalement de la choroïde.

Cliniquement, il nous paraît difficile de ne pas étudier à part les affections de la vitrine. Souvent, en effet, pendant leur évolution, l'examen le plus complet ne permet pas de découvrir la choroïdite, que, par induction, on est porté à soupçonner ou à admettre. Nous consacrerons donc quelques pages à l'hyalitis et aux hémorragies du corps vitré, altérations que nous avons assez souvent observées.

A. *Hyalitis.* — Au point de vue objectif, l'hyalitis est constituée par la présence, dans la vitrine plus ou moins ramollie, de corpuscules de forme, de grandeur, de nombre très variables, altérant la transparence de cette

1. Voir les numéros de mai, août, octobre 1892, janvier, mars et avril 1893.

Digitized by Google

humeur. Nous laissons donc de côté le *synchisis simple*, diminution de consistance sans opacification, et le *synchisis étincelant* dans lequel les cristaux de cholestérine donnent à l'œil éclairé un si caractéristique aspect. Nous n'avons pas rencontré un seul cas de cette dernière affection dans les milieux militaires, bien que nous ayons gardé le souvenir d'avoir, il y a près de trente ans, parmi les pensionnaires âgés de l'Hôtel des Invalides, observé avec M. Perrin quelques faits de cette nature.

Nous séparons aussi de l'hyalitis proprement dite, pour l'étudier à part, l'apoplexie ou hémorragie du corps vitré, sans vouloir aucunement rejeter les relations si étroites de ces deux affections.

Sur les 56 cas relatés dans nos notes, 14 fois les deux yeux étaient simultanément affectés. Chez 25 sujets, l'œil droit; chez 17, l'œil gauche, étaient seuls malades *au moment de notre observation*. Nous soulignons ce dernier point, parce que nous avons eu plusieurs fois l'occasion de voir l'organe visuel, resté d'abord indemne, présenter au bout de quelques semaines, voire de quelques mois, les mêmes lésions que son congénère. Nos examens ont donc porté sur 70 yeux.

L'âge des patients était : avant 20 ans, *un ;* de 20 à 25 ans, *vingt-cinq ;* de 25 à 30 ans, *quinze ;* de 30 à 40 ans, *huit ;* enfin *six* seulement comptaient plus de 40 années. Si l'on tient compte du nombre proportionnel des sujets soumis à notre observation, il semble que la fréquence des hyalitis est sensiblement égale aux diverses périodes de la vie active. En somme, elle n'est pas rare de 20 à 30 ans.

Cette constatation est de grande importance. Du trouble de nutrition qu'accuse le développement ou l'apparition dans le vitré de corpuscules opaques, l'ophtalmologiste, guidé par les données de la pathologie générale, a naturellement tendance à chercher l'origine dans un état diathésique, dans une altération de l'économie toute entière. Or, dans l'âge moyen de la vie chez l'homme, dans la population militaire principalement, quant il s'agit d'une diathèse, on pense tout d'abord à la syphilis. La syphilis, en effet, est la cause fré-

Digitized by Google

quente d'altérations des tuniques vasculaires de l'œil aussi bien que de la vitrine; nous l'avons notée chez 20 sujets, soit dans les 2/5 des cas.

Cette proportion est certainement trop faible. Elle répond seulement au nombre total des patients qui présentaient, au moment de l'examen, des signes manifestes de vérole, ou qui ont spontanément avoué cet antécédent morbide. Combien répugnent à une telle franchise et cherchent à tromper le médecin. Nous verrons plus loin que la nature des altérations, que l'existence d'autres lésions oculaires, plaident pour une fréquence plus grande de cette origine spécifique.

En dehors de la syphilis, nous n'avons trouvé le plus souvent aucune cause acceptable, probable, du développement de l'hyalitis. *Cinq fois* un traumatisme antérieur était invoqué, mais cette étiologie ne nous fut pas nettement démontrée. Presque constamment, les sujets atteints offraient une brillante santé. Un moment nous avions espéré trouver dans la composition des urines, un indice des troubles de la nutrition générale que nous avions tendance à admettre. Grâce au bienveillant concours de nos collègues pharmaciens, nous avons pu multiplier les analyses. Elles ne nous ont convaincu que d'une seule chose, c'est que notre hypothèse ne cadrait pas avec la réalité.

En somme, la cause première de l'hyalitis échappe le plus souvent. Dans l'armée, d'après nos relevés, les cavaliers y seraient un peu plus exposés que les fantassins. Mais cette donnée repose sur des chiffres trop minimes pour y attacher importance.

Est-ce dans la construction optique de l'œil que réside le point de départ de cette affection ? Dans 30 cas la réfraction statique exactement mesurée donne : 15 emmétropies, 2 hypermétropies, 12 myopies. Ajoutons 14 astigmatismes cornéens et nous conclurons que, si la myopie par les lésions choroïdiennes qui accompagnent ses degrés élevés, prédispose à l'hyalitis, son influence est relativement peu considérable. A plus forte raison en dirons-nous autant de l'astigmatisme constaté par l'ophtalmométrie.

Digitized by Google

La diminution de la vision est parfois le seul phénomène qui attire l'attention du malade sur l'état de ses yeux. Exceptionnellement, elle survient subitement, en quelques instants. Souvent elle est précédée de céphalées légères, de photopsies (5 cas), de mouches fixes ou volantes (11 cas). D'habitude les patients accusent un brouillard plus ou moins intense, un voile qui cache une partie ou la totalité des objets. L'acuité visuelle s'est montrée, chez *trente-huit*, inférieure à 1/20e; chez *six*, comprise entre 1/20e et 1/10e. *Onze* de nos examinés possédaient encore une puissance de vision supérieure à 1/10e tout en restant au-dessous de 1/4, et *treize* avaient une acuité comprise entre 1/4 et 1/2. Chez *trois*, enfin, la vision était supérieure à ce dernier taux.

On comprend que la conservation de la fonction est en rapport avec l'étendue et le degré d'opacification du vitreum. Un trouble diffus de cette humeur est plus préjudiciable à la vision que quelques corpuscules mobiles même de grande dimension. L'examen au miroir nous a révélé 48 fois la présence de corps flottants et 26 fois l'existence d'un état jumenteux. Chez quelques sujets ces deux conditions se rencontraient réunies.

Nous ne dirons rien de la dernière. Il est rare, en effet, qu'elle n'existe pas à un léger degré dans les hyalitis même les plus anciennes. De règle, on la constate dans la partie centrale du vitré, dans les régions papillaire et maculaire, même alors que l'humeur a conservé ou repris toute sa transparence au voisinage de l'*ora serrata*. C'est surtout dans le synchisis syphilitique que se rencontre ce nuage persistant.

Les corps flottants dans la vitrine varient de nombre, de forme, de grosseur. Parfois irréguliers, branchus, ressemblant à des mouches, des araignées, des blocs de charbon; ils sont ailleurs taillés en barres, en cubes, en couronnes, en boules. Libres, mobiles dans les mouvements du globe, ils peuvent ne se déplacer que très légèrement, simulant des membranes, des voiles fixés par un de leurs côtés. Chez un de nos malades un anneau grisâtre, des dimensions d'une papille, restait constamment au voisinage de la tache jaune.

Digitized by Google

On s'explique ainsi qu'avec une diminution d'étendue du champ visuel constatée 14 fois sur 31, on rencontre des scotomes, des lacunes plus ou moins considérables. Cependant les patients n'accusent d'habitude qu'un brouillard, d'épaisseur variable avec les moments de la journée et la situation de la tête et des yeux. Chez 3 seulement il y avait une micropsie prononcée. La tension intra-oculaire mesurée dans 9 cas est notée 4 fois comme inférieure, 1 fois comme supérieure à la normale.

Nous avons, plus haut, signalé la fréquence des récidives de l'hyalitis. Des malades, déjà fort améliorés, voyaient leur vision s'affaiblir en quelques heures la nuit, pendant leur sommeil, et l'exploration montrait au matin une opacification complète d'un corps vitré presque transparent la veille. Ces rechutes se faisaient sans cause, à l'hôpital, chez des hommes jouissant d'un repos absolu du corps aussi bien que des organes visuels.

Comme complications de l'hyalitis nous relevons : le strabisme divergent 5 fois; l'iritis chez 16 sujets et chez 2 des restes d'irido-choroïdite; comme affections concomitantes : dans 8 cas, la choroïdite disséminée; dans 12 cas la choroïdo-rétinite spécifique. Enfin 4 sujets offraient des décollements de la rétine.

L'influence du traitement est notablement modifiée par l'ancienneté de l'affection. Chez 47 sujets où nous l'avons pu noter assez exactement, le début de l'hyalitis remontait 10 fois à plus d'une année, 7 fois à plus de six mois et 6 à plus de trois mois. Chez 24 de nos observés le trouble du vitré datait 13 fois de quelques semaines, 11 fois de plus d'un mois mais de moins d'un trimestre.

Dans 31 cas seulement un traitement sérieux a pu être prescrit et a été suivi pendant une durée de un à six mois au maximum, en moyenne deux à trois mois. Ce traitement avait pour bases : les mercuriaux sous forme d'onctions avec la pommade napolitaine (16), de sublimé corrosif en pilules (5) ou en injections sous-cutanées (10), et l'iodure de potassium (30) à la dose de 4 jusqu'à 6 et 8 grammes par jour. Là

Digitized by Google

où il y avait syphilis manifeste, ces agents avaient déjà une indication comme spécifiques; dans les autres cas ils furent employés comme médicaments altérants.

Nous y ajoutions communément les révulsifs locaux : vésicatoires à la tempe (12), frictions périorbitaires et les applications résolutives : compresses boriquées chaudes. Rarement nous avons eu recours aux ventouses de Heurteloup, aux sinapismes, aux purgatifs répétés capables d'occasionner une dépression de l'économie.

Pour exciter les sudations, les bains de vapeur ont été parfois mis en usage. Ils nous ont paru moins commodes et moins avantageux que les injections sous-cutanées de pilocarpine. Ces dernières étaient communément pratiquées par séries de *dix*, en débutant par un centigramme de nitrate de pilocarpine et augmentant progressivement si l'effet cherché, salivation et sudation, n'était pas suffisant. Très rarement nous avons atteint 3 centigrammes. Il nous a même paru que, contrairement à d'autres alcaloïdes, la pilocarpine ne voyait pas son action s'épuiser par l'assuétude.

En ce qui concerne la valeur thérapeutique de cette substance contre l'hyalitis, nous sommes obligé de rester dans une certaine réserve. Tout d'abord, beaucoup de malades se plaignent hautement de la fatigue, de l'anéantissement qui suivent son emploi répété. Ils se refusent à des injections assez nombreuses pour qu'ils puissent tirer profit de la médication. Même chez les 10 patients qui ont subi plusieurs séries d'injections, à côté d'améliorations rapides nous notions des échecs absolus. Heureux encore quand, pendant le traitement, ne survenait pas une rechute, que le blessé était fort tenté d'attribuer à l'état de malaise déterminé par la pilocarpine, à la fatigue consécutive aux sudations profuses.

Les courants continus faibles ne nous ont pas semblé posséder une action résolutive évidente dans les troubles de la vitrine; nous les avons cependant, chez 20 sujets, utilisés avec persévérance.

En somme sur 31 cas nous comptons : 6 guérisons, 14 améliorations et 11 insuccès. Une proportion aussi grande de

Digitized by Google

succès et de demi-succès (20 sur 31), est sans doute satisfaisante. Mais, si nous n'avons pas le droit de refuser toute influence heureuse aux multiples médications employées, c'est principalement dans l'hyalitis nettement syphilitique que la guérison, que des améliorations considérables ont été obtenues. Il importe donc, dans toute syphilis, quelle qu'en soit la bénignité apparente, de surveiller attentivement l'état de la vision, d'examiner les yeux à la première plainte, et de recourir à un traitement mixte énergique et prolongé dès que l'on a constaté un trouble de transparence du vitré. Si l'on attend que la vue soit affaiblie, on laisse échapper les altérations premières et, au lieu de guérisons on n'obtient plus que des demi-succès quand on n'a pas à regretter un échec absolu.

B. *Hémorragies ou apoplexies du vitré.* — Les épanchements de sang que l'on observe dans le corps vitré viennent habituellement de la rupture des vaisseaux de la choroïde, plus rarement de la rétine. On sait, en effet, que le vitreum est dépourvu de vaisseaux sanguins propres. Ces apoplexies ne sont pas rares et les veines choroïdiennes, les *vasa vorticosa*, dans certains états pathologiques, semblent devenir d'une fragilité très grande, je pourrais ajouter, et le plus souvent inexplicable.

Je trouve dans mes notes 11 cas d'hémorragies du vitré. Chez 4 sujets les deux yeux étaient simultanément atteints; chez 4 l'œil droit, chez 3 l'œil gauche étaient seuls affectés au moment de notre observation. Ici, en effet, plus encore que dans l'hyalitis la récidive est de règle, et l'on voit les irruptions sanguines se suivre, se répéter pendant des mois et des années. Un de nos élèves, âgé de 24 ans, était à sa sixième atteinte, le retour des hémorragies avait chez lui une véritable périodicité.

De nos 11 observés un seul avait moins de 20 ans, un seul aussi avait dépassé la trentième année; 9 avaient de 20 à 30 ans et parmi eux, 6 comptaient moins de 25 ans. Cette proportion considérable de sujets jeunes éloigne l'idée d'une infection syphilitique. Il est, en effet, remarquable qu'aucun de nos patients n'était ou n'avait été atteint de syphilis.

Digitized by Google

Sous quelle influence se font ces apoplexies? Il est bien difficile de le dire exactement. Chez 2 sujets un traumatisme pouvait être invoqué ; 2 avaient été atteints à la suite d'une garde de nuit par un froid très intense. Pour les autres l'étiologie restait obscure. Chez tous nous avons examiné avec le plus grand soin l'état du cœur, des vaisseaux, des reins; les urines ont été analysées plusieurs fois. Leurs sécrétions étaient normales, les viscères paraissaient intacts. Bien plus, presque tous les sujets étaient forts, vigoureux, sans aucune de ces tares organiques que des explorations aussi minutieuses que répétées font parfois découvrir chez les plus sains d'apparence.

Des maux de tête précédèrent chez un malade l'apparition d'un nuage rouge, d'un brouillard signalé par presque tous. D'habitude la diminution de la vue est rapide, subite ; c'est au réveil que l'amblyopie est constatée. Elle est ordinairement très marquée. 10 fois dans nos relevés l'acuité est notée inférieure à 1/20e; dans 2 cas même la perception lumineuse était absente. Chez 3 sujets la vision était supérieure à 1/10e. Il fut souvent impossible de déterminer les limites du champ visuel; 5 fois il était notablement rétréci.

Ces phénomènes, on le comprend, varient avec l'abondance de l'épanchement sanguin, avec l'époque de l'observation. Chez 9 sujets où nous avons pu préciser le début des accidents, les troubles visuels remontaient : 2 fois à plus d'une année; 2 fois de 3 mois à un an. Chez 3 sujets l'affection datait de moins de dix jours et chez 2 de quelques semaines seulement. La tension intra-oculaire n'était pas d'habitude sensiblement modifiée. 2 fois elle est notée commme plus considérable, 2 fois également comme moins prononcée que la normale.

L'hémorragie du vitré s'est présentée à nous sous deux aspects principaux. Chez quatre sujets l'humeur toute entière était imprégnée de sang. La partie centrale offrait à l'éclairage direct une teinte noire ; à la périphérie seulement on obtenait une lueur rouge foncé. Ce n'était pas l'éclat du fond de l'œil normal, mais un nuage coloré par le sang, un brouil-

Digitized by Google

lard hématique. Les rapports de ces deux zones étaient variables aussi bien que l'intensité de leur coloration. Après quelques jours le noyau central foncé diminuait d'étendue, la zone rouge périphérique devenait plus claire ; mais on ne trouvait qu'un seul caillot volumineux dans le vitré dissocié.

Plus souvent l'ophtalmoscope nous a montré des caillots multiples, des blocs sanguins épars, mobiles, entourés ou non d'une zone rougeâtre. Dans ces cas en fouillant avec soin le fond de l'œil moins caché, on découvrait près de la choroïde soit de petits coagulums très nets, soit des épanchements à limites, distincts, à siège périphérique et absolument immobiles. Et des examens répétés faisaient toujours constater l'existence de ces ecchymoses choroïdiennes, de ces apoplexies, origine certaine des caillots nageant dans l'humeur vitrée.

On passe ainsi, par transition insensible, pour peu que les hémorragies ne se reproduisent pas pendant un temps suffisant, de l'apoplexie du vitré au synchisis composé, à l'hyalitis dont nous parlions tout à l'heure. Quand le sang est très abondant, il peut, dit-on, se collecter dans la partie inférieure de la loge oculaire, dans son point déclive. Nous n'avons rencontré cette disposition qu'une fois.

Des 11 malades que nous avons observés, 8 ont été traités dans notre service pendant une période de temps qui n'a jamais excédé six mois, et dont la moyenne a été de trois mois. Nous comptons une seule guérison, 3 améliorations et 4 insuccès. Les révulsifs locaux, les mercuriaux sous la forme d'onctions et d'injections sous-cutanées du sublimé, l'iodure de potassium, ont été utilisés concurremment avec les bains de vapeur et les courants continus faibles et prolongés. Comme pour l'hyalitis, les injections de pilocarpine, employées en séries de 20 et 25, nous ont semblé d'un effet discutable. Les épanchements sanguins du vitré tendent naturellement à se résorber. Cette résorption peut être incomplète. Elle est parfois très lente, parfois aussi très rapide.

Chez un de nos malades, on voyait à chaque examen le

Digitized by Google

corps vitré s'éclaircir. En un mois son acuité visuelle tombée au-dessous de 1/100e remontait à 1/3, même 1/2, et cela sans presque aucun traitement. Malheureusement survenait tout à coup une hémorragie nouvelle. Ces récidives, il nous a semblé que les injections de pilocarpine chez certains malades les rendaient plus fréquentes. Alors nous avons eu recours à la teinture de noix vomique, au perchlorure de fer (1 à 2 grammes en solution étendue); à l'ergotine en injections sous-cutanées ou à l'intérieur. Les agents destinés à modifier l'état du sang, à le rendre plus plastique, n'ont pas été plus heureux que l'alcaloïde du jaborandi. Et le traitement des apoplexies du vitré ne nous paraît pas jusqu'ici pouvoir être établi sur des bases rationnelles parce que les causes de l'affection échappent à nos investigations.

Les hémorragies du corps vitré sont, avons-nous dit, l'origine fréquente du synchisis composé. Ou bien le sang ne se résorbe qu'en partie, il laisse comme résidu de ses caillots des amas de globules sanguins agglomérés par la fibrine, des cristaux d'hématoïdine réunis en masses noires; ou bien les cellules propres du vitreum irritées donnent naissance à des productions nouvelles. Il est en effet difficile d'expliquer en dehors d'une prolifération cellulaire le développement de ces membranes blanchâtres, étendues, peu mobiles ou tout à fait adhérentes qui modifient si profondément l'aspect du fond de l'œil.

Manz a décrit ces états sous le nom de *rétinite proliférante*, les regardant comme des productions du tissu connectif rétinien irrité. De Wecker et Masselon les considèrent comme la suite d'hémorragies abondantes localisées dans la partie postérieure du corps vitré et résultant de la rupture d'une grosse veine. Cette étiologie, admissible pour un certain nombre de cas, ne saurait être cependant absolument généralisée; nous y reviendrons en traitant des lésions de la rétine.

Nous ne pouvons mieux faire, à défaut d'une figure coloriée seule capable de donner une idée exacte du tableau, que de reproduire textuellement la description des altérations

Digitized by Google

observées chez un de nos malades, le nommé D..., à la suite de la résorption lente d'hémorragies successives :

« La papille de l'œil droit n'est plus visible. Elle est cachée par un voile épais au-dessous duquel émergent les vaisseaux rétiniens, voile qui présente, par places, des plis d'un blanc bleuâtre comme la rétine décollée. Le plus grand de ces plis, presque immobile, se dirige horizontalement en dehors. C'est un large ruban qui recouvre la macula, cache les vaisseaux rétiniens, et se prolonge en diminuant d'épaisseur jusqu'à l'équateur du globe. D'autres rubans vont dans des directions différentes, mais toujours divergentes, se terminant par des bandelettes d'un gris argenté, sous lesquelles se devinent, par transparence, de fines ramifications vasculaires. Par places, ces réseaux sanguins sont en avant des néo-membranes, habituellement ils sont derrière elles. Pour bien voir la papille et son pourtour il faut adapter au miroir oculaire un verre convexe de 1 dioptrie. On ne voit nettement le sommet des plis et des saillies qu'avec un verre de 3 à 5 dioptries. Celles-ci s'élèvent donc au-dessus du plan rétinien à une hauteur de un millimètre environ. »

Chez 3 de nos malades nous avons assisté, jour par jour, à la formation de ces membranes dont l'aspect varie singulièrement mais qui ont pour caractère commun leur siège postérieur, leur étendue, leur peu de mobilité. N'était leur disposition irrégulière, l'absence de gros vaisseaux à leur surface et de tremblotement dans les mouvements du globe, on les confondrait aisément avec un décollement rétinien.

Du reste, il est presque certain pour nous que la rétine participe à la formation de ces plis, de ces bandes si caractéristiques. Dans le corps vitré dissocié se fait un travail de prolifération qui se propage jusqu'à la membrane nerveuse. Entraînée par les néo-membranes cicatricielles la rétine se porte en avant, au niveau des adhérences, par la rétraction du vitré. On ne peut s'expliquer autrement la projection par place des vaisseaux rétiniens, leur situation variable par rapport au plus profond de la loge oculaire.

Digitized by Google

Quoi qu'il en soit de cette étiologie encore un peu confuse, il ressort malheureusement de l'observation clinique que les fonctions de tels organes sont irrémédiablement anéanties. Nous avons eu l'occasion de suivre pendant plusieurs années un de nos patients; les lésions ne se sont pas modifiées avec le temps, l'œil n'a pas recouvré la perception lumineuse perdue. Le traitement est dans ces cas absolument impuissant.

C. *Cysticerque du corps vitré.* — Nous avons observé un seul cas de cette affection, rare dans notre pays. C'était en 1880, chez un jeune soldat breton, B..., cultivateur à Coussannec dans le Finistère. Incorporé au 135e de ligne, B..., qui ne s'était jamais plaint de ses yeux, fut surpris dès le premier essai de tir à la cible de ne pas voir de son œil droit. Il fut immédiatement envoyé à l'hôpital de Lorient où le médecin traitant reconnut un cysticerque du corps vitré et put observer quelques mouvements de la tête et des oscules. En raison de la rareté de la lésion, ce militaire fut dirigé sur le service d'ophtalmologie du Val-de-Grâce.

Le simple miroir fait voir dans le vitré, en avant des vaisseaux rétiniens et obliquement placée, une tumeur d'un blanc bleuâtre, allongée, dirigée de haut en bas, de dedans en dehors et d'avant en arrière. Sa forme est celle d'une gourde dont la petite extrémité, le goulot, est vers la papille, le fond vers l'équateur de l'œil. Ses contours sont assez nets, sauf en quelques points, mais dans les parties rétrécies, allongées, on ne trouve rien qui ressemble à une tête de cysticerque munie de ses oscules.

Au reste, le ver ne présente plus aucune trace de vie; son immobilité est absolue et sous l'action du passage brusque de la lumière à l'obscurité nul mouvement ne s'y produit. Pendant le séjour assez prolongé de B... dans nos salles, aucun changement n'a été constaté dans la situation, la forme, l'aspect de la vésicule. Toutefois l'aspect est tellement caractéristique, la forme si nette, que le diagnostic s'impose. Seulement il n'est pas douteux qu'actuellement le cysticerque est mort.

Autour de la tumeur le vitré montre un léger trouble plus

Digitized by Google

accusé du côté périphérique qu'au voisinage de la tête. On dirait des fils noirs entrecroisés, un réseau à mailles étroites, quelque chose comme la rétinite tigrée. D'un autre côté, au-dessous de la papille, qui n'a pas subi d'altération appréciable, se voit une traînée blanche, longue de deux papilles, comme la cicatrice d'une rupture, d'une brèche jadis ouverte dans la rétine et dans la choroïde.

En somme la vitrine a conservé sa consistance, on n'y rencontre pas de corpuscules mobiles et sa transparence n'est que légèrement altérée au voisinage immédiat du fond de la vésicule du cysticerque. Impossible de préciser le point d'entrée de celui-ci, de déterminer s'il est arrivé directement dans le vitré ou s'il a perforé la choroïde et la rétine. En tout cas, il n'y a aucune réaction inflammatoire, aucune gêne hors la perte de vision.

En revanche la cécité de cet œil est complète, absolue, B... ne distingue même pas la flamme d'une lampe et sa papille reste absolument rebelle aux excitations lumineuses les plus intenses. Craignant une exagération nous l'avons soumis à toutes les épreuves, il en est sorti victorieux.

A gauche l'acuité est de 3/4, le champ visuel normal, la perception des couleurs intactes, l'accommodation satisfaisante. Dans ces conditions une intervention me sembla sans indications précises et immédiates. Tenter l'ablation du cysticerque n'était pas sans danger pour l'organe et ne pouvait avoir la prétention de restituer la vision abolie. D'un autre côté, B... qui ne souffrait aucunement de son œil, ne voulait pas d'une opération destinée à le préserver d'accidents dont il appréciait mal l'éventualité ; moi-même voyant l'aspect normal du globe, l'absence de réaction, l'ancienneté de la lésion, l'immobilité du cysticerque, je me bornai à informer le malade de la possibilité d'accidents ultérieurs et à l'engager à consulter dès les premiers signes de douleur, d'inflammation, dès qu'il éprouverait quelque phénomène anormal du côté de l'œil gauche.

B... sortit du Val-de-Grâce, par congé de réforme, absolument dans le même état qu'à l'entrée ; je l'ai perdu de vue.

Digitized by Google

D. *Persistance du canal hyaloïdien.* — Nous avons rencontré une fois cet arrêt de développement chez un jeune soldat du 11e d'artillerie, le nommé D... Depuis son enfance il n'avait jamais vu que fort peu de son œil droit, bien que l'organe offrît une apparence absolument normale. L'acuité est réduite à 1/15e environ, un peu relevée par le trou sténopéique. L'éclairage direct permet de constater la présence et la mobilité dans le corps vitré d'un filament qui, partant de la face postérieure du cristallin à son centre, se porte en arrière et va se terminer à la partie externe et supérieure de la papille optique. Aucune difficulté de reconnaître dans ce cordon, le canal hyaloïdien persistant. Sa mobilité excessive dans les moindres mouvements du globe prouve que la vitrine est diffluente.

On constate également au miroir un astigmatisme irrégulier prononcé, bien que la cornée soit saine en apparence. Peut-être cette irrégularité de la réfraction statique résultait-elle d'une altération dans les courbures ou la consistance des diverses couches de la lentille cristallinienne. La kératoscopie ne nous était pas connue en 1880 et nous n'avions pas encore l'ophtalmomètre si précieux de Javal pour nous permettre de déterminer les astigmatismes cornéens.

C'est en partie, sans doute, à ce vice de réfraction qu'il faut attribuer la diminution considérable de l'acuité visuelle relevée chez D... ; nous savons en effet que la persistance du canal hyaloïdien est compatible avec une vision satisfaisante. Il est vrai que notre homme ayant profit à exagérer son amblyopie, quelques doutes sont permis sur sa véracité.

L'œil gauche, emmétrope, n'avait au reste qu'une acuité de 1/2 au plus et ne présentait pas de lésions.

Dr CHAUVEL.

Digitized by Google

SARCOME DE LA PAUPIÈRE SUPÉRIEURE

PAR

Le Dr FAGE

Médecin en chef de la clinique ophtalmologique
de l'hospice Saint-Victor d'Amiens.

Les observations de sarcomes primitifs des paupières sont rares dans la littérature médicale; encore bon nombre d'entre elles manquent-elles du contrôle indispensable d'un examen anatomo-pathologique.

De là vient l'intérêt d'un nouveau cas dont voici l'histoire clinique et anatomique.

Une femme de 49 ans, couturière, exempte d'antécédents héréditaires, vit, au début de l'année 1892, apparaître une petite tumeur bosselée dans l'épaisseur de la paupière supérieure gauche, sur la partie médiane et près du bord libre; la néoplasie, activée par un traitement intempestif, fit de tels progrès, qu'au mois d'octobre, quand je vis la malade, il existait une tumeur occupant la paupière supérieure tout entière, en lui donnant la forme et le volume d'une grosse noix divisée par moitié. Cette tumeur était rénitente au toucher, bosselée à sa surface, recouverte par la peau qu'on voyait violacée, tendue, amincie, fissurée même par places. La conjonctive était saine; le globe de l'œil intact sous la masse néoplasique qui le recouvrait.

Détail aggravant, au niveau du ganglion préauriculaire existait un empâtement, assez limité cependant pour ne pas constituer une contre-indication opératoire.

La tumeur ayant été enlevée d'un coup circulaire de ciseaux et l'hémostase faite, j'ai refait une paupière supérieure avec un lambeau ovalaire de peau pris sur la joue, légèrement tordu sur son pédicule et suturé au-dessous du sourcil.

Pour terminer, j'ai extirpé le ganglion infecté, curé soigneusement et cautérisé sa loge.

Les suites opératoires ont été des plus simples. La perte

Digitized by Google

de substance de la joue était, un mois plus tard, comblée par du tissu cicatriciel.

Le résultat plastique est même très satisfaisant, malgré les mouvements forcément limités du nouveau voile palpébral et l'absence des cils. Il n'y a pas eu de récidive locale, mais le mal a reparu dans la région préauriculaire avec une rapidité et une extension telles que j'ai cru devoir m'abstenir d'une seconde intervention. Il serait en effet illusoire de tenter l'extirpation complète d'une tumeur qui plonge apparemment dans la loge parotidienne et provoque déjà une teinte semi-cachectique.

L'examen histologique démontre que la tumeur, bien encapsulée d'une fine membrane conjonctive du côté du bord adhérent de la paupière, est comprise entre la peau et le tarse qu'elle amincit sans les perforer. Elle occupe les interstices de l'orbiculaire et les deux couches conjonctivales entre lesquelles ce muscle est compris.

L'analyse des divers éléments nous montre : le tarse un peu aminci par compression, surtout dans ses parties supérieures, avec quelques foyers cellulaires sous-conjonctivaux dans ses parties marginales. Les glandes de Meibomius sont intactes.

La peau normale vers le bord ciliaire et le bord adhérent ; intéressée au contraire vers les parties moyennes de la paupière où les éléments de la tumeur arrivent jusque sous l'épithélium.

La tumeur incomplètement lobulée par des travées conjonctivales qui ne sont autres que les cloisons normales de séparation des faisceaux de l'orbiculaire.

Quant aux faisceaux eux-mêmes, quelques-uns ont été envahis par la tumeur, car on retrouve leurs fibres musculaires isolées au milieu des cellules du sarcome. La plupart ont cependant conservé leur individualité et restent isolés par une gaine fibreuse.

Des vaisseaux, les uns, compris dans les cloisons qui lobulent la tumeur, sont perméables, mais avec prolifération cellulaire de leurs parois ; les autres, compris dans les masses sarcomateuses, sont complètement oblitérés.

Digitized by Google

Les masses sarcomateuses sont formées de petites cellules embryonnaires, rondes, toutes semblables entre elles, n'ayant sur leur noyau qu'une très faible couche de protoplasma. Il n'existe pas de stroma intermédiaire aux cellules.

Le ganglion extirpé en avant de l'oreille a la même structure que la tumeur.

De l'étude de notre observation et des cas antérieurement publiés, il résulte que le sarcome palpébral siège le plus souvent à la paupière supérieure, qu'il est rarement multiple, qu'il est fréquemment parvi-cellulaire et non pigmenté, qu'il évolue vite et récidive dans la plupart des cas.

C'est assez dire la nécessité d'une intervention large et précoce. La barrière formée au début par le tarse et le septum orbitaire, la possibilité d'une variété moins grave de sarcome pourront la rendre dans ces conditions radicale.

Dr Fage.

KYSTE DE LA CHAMBRE INTÉRIEURE

PAR

Le Dr Bourgeois (de Reims).

L'intérêt avec lequel la Société d'ophtalmologie de Paris a examiné et discuté en 1892 la question des kystes de l'iris m'engage à publier l'observation suivante. Je relaterai les faits tels qu'ils se sont présentés, sans entamer de discussion sur la pathogénie de la tumeur observée :

Mme L..., 53 ans, a été opérée de cataracte de l'œil gauche le 28 juillet 1891, par extraction simple. Chez cette opérée, très remuante et peu intelligente, il s'est produit un prolapsus de l'iris, qui a été excisé le 31 juillet. Les suites de l'opération ont été normales.

Digitized by Google

Le 7 septembre, prescription de verres. L'œil gauche voit bien à distance et de près avec les verres sphériques + 10 et + 15 D. Mais l'œil droit, qui ne présente aucune opacité, a, comme acuité visuelle 2/3 et voit bien de près avec sph. + 2 D; par conséquent on ne prescrit que ce verre, pour le moment.

La cataracte était une cataracte sénile, dont j'avais pu suivre la marche depuis plus d'un an. L'œil n'avait subi aucun traumatisme.

Aucune maladie générale à noter.

Le 9 mai 1892, neuf mois après l'opération, Mme L... revient me trouver, disant qu'elle s'est aperçue que, depuis quinze jours, elle ne voit plus de l'œil gauche, l'œil opéré. En examinant cet œil à l'éclairage latéral, on remarque, dans la chambre antérieure, une petite poche transparente, globuleuse, ayant de six à sept millimètres de diamètre. Cette poche est suspendue au tiers interne de la cicatrice de la plaie cornéenne (laquelle avait été faite à la limite du limbe); elle masque entièrement la pupille et refoule l'iris en arrière. En instillant de l'atropine, la pupille se dilate, l'iris n'ayant par conséquent pas d'adhérence avec la poche. Mon confrère et ami, le médecin-major Renaut, qui assistait à l'examen, m'ayant demandé ce qu'était cette tumeur, je ne pus trouver de meilleure explication que la suivante : Il semble, dis-je, que nous soyons en présence d'une cicatrice cystoïde, qui, au lieu d'être à l'extérieur, a pris naissance à l'intérieur; il s'agirait en somme d'un kyste de la chambre antérieure.

Ce même jour, je pratique une ponction qui va atteindre la partie inférieure de la poche; celle-ci se vide en même temps que la chambre antérieure. Mais, les jours suivants, le kyste s'était reformé.

Le 17 mai, avec un couteau lancéolaire, je fais une section de l'ancienne cicatrice cornéenne, et, avec une pince-kystitome de de Wecker, je saisis tout ce qu'il est possible de prendre de l'enveloppe du kyste; je l'attire au dehors et je l'excise avec les ciseaux-pinces.

La guérison s'est faite régulièrement. La chambre anté-

Digitized by Google

rieure a repris ses dimensions. La vue s'est rétablie telle qu'elle était avant la formation du kyste.

Voilà près d'un an que le kyste a été extirpé. Rien de nouveau n'est survenu.

Dr Bourgeois.

SOCIÉTÉ D'OPHTALMOLOGIE DE PARIS

Séance du 6 juin 1893

Présidence de M. Gorecki

M. Vignes, secrétaire annuel, donne lecture du procès-verbal de la précédente séance. Adopté.

M. Despagnet, secrétaire général, dépouille la correspondance qui comprend :

1° Une lettre de M. de Wecker, qui demande l'honorariat.

2° Une lettre du Dr Terson (de Paris), qui prie la société de vouloir l'inscrire sur la liste des candidats au titre de membre titulaire ; il envoie à l'appui de sa demande un travail inédit ayant pour titre : *Remarques sur les phlébites orbitaires consécutives aux affections bucco-pharyngées.*

Ce travail est renvoyé à une commission composée de MM. Abadie, Despagnet, Vignes, rapporteur.

M. Despagnet. **Condylomes multiples de l'iris** (présentation de malade). — Je vais présenter une femme de 36 ans qui offre dans l'iris gauche une affection telle que je n'en ai jamais vue, malgré le très grand nombre de malades que j'ai observés. Elle est venue demander mes soins dans les premiers jours de janvier. A ce moment, l'iris droit avait toute sa surface farcie de tumeurs arrondies, de couleur jaune grisâtre, sillonnées de vaisseaux, les unes petites, les autres volumineuses et formant par leur ensemble une masse qui avait envahi toute la chambre antérieure et venait en contact avec la cornée qui offrait une descemetite des plus accusées. La réaction périkératique était peu prononcée, la photophobie nulle. Les douleurs périorbitaires étaient peu sensibles. La perception lumineuse bonne. La malade raconte qu'il y a quatre mois qu'elle est dans cet état et qu'elle a déjà consulté

Digitized by Google

deux confrères, dont le dernier depuis trois mois l'a soumise sans résultat à des frictions générales d'hydrargyre. L'aspect des tumeurs est, en effet, celui des condylomes syphilitiques; il n'y a que leur nombre, formant une masse compacte, qui déroute. Je me livre à un examen général très minutieux de la malade. Toutes mes recherches sont négatives, au sujet de la syphilis. Il n'y a que de nombreuses fausses couches qui semblent plaider en sa faveur. En effet, mariée à 22 ans, ma malade a eu une première grossesse qui aboutit à une fausse couche. La deuxième amène un enfant à terme qui a une bonne santé jusqu'à deux ans. A ce moment survient une éruption sur tout le corps, sur laquelle nous ne pouvons avoir aucun renseignement, mais dont il meurt quelques mois après. La troisième grossesse aboutit à une fausse couche. La quatrième donne un enfant âgé de 11 ans aujourd'hui et bien portant. Le cinquième enfant meurt à 5 mois de la variole. Les sixième et septième ont 6 et 5 ans et sont vigoureux. A partir de ce moment, nous sommes en 1888, il y a eu trois grossesses et trois fausses couches de six semaines environ. Tels sont les antécédents de la malade, qui est grande, forte et dont tous les organes sont en bon état.

Les deux mois de frictions générales d'hydrargyre prescrites par le confrère qui m'avait précédé n'ayant donné lieu à aucune salivation, je craignais qu'elles n'eussent pas été bien faites et que partant elles n'eussent eu aucune influence sur la lésion oculaire. Comme, d'autre part, les signes physiques de la lésion ne me paraissaient pas douteux, malgré l'absence de tout antécédent bien confirmé de syphilis, je résolus de reprendre le traitement spécifique mais à dose intensive. Simultanément, je fis tous les jours une injection hypodermique de cyanure d'hydrargyre de 0,005 à 0,01, une friction générale de 4 grammes d'onguent double, et la malade prenait avant chacun de ses deux principaux repas une cuillerée à soupe de sirop de Gibert. Dès le huitième jour l'œil était métamorphosé, les tumeurs étaient réduites de moitié. Le mieux s'accentua ainsi progressivement. Mais vers le quatorzième jour la salivation commença, la malade perdit peu à peu l'appétit, elle avait des insomnies. Nous nous trouvions bientôt enfin en présence d'une stomatite aiguë avec intoxication générale hydrargyrique. La malade ne pouvant plus s'alimenter, nous dûmes arrêter notre traitement et prescrire le régime lacté. L'amélioration de l'œil était arrivée à tel point qu'il n'y avait plus trace de tumeur irienne. Seule, la descemetite persistait, mais fort atténuée.

Tandis que ma malade saturée de mercure se relevait peu à peu de l'anémie sérieuse où l'avait jetée l'impossibilité absolue de

Digitized by Google

s'alimenter, tandis, enfin, que l'œil droit débarrassé des tumeurs iriennes s'éclairait à l'ophtalmoscope et comptait les doigts à 3 mètres, l'œil gauche, indemne jusque-là, se prenait à son tour. C'est sur le bord interne et inférieur du bord pupillaire qu'apparaissait d'abord une petite tumeur arrondie, jaunâtre, puis c'était une seconde qui se plaçait à ses côtés, puis une troisième, enfin tout le petit cercle de l'iris fut bientôt envahi. La réaction périkératique était peu accusée, les douleurs céphaliques peu vives. Graduellement on vit survenir, quelques jours après, de petites tumeurs semblables sur la surface pleine de la membrane irienne, puis dans le grand angle. Enfin, après une quinzaine de jours, tout l'iris en était recouvert. Les tumeurs formaient une masse compacte sillonnée de vaisseaux qui remplissait la chambre antérieure et s'adossait à la cornée. Cette dernière membrane se couvrait d'exsudats punctiformes interstitiels.

Ne pouvant, à cause du mauvais état de ma malade, appliquer le traitement général, j'eus recours aux injections sous-conjonctivales de sublimé, tant vantées par M. Darier. J'en fis tous les jours pendant un mois à la dose de 2 gouttes d'une solution à 1/1000. Je n'obtins aucun résultat. Au contraire l'état de l'œil s'aggrava. Je revins timidement aux injections hypodermiques de cyanure, tous les deux jours. L'affection est restée stationnaire pendant des semaines. La perception lumineuse est toujours bonne. Il y a trois jours l'angle irido-cornéen dans la partie inférieure a cédé sous la pression exercée par le développement des néoplasmes. Il s'est fait à ce point un staphylome.

C'est dans ces conditions que je vais présenter ma malade, heureux de vous voir confirmer mon opinion sur la nature de l'affection et sur le traitement institué.

M. Abadie. — Je demanderai à M. Despagnet s'il n'a pas donné à la malade qu'il nous présente de fortes doses d'iodure de potassium en même temps que les mercuriaux. Voici pourquoi. Je crois que dans le cas actuel, il s'agit probablement d'accidents spécifiques, ainsi qu'en témoignent les nombreuses fausses couches qui ont précédé les accidents oculaires et la guérison rapide de l'œil droit sous l'influence des mercuriaux. Mais j'ai fait souvent la remarque que dans ces inflammations graves du segment antérieur de l'œil, qui s'accompagnent d'infiltrations de la cornée, d'exsudats envahissant la chambre antérieure et l'iris, l'iodure de potassium *associé au mercure* donnait souvent de très mauvais résultats.

Il se forme probablement des iodures de mercure par la combinaison des deux médicaments qui sont extrêmement irritants et nocifs pour l'œil. Je ne suis nullement étonné que les injections sous-conjonctivales n'aient rien produit.

Digitized by Google

J'attribue le bon résultat obtenu sur le premier œil aux injections sous-cutanées de cyanure d'hydrargyre, bien supérieures aux frictions, qui n'avaient donné qu'un résultat négatif. Je suis d'avis de continuer encore ces mêmes injections, mais seules et sans l'adjonction d'aucune autre médication.

M. Masselon. — Je crois que l'heureux résultat obtenu dans le cas de M. Despagnet sous l'emploi des mercuriaux ne prouve rien sur la nature de l'affection. J'ai observé un cas où il s'agissait sûrement de tubercules de l'iris, puisque, après excision d'un tubercule, le bacille caractéristique fut constaté. Eh bien, chez ce malade, une éruption de plusieurs petites tumeurs semblables (accompagnées d'iritis séreuse), qui s'étaient développées le long du bord pupillaire, et que des injections d'acide phénique, pratiquées suivant la méthode du Dr Déclat, ne modifiaient en rien, disparurent promptement sous l'influence d'injections sous-cutanées de sublimé.

M. Vignes. — Dans les formes de lésions iriennes, comme celle sur laquelle M. Despagnet attire notre attention, l'existence de la descemetite n'a aucune signification en faveur de la spécificité. Les classiques ont fait de ce signe un symptôme de syphilis, mais des observations plus récentes, suivies parfois de recherches expérimentales, démontrent qu'il n'en est pas fatalement ainsi.

Je croirais volontiers que la malade que nous venons d'examiner est atteinte de néoformation tuberculeuse de l'iris.

Dans le numéro de mars 1893 du *Centralblatt für praktische Augenheilkunde*, le Dr Quint, de Solingen, relate deux observations analogues à celle de notre collègue : l'inoculation animale démontra la nature tuberculeuse du produit.

Il y a peu de temps, une jeune fille de 18 à 20 ans me fut adressée par le Dr Dubousquet, qui m'a affirmé qu'on ne pouvait soupçonner, chez cette malade, aucune influence syphilitique personnelle ou héréditaire. Elle avait une iritis, une iritis qui évoluait fort sournoisement depuis environ deux semaines. Les signes réactionnels étaient à peu près nuls ; et, tandis qu'il n'existait qu'une très légère injection ciliaire, des synéchies épaisses, résistantes obstruaient la pupille et en avaient déterminé presque l'exclusion.

Au traitement local, je crus bon, étant donnés l'aspect et la marche de l'affection, de joindre, au moins à titre de résolutif, le traitement hydrargyrique. Comme au bout de quelque temps aucune amélioration ne se montrait, je proposai une iridectomie qui fut acceptée, et à ce moment j'avoue que je pensais si peu à une affection tuberculeuse que je n'inoculai même pas le fragment d'iris excisé. Or, voici comment les choses se sont passées.

Digitized by Google

D'abord, la cicatrisation eut lieu normalement, les milieux devinrent plus transparents et l'amélioration semblait certaine, malgré la persistance d'une légère injection ciliaire.

Puis, environ deux ou trois semaines après, cette malade fait, sans autres signes irritatifs, une poussée très marquée de descemetite. Finalement nous apercûmes, le traitement hydrargyrique étant continué sous forme d'injections huileuses de biiodure, éclore quelques petits nodules, blancs jaunâtres, semés çà et là dans la trame irienne, qui nous firent penser à la tuberculose.

Maintenant l'amélioration s'accentue, la descemetite a en partie disparu ; les milieux s'éclaircissent, laissent voir la papille, les nodules diminuent et par place se sont atrophiés.

Les observations relatées démontrent une tendance naturelle à la guérison spontanée ; mais aussi combien peut être insidieuse la marche de ces lésions. Le cas présent ne me paraît pas faire exception; mon ami Despagnet m'ayant prévenu hier qu'il devait présenter cette malade vue par moi, j'ai recherché son observation et j'ai trouvé qu'en effet cette malade était venue me consulter à ma clinique au mois d'octobre dernier. Le diagnostic étiologique avait été porté avec hésitation puisqu'il est ainsi libellé : « iritis peut-être rhumatismale ; synéchies postérieures multiples et résistantes ».

Dans ces cas le diagnostic ne peut guère être formulé sûrement avant l'apparition des nodules tuberculeux. Aussi en présence d'iritis torpides est-il prudent de songer à la possibilité de l'évolution tuberculeuse. Ces iritis, ainsi qu'il ressort des travaux récents, sont plus fréquentes qu'on ne l'a cru jusqu'alors et c'est à tort que bon nombre des faits observés sont rangés sous la rubrique de condylomes.

M. Chevallereau. — La première idée qui m'est venue en examinant la malade de M. Despagnet, c'est qu'il s'agissait là de tuberculose oculaire. M. Despagnet n'a pas parlé des antécédents possibles de la malade au point de vue de la tuberculose. Quant aux antécédents syphilitiques, ils me paraissent bien douteux. Cette femme, actuellement âgée de 36 ans, a eu une première grossesse menée jusqu'à terme, l'enfant est mort plus tard d'une affection accidentelle; depuis elle a eu plusieurs enfants vivants; ces grossesses, il est vrai, ont été entremêlées de plusieurs fausses couches, mais très précoces, à six semaines, deux mois. Je ne vois rien là qui puisse faire penser à la syphilis et M. Despagnet ne nous a parlé d'aucun autre symptôme.

D'autre part, l'aspect de ces masses jaunâtres remplissant la chambre antérieure et infiltrant la cornée, le staphylome qui se manifeste à la partie inféro-externe du limbe-sclérocornéen me

Digitized by Google

donnent beaucoup plus l'idée de produits tuberculeux, analogues à ceux que j'ai déjà observés.

M. Gorecki. — Il y a encore peu d'années on enseignait, et moi comme les autres, que la kératite parenchymateuse n'avait d'autre gravité que la longueur de sa durée, et qu'un traitement général suffisait pour en avoir raison.

J'ai eu quelquefois l'occasion de montrer qu'il n'en était rien, et que cette affection pouvait désorganiser l'œil et en amener la destruction partielle ou totale.

Je suis de l'avis de M. Abadie au sujet des inconvénients de l'iodure de potassium en même temps qu'un traitement mercuriel, frictions ou injections hypodermiques. En particulier dans la kératite parenchymateuse on observe des accidents par suite de la formation de biiodure de mercure caustique sur la conjonctive. Mais il n'en est pas de même de l'administration intérieure de l'iodure de potassium et du biiodure dont on ne donne alors qu'une très faible dose.

Je rappellerai en outre que pour les injections du mélange de sublimé et de cocaïne on peut empêcher la formation de précipité par l'addition de glycérine.

M. Parent. — Puisque M. Despagnet veut bien nous demander conseil sur la meilleure thérapeutique à appliquer pour guérir sa malade, je crois indiquées ici les injections sous-cutanées de calomel, telles que les emploient surtout nos confrères italiens pour combattre les affections de l'œil à caractère très inflammatoire comme l'iritis plastique. Notre confrère de Rome, M. Parisotti, après les avoir expérimentées personnellement, nous en a fait le plus grand éloge.

M. Despagnet a déjà prescrit à sa malade les sels de mercure et en même temps les iodures alcalins. Sans approuver de tout point la critique des personnes qui ne veulent pas de l'association de ces deux médicaments pour combattre les accidents inflammatoires aigus de l'œil, causés par la syphilis, pour la raison, disent-ils, que l'iode élimine le mercure rapidement du corps, et diminue ainsi son action curative, je ferai observer cependant que pareille association médicamenteuse n'est pas indispensable pour guérir l'iritis ou la kérato-iritis syphilitique plastique. Nous savons en effet que les anciens auteurs guérissaient très bien de tels accidents avec les préparations mercurielles seules, attendu que la découverte de l'iode est relativement récente; elle est en effet de 1812 et l'introduction des iodures en thérapeutique ne date guère que de 1835.

M. Despagnet. — Je répondrai à M. Abadie, que je suis heureux de voir partager mon avis sur le diagnostic de l'affection de ma

Digitized by Google

malade, que je n'ai jamais donné d'iodure de potassium. J'ai donné le sirop de Gibert en même temps que la malade faisait des frictions générales d'hydrargyre et que je pratiquais des injections sous-cutanées de cyanure. Je prends acte de ce que vient de nous dire M. Abadie, car ces paroles ont en l'espèce une grande autorité au sujet du peu d'efficacité des injections sous-conjonctivales que je ne veux pas discuter ici. Je ne m'arrêterai pas à relever l'opinion que l'affection a guéri dans un œil malgré les mercuriaux administrés, car, stationnaires ou en progression pendant quatre mois, les néoplasmes ont disparu après quelques jours d'une thérapeutique intensive qui a intoxiqué tout l'organisme.

M. Vignes nous dit que la descemetite n'a aucune signification au point de vue étiologique, ce n'est pas ce que pensent les auteurs. Mais je suis absolument de son avis, et allant même plus loin, je dirai que de la *descemetite* dont on a toujours fait le symptôme de certaines variétés d'iritis, se *rencontre dans toutes les iritis, quelle qu'en soit la nature, ayant deux ou trois semaines de durée.* Il s'agit, pour la reconnaître, d'examiner simplement la cornée avec un fort grossissement.

L'affection est-elle syphilitique ou tuberculeuse? Voilà le point important. Il me semblait que la démonstration de sa nature était faite par la guérison du premier œil obtenue par les mercuriaux. Mais, cliniquement, n'y a-t-il pas eu des signes militant en faveur de mon diagnostic? Il me semble que j'en ai observé, et de non douteux. Dans le second œil, actuellement malade, j'ai vu débuter l'altération et l'ai suivie pas à pas et c'est, je l'ai dit, sur le bord pupillaire qu'a apparu la première tumeur. Toute la pupille a été envahie avant que la surface pleine n'ait été atteinte et ce n'est qu'en dernier lieu que les tumeurs ont gagné l'angle irido-cornéen. Or n'est-il pas généralement admis que le bord pupillaire est le lieu d'élection des condylomes, tandis que le tubercule débute toujours par le grand cercle, dans l'angle irido-cornéen? La tumeur syphilitique est centrifuge, le tubercule est centripète.

Enfin n'y a-t-il par invraisemblance à admettre un envahissement tuberculeux d'un œil qui guérit pour gagner l'autre œil à son tour, tandis que l'état général reste bon et qu'on ne trouve nulle autre part aucune trace tuberculeuse? D'ailleurs la guérison du premier œil m'autorise à attendre celle du second. Et comme l'état général de ma malade est aujourd'hui rétabli, bien qu'elle se trouve actuellement en état de grossesse de quatre mois, je vais, risquant une intoxication générale nouvelle, reprendre le traitement mercuriel intensif qui m'a si bien réussi une première fois, et je suis persuadé que j'aurai la satisfaction dans une des prochaines séances de vous présenter à nouveau ma malade avec l'œil gauche guéri comme

Digitized by Google

l'a été le droit, œil gauche que d'aucuns d'entre vous considèrent comme irrémédiablement perdu.

M. Despagnet. **Amblyopie grave d'origine dentaire.** — Le cas, dont je vais raconter l'histoire, m'a semblé devoir intéresser, tant par la situation antérieure du sujet que par l'interprétation des lésions qui lui ont fait récemment réclamer mes soins. Voici les faits.

Mlle L..., âgée de 24 ans, est femme de chambre. Il y cinq ans, en province, je dus lui pratiquer l'énucléation de l'œil droit pour un néoplasme intra-oculaire qui avait amené une distension considérable de la coque qu'elle remplissait en totalité. Je n'insisterai pas sur la nature de cette tumeur, l'examen bactériologique n'ayant pu être fait; mais j'ai de bonnes raisons de penser qu'elle était tuberculeuse. Quoi qu'il en soit, mon opération se passa sans encombre et rien n'était survenu dans l'état local ou général de ma malade, lorsqu'il y a dix-huit mois elle vint se placer à Paris. Rapidement, elle subit le contre-coup de ce changement de séjour. Elle maigrit et s'anémia. Il y a trois mois elle fut prise subitement de troubles de la vue de l'œil qui restait. En même temps survenaient des douleurs violentes et continues dans toute la tête. La fièvre fit aussi son apparition; elle était surtout accusée la nuit. C'est dans ces conditions qu'elle vint se confier à moi.

A première vue, son aspect malingre, cachectique me fit craindre l'évolution de quelque affection aiguë, grave. Quant à l'œil, normal d'aspect, il offrait une mydriase moyenne à très faible réaction lumineuse et avec contraction très légère à la convergence. Les milieux de l'œil sont transparents. Le nerf optique ne présente pas de lésion matérielle à proprement parler, mais ses vaisseaux veineux et ceux de la rétine voisine sont fortement dilatés, variqueux. Ses bords sont légèrement nuageux, recouverts par une suffusion. Rien d'anormal dans les autres membranes. Interrogeant les points d'émergence des nerfs sus et sous-orbitaires, je ne provoque aucune douleur par la pression. Mais le globe oculaire qui ne présente aucun degré, même le plus faible, d'exophtalmie, est sensible lorsqu'on le refoule. L'acuité visuelle de cet œil est de 1/20. Le champ visuel est rétréci concentriquement. La faculté chromatique est totalement abolie. Ajoutons qu'au changement d'éclairage les phénomènes chrupsiques sont exagérés. Un grand moment la malade reste aveugle quand elle passe d'un endroit clair dans un endroit sombre ou réciproquement.

J'avoue qu'en présence de troubles fonctionnels aussi graves et de la congestion non douteuse de la papille, je pensai tout de suite à la généralisation de l'affection tuberculeuse que probablement

Digitized by Google

avait eue l'œil droit. Le pronostic était donc très sombre. Mes craintes semblaient d'autant plus justifiées que l'état général de la malade venait les confirmer. A mon sens il devait se faire une poussée tuberculeuse de la base envahissant déjà la gaine du nerf optique. Toutefois un examen sérieux de tous les organes, une auscultation très attentive des sommets, pratiqués par mon ami le Dr Roulliez, d'Agen, qui à ce moment suivait ma clinique, permit de constater l'intégrité absolue des parties examinées. Négatives furent aussi les recherches des stigmates hystériques. La malade n'était point sujette à des crises nerveuses, il n'y avait pas de zones anesthésiques, le réflexe pharyngien était normal.

Je mis donc ma malade en observation, me bornant à lui prescrire du sulfate de quinine à l'intérieur et des instillations d'ésérine dans l'œil. Pendant quinze jours la situation ne se modifia pas. Le nerf optique seul devint plus congestionné et ses bords plus diffus. J'ajoutai l'iodure de potassium à mon traitement et fis appliquer un vésicatoire volant à la tempe. J'attendis encore quinze jours sans obtenir de modification nouvelle. C'est alors que devant ce *statu quo* durant depuis un mois sans lésion matérielle tangible, j'eus l'idée d'examiner la bouche de ma malade, n'oubliant pas que souvent les dents sont cause d'ophtalmolplégie interne. Je trouvai la seconde prémolaire supérieure gauche cariée; la gencive qui la recouvrait était gonflée, rouge et présentait à sa surface deux ou trois points blancs qui étaient de petits trajets fistulaires. Cette dent était douloureuse à la percussion. Toutefois la malade n'avait pas de fluxion apparente à l'extérieur et elle disait avoir bien une petite douleur sourde et intermittente dans les dents du côté gauche de la mâchoire supérieure, mais douleur parfaitement supportable.

Je lui demandai cependant de faire immédiatement procéder à l'extraction de cette dent cariée. Le lendemain l'avulsion est pratiquée. Sitôt la dent hors de son alvéole, *il s'écoule une certaine quantité de pus.*

Trois jours après, la malade revient à ma consultation. La pupille est toujours dans le même état. Le nerf optique offre les mêmes suffusion et congestion, mais les douleurs céphaliques sont moindres. Quant à l'acuité visuelle elle est de 3/10. Le champ visuel est encore rétréci et la faculté chromatique toujours nulle.

Ce relèvement subit de l'acuité visuelle à la suite de l'extraction de la dent éclaire le diagnostic en même temps qu'il rend le pronostic moins sombre. Tout fait supposer que dans huit ou dix jours tout sera rentré dans l'ordre.

Mais quelle déception! Il y a quinze jours que la dent est

Digitized by Google

extraite, l'état objectif de l'œil est toujours le même. Sa fonction reste mauvaise. L'acuité est encore de 3/10.

Je regarde la gencive recouvrant l'alvéole de la dent arrachée. J'y vois un bourgeon saillant à la surface de la plaie ancienne. Je veux en faire l'exploration à l'aide d'un stylet, et mon stylet s'enfonce de deux centimètres environ et vient heurter une surface dure, rugueuse. Evidemment je suis sur un séquestre osseux qui donne lieu encore à quelque suppuration. D'où l'explication que la plaie gingivale ne se soit pas réunie et bourgeonne. D'où aussi probablement la cause de la persistance des troubles visuels. Je renvoie ma malade chez le dentiste en le priant de vouloir bien débarrasser totalement la cavité alvéolaire. En effet le lendemain on enlève une esquille osseuse assez longue, dont le dentiste n'ignorait pas la présence et dont il attendait, disait-il, la sortie spontanée.

A partir de ce jour l'œil s'améliore peu à peu; les troubles congestifs disparaissent, la vision centrale se rétablit normale tandis que le champ visuel revient à ses limites physiologiques et que la faculté chromatique se retrouve des plus sensibles.

De son côté la pupille, qui a repris ses dimensions naturelles, réagit également bien à la lumière et à la convergence. Seule, la papille conserve les traces de la petite inflammation dont elle a été le siège. On constate en effet une légère décoloration de toute sa zone externe. C'est là un certain degré d'atrophie qui témoigne que la congestion et la suffusion que nous avons signalées pendant tout le cours de la période aiguë étaient les symptômes d'un léger degré de péri-névrite.

Quelle est l'interprétation que nous pouvons donner à ce fait? Pour nous, nous pensons, et il n'y a, à ce sujet, aucun doute dans notre esprit, que la carie dentaire, après avoir produit une périostite alvéolaire, s'est compliquée d'une *sinusite;* l'écoulement assez abondant de pus après l'extraction en est la meilleure preuve. Et l'inflammation du périoste s'est directement propagée à l'orbite, où au niveau du trou optique elle a comprimé le nerf de façon à l'enflammer à son tour et à interrompre en partie la transmission des perceptions rétiniennes. Quant à la paralysie de l'iris et du muscle accommodateur, elle est le fait d'une action réflexe occasionnée par la névrite du trijumeau.

Notre observation est d'autant plus intéressante que notre malade, en raison du néoplasme de l'autre œil, qui avait nécessité son énucléation et de son état général cachectique, avait fait craindre dès le début l'évolution d'une affection d'autant plus grave que les troubles fonctionnels étaient très accusés, tandis que l'extraction d'une molaire a suffi pour tout remettre en ordre.

Digitized by Google

On a déjà pas mal écrit sur les troubles oculaires d'origine dentaire. En 1879, M. Mengin publia une petite monographie dans le *Recueil d'ophtalmologie* et plus récemment, en 1892, M. Courtaix a fait une thèse très intéressante sur la question. Les cas les plus communs rapportés, sont ceux où exclusivement se trouvent des altérations du segment antérieur de l'œil. Toutefois il me souvient, et je crois que M. Galezowski a publié cette observation, avoir vu chez lui, tandis que j'étais son chef de clinique, une jeune fille qui se présenta avec une forte exophtalmie de l'œil droit et cécité par atrophie du nerf optique. La plus minutieuse exploration de l'orbite ne fit rien découvrir. L'examen de la bouche trouva cariée une grosse molaire du côté supérieur correspondant.

Ce fut mon ami regretté le Dr David qui en fit l'extraction, et il sortit des flots de pus par l'alvéole. Evidemment il y avait là une sinusite dont l'infection avait gagné le tissu cellulaire orbitaire et amené le phlegmon. Chez ma malade il n'y avait aucune trace d'exophtalmos. Le tissu cellulaire n'a donc pris aucune part au processus. Seul, le périoste a dû être atteint directement et par propagation.

Nous savons que les dents, à tous les âges, peuvent retentir sur les yeux. La première dentition s'accompagne de conjonctivite, de phlyctènes, avec toujours forte photophobie. La carie trouble plus spécialement l'innervation de l'iris et de l'accommodation. On vient de voir par notre cas que lorsqu'elle se complique de périostite avec participation plus ou moins forte du sinus, la lésion peut aller plus en arrière gagner les parois de l'orbite et agir directement sur le nerf optique.

La conclusion que je voudrais tirer de cette observation, c'est que les troubles oculaires d'origine dentaire sont de deux ordres : les uns, et les plus fréquents, se manifestent dans le segment antérieur de l'œil. Ils sont le produit des troubles d'innervation du trijumeau et se traduisent par des phénomènes inflammatoires de la conjonctive, de la cornée, par de l'asthénopie, ou par des paralysies partielles ou totales de la pupille et de l'accommodation. Ces altérations sont la conséquence ou de la dentition ou d'un commencement de carie ou de l'avulsion simple.

Les autres, plus rares, ont pour siège le segment postérieur de l'œil et le fond de l'orbite. Ce sont des périostites ou des phlegmons orbitaires amenant par compression une névrite optique que suivra une atrophie plus ou moins complète du nerf. A ces faits correspondent des périostites alvéolo-dentaires ou des sinusites qui directement se propagent à l'orbite.

Notre confrère M. Pietckiewicz, avec qui je me suis entretenu de ces faits, a résumé mes conclusions de la façon suivante : au pre-

Digitized by Google

mier groupe correspond la pulpite simple, au second la périostite alvéolaire.

M. Trantas lit un travail sur **des complications oculaires à la suite d'une polysinusite.** — Ce travail est renvoyé à une commission dont M. Masselon est nommé rapporteur.

M. Gillet de Grandmont. — La malade dont vient de nous parler M. Despagnet présente à n'en pas douter un cas de phlegmon du sinus maxillaire. Je m'appuie, pour être aussi affirmatif, sur ce que j'ai eu l'occasion d'observer. J'ajoute que l'affection oculaire ne doit pas être classée parmi celles qui procèdent directement et d'emblée des lésions dentaires.

J'ai très présente à l'esprit l'histoire d'une malade qui arriva de province avec une exophtalmie d'un côté, abaissement notable de l'acuité visuelle, immobilité relative du globe et bouffissure légère de la joue du même côté.

Je pensai d'abord à une ténonite; mais l'absence de douleur provoquée par le refoulement du globe, l'absence d'ecchymose sous-conjonctivale, m'amenèrent à pousser plus loin mes investigations; c'est alors que palpant la joue je reconnus une saillie anormale de l'apophyse zygomatique et je m'assurai qu'en exerçant une pression sur la région du sinus je provoquais une douleur assez pénible. Une douleur analogue apparaissait lorsqu'on pressait sur le côté correspondant de la voûte palatine.

Dès lors j'étais fixé : il s'agissait d'un phlegmon du sinus maxillaire. J'enlevai la deuxième prémolaire, je perforai avec une mèche la cavité alvéolaire et j'arrivai ainsi dans le sinus d'où s'écoula un pus sanguinolent fétide. Je fis des irrigations antiseptiques qui, chose singulière, s'écoulèrent de suite par le nez, tandis que le pus était resté inclus dans la cavité. Un tube d'étain fut placé à demeure. La malade pendant plusieurs mois fit chaque jour des irrigations par cette canule métallique.

Peu à peu l'œil rentra dans l'orbite et la vue se rétablit. Lorsque je revis la malade plus d'un an après, la canule était devenue inutile et tout était normal.

M. Valude. — Je crois, comme M. Despagnet, que la lésion initiale chez sa malade est la sinusite et que ce qui a déterminé directement les accidents oculaires c'est une ostéo-périostite par continuité du plancher de l'orbite. J'ai observé dans ce genre un cas très intéressant et dont je réserve la publication détaillée pour plus tard. Il s'agissait d'une jeune femme atteinte simultanément et dans les quelques heures qui avaient suivi l'avulsion d'un chicot, d'un abcès du sinus et d'un phlegmon de l'orbite. Une communication large, par un orifice existant dans le plancher

Digitized by Google

orbitaire nécrosé, existait entre les deux foyers suppuratifs. Les injections passèrent facilement de l'un à l'autre.

Il est évident que la nécrose osseuse était déjà ancienne et existait avant le départ brusque des accidents suppuratifs du sinus et de l'orbite. Par conséquent la présence d'un foyer d'ostéo-périostite, au niveau du plancher de l'orbite, aurait pu amener de ce côté, sans exophtalmie ni phlegmon, de légers phénomènes de compression, tels que ceux qu'a observés M. Despagnet.

M. Abadie. **Nouveau traitement chirurgical du décollement de la rétine.** — J'ai toujours eu l'idée qu'il serait possible d'arriver à faire adhérer à la choroïde la rétine décollée. Le problème est délicat vu la délicatesse de l'organe, mais comme on parvient à établir artificiellement des adhérences entre les tissus de n'importe quelle région du corps, pourquoi n'en serait-il pas de même des membranes oculaires.

Il y a déjà longtemps, j'avais essayé les ponctions de la sclérotique avec le galvano-cautère. En agissant ainsi on détermine bien des foyers inflammatoires de la choroïde, mais au prix de délabrements considérables de la sclérotique, dangereux pour l'organe visuel.

Les injections intra-oculaires avec des collyres irritants tels que la teinture d'iode m'ont donné quelques résultats positifs, ce sont même ces résultats positifs et définitifs qui m'ont confirmé dans l'opinion que, s'il était possible de déterminer des foyers de chorio-rétinite circonscrits sans trop violenter les parties avoisinantes si délicates, on arriverait à la solution désirée. Malgré quelques succès indéniables il a fallu toutefois renoncer aux injections de teinture d'iode et cela pour plusieurs raisons.

D'abord, l'imperfection de l'outillage. Quelquefois, en effet, en pratiquant l'injection intra-oculaire, au lieu de déposer une goutte ou deux de teinture d'iode à la surface de la choroïde, on la projetait dans le corps vitré et on déterminait parfois un trouble général et irrémédiable dans tout ce tissu.

En outre à cette époque nous n'avions pas encore les aiguilles en platine iridié de Debove et nous n'étions pas sûrs d'une asepsie absolue. Aussi a-t-on signalé des accidents graves, problablement dus à l'indroduction dans l'œil de substances septiques.

J'ai, depuis, perfectionné beaucoup l'instrumentation pour les injections intra-oculaires en faisant fabriquer des aiguilles spéciales à arrêt, avec trou latéral sur la canule de telle sorte que le liquide, au lieu d'être projeté dans le corps vitré, est simplement déposé à la surface de la choroïde. Néanmoins, avec des liquides irritants, il faut toujours craindre une diffusion dont nous ne

Digitized by Google

sommes pas maîtres de bien régler l'étendue et par suite le risque à courir reste toujours trop grand.

Ces considérations m'ont amené à chercher un agent irritant facilement maniable et surtout facilement dosable, dont on pût limiter l'action au point voulu, sans crainte de compromettre les parties voisines.

Ce résultat, je l'obtiens par l'électrolyse ; ce nouveau moyen thérapeutique compte déjà de nombreux succès à son actif, dans le traitement des affections de l'urètre, de l'utérus, etc.

On peut, grâce à lui, produire des cautérisations limitées et en régler à volonté l'intensité. Mais pour passer de l'idée première à l'application, je me suis heurté à plusieurs difficultés qui aujourd'hui pourtant me paraissent à peu près surmontées. Il paraît simple au premier abord de pénétrer avec une aiguille d'or dans le globe oculaire et, en réalité, c'est irréalisable. Comme M. Gautier avait beaucoup vanté l'électrolyse cuprique, j'avais fait construire des petits couteaux à arrêts en cuivre analogues aux couteaux de de Graefe, mais il est très difficile de les rendre assez solides et assez tranchants pour pénétrer dans l'œil. Finalement je m'en suis tenu au platine iridié qui est inoxydable, qu'on peut flamber impunément et rendre aseptique et qui est assez dur pour pouvoir être aiguisé en tranchant presque comme un couteau ordinaire. J'ai donc fait fabriquer de petites tiges en platine iridié dont l'extrémité dans l'étendue de 2 millimètres représente la pointe d'un petit couteau à double tranchant, puis le reste de la tige est garni d'un petit manchon en gutta-percha qui sert d'abord d'arrêt quand on pénètre dans l'œil et puis d'isolateur pour concentrer l'action du courant sur la pointe en platine.

L'instrument maintenant connu, voici comment je procède : Étant donné un décollement de la rétine je cherche d'abord à en déterminer la nature. Sans entrer dans le détail de tous les cas cliniques, j'en distingue d'abord deux grandes catégories :

1° Le plus commun, celui qui est d'origine myopique, mécanique ; qui frappe souvent sans cause appréciable les myopes d'un degré élevé ;

2° Le décollement consécutif à des états pathologiques de la choroïde reconnaissable souvent aux foyers de chorio-rétinite qui ont précédé son apparition.

Dans le premier cas, je commence d'abord par appliquer une ou plusieurs ventouses scarifiées à la tempe, puis tous les deux jours je fais une injection sous-conjonctivale de sublimé à la dose d'une goutte d'une solution à 1 p. 1000, et de plus une injection sous-cutanée d'un centigramme de pilocarpine. Il arrive presque toujours que ce traitement produit déjà par lui-même une amé-

Digitized by Google

lioration considérable qui est parfois même telle que les malades très satisfaits se considèrent comme guéris. Le champ visuel s'agrandit, l'acuité visuelle augmente et il est facile de constater à l'ophtalmoscope la réduction de l'étendue du décollement. Qnand il s'agit d'un décollement d'origine choroïdienne, je fais toujours les injections sous-conjonctivales de sublimé, mais je remplace les injections générales de pilocarpine par des injections sous-cutanées de sublimé à la dose d'un centigramme tous les deux jours. Il est rare que ces traitements, malgré l'amélioration immédiate qu'ils procurent, aboutissent à la guérison complète ; c'est alors que j'ai recours à l'électrolyse.

J'applique une large plaque métallique recouverte de peau de chamois mouillée au bras du malade et je la mets en contact avec le pôle négatif d'un appareil à courants continus.

Cela fait, je pratique une ponction avec l'extrémité affilée de la tige en platine iridée au centre du décollement et un peu en arrière de la région ciliaire. Je pénètre dans l'œil de 2 millimètres environ et ne puis aller plus profondément en raison de l'arrêt formé par la gaine de gutta-percha qui enveloppe le reste de la tige en platine. La tige de platine est alors mise en communication avec le pôle positif d'un appareil à courants continus. On fait alors passer le courant et on l'augmente progressivement jusqu'à la totalité des neuf ou dix éléments qui, dans l'appareil de de Gaiffe, servent habituellement aux ophtalmologistes pour le traitement des paralysies musculaires de l'œil. L'intensité de ce courant, mesurée au galvanomètre, ne dépasse pas 2 à 3 milliampères, il est très bien supporté. Pendant combien de temps le courant doit-il passer? Ici encore quelques tâtonnements ont été nécessaires. En employant la dose d'électricité dont je viens de parler, il faut environ cinq minutes. Dès que le courant passe, on voit au bout d'un instant la réaction chimique s'opérer à l'électrode positif et se manifester par le développement de petites bulles de gaz dont le nombre augmente au fur et à mesure que le courant passe. Au bout de cinq minutes on diminue rapidement le courant jusqu'à zéro et on retire l'instrument, il ne sort presque pas de liquide. On applique un bandeau compressif et l'opération est terminée.

Dès le lendemain en dilatant la pupille, on aperçoit au niveau du point où a été faite la ponction une plaque blanchâtre, ronde, très nette, qui représente la zone attaquée par la réaction chimique accomplie au niveau du pôle positif. Cette zone est d'autant plus étendue, plus apparente et plus blanche que l'action du courant a été plus intense et plus prolongée.

Comme je l'ai déjà dit, c'est après de nombreux tâtonnements

Digitized by Google

que je suis arrivé à établir comme suffisante pour la guérison l'action électrolytique produite par le passage d'un courant de 2 à 3 milli-ampères pendant cinq minutes. Du côté des enveloppes de l'œil, de la sclérotique, il n'y a absolument aucune réaction, rien d'anormal non plus du côté du corps vitré. Nous arrivons donc bien par ce moyen au *desideratum* voulu, c'est-à-dire à provoquer sur un point nettement déterminé de la choroïde un foyer d'irritation absolument limité, sans détériorations ni dommages possibles des tissus avoisinants qu'il est indispensable de ménager.

Dès le lendemain les troubles fonctionnels de la vision sont aussi notablement amendés, le champ visuel s'agrandit, l'acuité visuelle augmente et cette amélioration va s'accentuant rapidement les jours suivants.

Ce traitement donne souvent d'emblée des guérisons définitives. D'autres fois si l'amélioration toujours considérable les premiers jours semble subir un temps d'arrêt, je reprends les injections sous-conjonctivales de sublimé et les injections de pilocarpine ou les injections générales de sublimé selon les cas.

Depuis que j'emploie ce mode de traitement, le pronostic du décollement de la rétine me paraît beaucoup moins sombre que jadis. Cette méthode a en outre le grand avantage sur celle des injections intra-oculaires d'être parfaitement inoffensive et de ne faire courir aucun danger aux malades. Aussi n'ai-je pas hésité à l'appliquer chez des myopiques qui ayant déjà perdu complètement un œil par suite de décollement et atteints aussi de décollement sur l'autre œil, étaient menacés de cécité complète. Le moindre accident opératoire pouvait alors avoir les plus graves conséquences. Je n'ai pas eu jusqu'ici de mécomptes, et chirurgien et malades ont dû se déclarer satisfaits des résultats.

M. Meyer. — La communication de M. Abadie m'amène à signaler ici que le professeur Schoeler, de Berlin, vient aussi de publier dans les *Klinische Monatsblätter de Zehender* une note sur l'emploi de l'électrolyse pour guérir le décollement de la rétine. Après avoir étudié sur l'œil du lapin la coagulation de l'humeur vitrée et la réaction inflammatoire suivant la force du courant et la durée de son action, il l'a appliquée, dans un cas de décollement récent de la rétine chez un malade fortement myope. L'œil ne comptait plus les doigts qu'à 1 mètre de distance et le champ visuel était considérablement rétréci. Quatre jours après l'opération, la rétine était partout réappliquée, le champ visuel normal et V = 14/100 avec —10 D. Les instruments employés sont deux petits couteaux et deux petites aiguilles de 2 à 3 millim. de longueur qui se trouvent au bout de crochets à strabisme et sont introduits dans le globe de l'œil aussi périphériquement que

Digitized by Google

possible, le pôle négatif dans le méridien vertical, le positif dans l'horizontal. On peut aussi se contenter d'introduire seulement le pôle positif dans l'œil et d'appliquer le négatif au front dans le voisinage de l'œil. La durée du courant est de 50 secondes. — M. Schoeler se défend de faire servir dans son opération l'effet galvanocaustique essayé autrefois pour guérir le décollement de la rétine.

Il me parait très heureux et de bon augure que les bons résultats de l'électrolyse nous soient annoncés en même temps de deux côtés, et j'espère que l'avenir nous épargnera cette fois la déception que nous avons eue déjà si souveut avec les opérations préconisées contre le décollement de la rétine. Je prierai aussi M. Abadie de nous donner quelques détails sur le nombre des cas qu'il a opérés par sa nouvelle méthode et de préciser si possible les résultats obtenus quand à la réapplication de la rétine, le champ de vision et l'acuité visuelle avant et après l'opération. Nous possédons heureusement en ophtalmologie des moyens de mensuration exacte, plus satisfaisants pour notre esprit que l'indication vague : « le malade peut se conduire ». A la rigueur, on peut se conduire aussi avec un décollement de la rétine.

M. Despagnet. — Il me semble qu'il est juste de faire remarquer que tandis que Schoeler agit par les courants électriques sur le corps vitré, M. Abadie agit exclusivement sur la choroïde.

M. Galezowski — La question que vient de soulever M. le Dr Abadie est une des plus intéressantes du moment, car elle a trait à la guérison du décollement de la rétine. Elle m'intéresse d'autant plus que je suis un de ceux qui s'en sont occupés bien souvent. C'est ainsi que j'avais proposé en 1878 de faire l'aspiration de liquide sous-rétinien, moyen qui m'avait donné quelques bons résultats. Dans d'autres cas, j'avais appliqué avec succès la suture en fil de catgut ; dans l'une comme dans l'autre méthode, j'ai eu des succès, mais j'ai eu aussi des revers, c'est pourquoi je ne cesse de faire des recherches sur la curabilité de cette grave maladie. Bientôt je ferai ma communication à la Société syphilographique sur la curabilité des décollements rétiniens de cause syphilitique. Vous avez entendu, messieurs, le Dr Dor, de Lyon, nous faire l'histoire d'un malade dont la guérison spontanée du décollement a été constatée par lui.

M. Abadie nous fait une communication sur une nouvelle méthode opératoire pour la guérison du décollement de la rétine par l'électrolyse. Je dois ici confirmer l'opinion émise par M. Meyer, que la méthode n'est point neuve, elle a été appliquée déjà en Allemagne, il y a quelques mois, par le professeur Schoeller, comme l'atteste du reste un article publié recemment dans le *Klinische*

Digitized by Google

Monatsblätter, dont je dépose ici un exemplaire. Ce travail est intitulé *Die bukerntenn Vorgänge im lebenden Gewebe bei Elektrolyse mittelstconstanten Stromes*. Il parle aussi d'un succès obtenu dans un décollement rétinien.

Moi-même, j'applique depuis quelque temps une méthode nouvelle, qui consiste à faire passer le courant électrique par une aiguille que j'ai fait construire exprès par M. Collin, dont une partie limitée, celle qui touche à la rétine, est chauffée par le courant électrique. Les recherches à ce sujet vous seront communiquées ultérieurement.

M. Chevallereau. — M. Abadie reproche au thermo-cautère, dans le traitement du décollement de la rétine, de produire un délabrement considérable de la sclérotique. Je me suis servi un très grand nombre de fois, dans ces cas, de la pointe fine du thermocautère et je n'ai jamais observé le moindre délabrement; je ne vois même pas comment ce délabrement pourrait se produire. L'un des grands avantages de ce mode de traitement est au contraire d'être absolument inoffensif.

M. Valude. — A propos des injections intraoculaires d'iode nous avons déjà entendu les mêmes formules de satisfaction, et à ce moment-là aussi des malades, heureux de leur état, nous étaient présentés. Ce qu'il nous faut surtout, ce sont des observations prolongées assez longtemps. M. Abadie se félicite de voir le décollement disparu, la rétine recollée, et constate avec plaisir une plaque de choroïdite atrophique à la place. Je me demande alors quel peut être le résultat pour la vision. Et c'est en effet l'écueil des traitements de cette maladie. Le tout n'est pas de recoller, il faudrait rendre à la rétine d'une part, à la choroïde de l'autre, leur intégrité alors que ces membranes sont malades. Le recollement n'est souvent qu'une satisfaction objective pour l'opérateur.

M. Abadie. — Je pense que personne ne suspectera ma bonne foi quand je dirai que j'ignorais complètement que, de son côté, M. Schoeler, poursuivant le même but que moi, avait employé des moyens analogues et était arrivé à peu près aux mêmes résultats. La publication de son travail vient de paraître dans le numéro de juin du *Klinische Monatsblätter* dont je n'ai pas eu encore connaissance. Quoi qu'il en soit, la question de priorité d'une découverte scientifique appartient incontestablement à celui qui l'a publiée le premier. Par conséquent, je ne chercherai pas à défendre mes droits et surtout à vouloir les substituer à ceux de M. Schoeler. Mais il me sera permis d'établir que j'ai fait mes travaux et mes recherches de mon côté sans avoir connaissance des siens. Au su et vu de tous ceux qui s'occupent d'ophtalmologie, il y a déjà plus d'un an que j'ai commencé mes

Digitized by Google

tentatives et plusieurs d'entre vous ici présents en ont été témoins, car je ne me cachais nullement et j'ai toujours opéré en public. J'hésitais néanmoins craignant une publication trop hâtive et sachant combien sont nombreux les déboires qu'on éprouve avec les guérisons apparentes et temporaires des décollements rétiniens, lorsqu'un fait récent vint lever tous mes scrupules.

En mars 1892 le docteur Denoix, député de la Dordogne, m'amenait un de ses compatriotes atteint de décollement de la rétine, et qui ne pouvait rester que quelques jours à Paris. Je lui fis une séance d'électrolyse cuprique, et il partit quatre jours après. Je n'avais plus eu de ses nouvelles, lorsque M. le Dr Denoix, que j'ai revu ces jours-ci, m'a appris que le malade avait guéri et était resté guéri.

M. Gutierrez-Ponce. **De l'hérédité du ptérygion.** — Nous ne connaissons pas encore la véritable étiologie du ptérygion, voilà pourquoi j'ai pensé qu'il serait peut-être intéressant pour vous, messieurs, d'apprendre le fait suivant, qui est de nature à nous fournir quelques idées nouvelles à l'égard de cette bizarre affection.

Monsieur A, demeurant dans l'Amérique du Sud, sur un des hauts plateaux de la Cordillère des Andes, où la maladie n'est pas plus fréquente qu'en Europe, a eu deux enfants B, et C, présentant tous les deux un ptérygion à l'angle interne de l'œil gauche. B a eu, à son tour, deux enfants, D et F, dont le dernier, ayant aussi un ptérygion, s'est marié avec une fille de C, et leur fille en est affectée, de même que l'enfant de D. La maladie s'est donc montrée sur cinq personnes de la même famille, appartenant à trois générations successives. J'ai pu observer trois de ces malades, et l'on m'a fait voir le portrait du quatrième.

Le petit tableau suivant vous fera mieux comprendre ces liens de parenté :

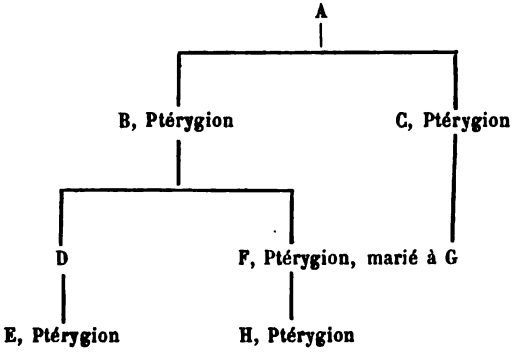

Digitized by Google

S'agit-il ici d'une simple coïncidence? Ce serait difficile de le croire. On est plutôt disposé à y voir de l'hérédité. Il existerait dans les membres de cette famille une prédisposition individuelle à développer l'affection; or, cette prédisposition individuelle ne pourrait guère s'expliquer que par l'hérédité de formes anatomiques spéciales, capables de modifier d'une certaine façon la physiologie et la pathologie de ces organes, ainsi qu'il arrive, sans doute, pour la myopie, l'hypermétropie, la cataracte, et d'autres affections reconnues héréditaires.

Winther, à ce qu'il paraît, aurait réussi à produire le ptérygion chez les animaux en faisant la ligature des veines ciliaires au niveau de l'insertion des muscles droits. Par contre, nous savons que Desmarres a pu guérir la maladie au moyen de sa méthode de transplantation. Dans l'un et l'autre cas, d'importants changements ont dû s'opérer dans les rapports anatomiques, ainsi que dans la circulation et la nutrition de ces tissus.

Il est donc très problable que l'affection a pour cause une structure ou bien une disposition anormale des membranes de l'œil ou de ses vaisseaux, laquelle peut se transmettre de père en fils, et que, pour en obtenir une guérison permanente, il faudra trouver le moyen de corriger, autant qu'il sera possible, les mauvais résultats de cette anomalie.

Elections pour une place de membre titulaire :

Votants	19	
MM. Billot	16 voix.	Élu.
Oswalt	2 —	
Oger de Spéville	1 —	

La société se forme ensuite en comité secret pour entendre le rapport que M. Parent fait au nom de la commission d'examen des candidatures au titre de membre correspondant étranger. La commission présente, en première ligne, M. Eliasberg, de Salonique; en deuxième, M. Cheik-Mohamed, de Téhéran.

La séance est levée.

Digitized by Google

SOCIÉTÉ FRANÇAISE D'OPHTALMOLOGIE

Onzième Congrès tenu à Paris du 1er au 4 mai 1893

(Suite et fin[1]).

Séance du 4 mai 1893.

Présidence de M. Masselon.

M. Ivanoff (de Sophia). **Influence de la foudre sur la vision.** — J'ai eu l'occasion d'observer une jeune paysanne qui fut atteinte par la foudre et reçut une commotion électrique intense, en même temps qu'elle était brûlée profondément en plusieurs points du corps. A la suite de cet accident, la vision se montra troublée et l'examen révéla un rétrécissement marqué du champ visuel pour le blanc et les couleurs. Il existait en même temps de la mydriase. On peut attribuer ces phénomènes à une influence électrique s'étant fait sentir sur le trijumeau, à moins que l'on n'ait eu affaire à des symptômes hystériques. Ultérieurement, en effet, la malade présenta des stygmates hystériques caractéristiques.

M. Masselon. **Opération rationnelle de l'entropion consécutif aux granulations.** — Après avoir appliqué une large pince sur la paupière qui est le siège de l'entropion (pince de Snellen ou de Knapp), on pratique à 2 ou 3 millimètres du bord palpébral et parallèlement à ce bord une incision de la peau s'étendant à toute la largeur de la paupière. La peau est ensuite disséquée et séparée des tissus sous-jacents, en bas, jusqu'au bord palpébral, et, en haut, jusque vers la partie supérieure du tarse.

A l'aide d'une pince et de ciseaux, on pratique l'ablation des fibres de l'orbiculaire situées au-devant du tarse, de façon à le mettre bien exactement à nu.

Retirant alors la pince palpébrale, on saisit le tarse entre le pouce et l'index de la main gauche, ce dernier étant glissé sous la paupière. On se renseigne exactement ainsi sur les altérations et difformités du tarse ; puis on procède à l'ablation ou à la destruction de toutes les parties saillantes du tarse, de façon à ne lui laisser qu'une épaisseur permettant une souplesse parfaite.

Ce temps, le plus important de l'opération, n'est pas sans pré-

1. Voir les numéros de mai et juin.

Digitized by Google

senter quelques difficultés : si l'on se sert d'un instrument tranchant, le tarse, en effet, se dérobe aisément sous la lame du bistouri, que l'on devra conduire à plat et en lui imprimant un lent mouvement de scie. Des ciseaux courbes ou mieux de petites cisailles *ad hoc* sont alors nécessaires pour détacher les lamelles de tarses incomplètement divisées. Le thermocautère, bien que son emploi soit d'un dosage moins aisé, permet parfois d'arriver plus promptement à aplanir et à amincir le tarse. Trois sutures verticales appliquées sur le tarse seul, en prenant successivement sur l'aiguille, en haut et en bas, un pont étroit mais solide de tissu tarsien, sont ensuite réparties sur l'étendue de cet organe. Les chefs de ces sutures, que l'on ferme énergiquement par un double nœud, sont ramenés vers le front, où on les fixe à l'aide d'une bande de taffetas gommé. Aucune suture cutanée n'est nécessaire. Le bandeau est porté quarante-huit heures; puis on coupe les fils à une petite distance du nœud, de façon à laisser dépasser dans la plaie quelques millimètres de fils. Ceux-ci tombent d'eux-mêmes après plusieurs jours, ou on les détache s'ils tardent trop à couper le tissu tarsien compris dans la suture.

M. Chibret. **A propos de la syphilis oculaire et de ses divers modes de traitements.** — Le meilleur mode de traitement général de la syphilis oculaire dans toutes ses manifestations consiste dans les injections hypodermiques de sels solubles et surtout de cyanure d'hydrargyre.

Le meilleur mode de traitement local varie selon le siège de la syphilis. La syphilis de la cornée et celle de la choroïde sont très favorablement influencées par les injections sous-conjonctivales de sels solubles; la syphilis de l'iris reste réfractaire à l'emploi de ce procédé.

La combinaison du traitement local et général dans la syphilis cornéenne donne des résultats qui dépassent de beaucoup tout ce que l'on a obtenu jusqu'ici.

Les inconvénients des injections de sels solubles sont surtout la douleur locale généralement très supportable, puis la diarrhée symptomatique d'un empoisonnement aigu, facile à éviter et à conjurer avec une administration prudente du médicament.

Les avantages de cette méthode consistent dans la rapidité et l'intensité de l'action thérapeutique, ainsi que dans l'exactitude des doses.

Les inconvénients communs aux autres médications sont surtout les symptômes d'empoisonnement chronique : gingivite, anémie, accidents qui surviennent facilement avec les traitements intensifs ou prolongés.

Digitized by Google

L'iodure de potassium n'a pas de valeur spécifique sur la syphilis. Il facilite l'élimination du mercure et combat efficacement l'empoisonnement chronique. Son adjonction aux traitements mercuriels en diminue les effets spécifiques. S'il peut être utile de combiner ou d'alterner l'iodure avec les médications mercurielles qui exposent à l'empoisonnement chronique, il est toujours inutile de l'administrer conjointement aux injections de sels solubles.

M. Trousseau. — Le traitement par les frictions donnerait toujours de beaux résultats, si les frictions étaient bien faites, ce qui est rarement réalisé. Les résultats comparatifs des traitements par les injections sous-cutanées et par les frictions bien faites sont les mêmes : l'avantage est donc aux frictions, plus maniables.

Pour moi, les kératites parenchymateuses, toujours syphilitiques, guérissent à merveille par les frictions, pourvu qu'on les soigne dès le début.

M. Panas. — Je suis l'un des premiers qui aient préconisé, en France, l'emploi des frictions mercurielles et j'ai donc le droit d'en parler avec faveur; je dois dire, néanmoins, que les injections sous-cutanées de sels hydrargyriques (biiodure d'hydrargyre dissous dans l'huile stérilisée) sont de beaucoup supérieures. Je suis d'avis toutefois de rejeter les sels insolubles de mercure, qui présentent des inconvénients.

A propos de la kératite interstitielle et de son traitement, je considère l'iodure de potassium comme préférable au mercure.

M. Parisotti. — Je ne puis pas laisser condamner les injections de calomel sans protester. Je les pratique depuis longtemps sans avoir d'accidents, à condition d'agir antiseptiquement, car la substance, par elle-même, n'est pas antiseptique.

M. Sulzer. — M. Parisotti a raison de dire qu'on peut éviter les accidents locaux dans les injections de calomel. Le grand danger de ces injections consiste dans ce fait qu'une intoxication mercurielle possible sera entretenue longtemps à l'état le plus intense par le dépôt « inamovible » de mercure qu'on a déposé dans l'organisme.

M. Galezowski insiste sur ce fait que l'exploration de la région ciliaire à l'ophtalmoscope dans les kératites interstitielles fait connaître des lésions choroïdiennes qui sont la marque évidente de la syphilis. Dans ce cas, il conseille des frictions mercurielles prolongées pendant deux ans.

M. Gillet de Grandmont préfère les injections de sels solubles aux frictions.

M. Chibret. — L'avantage du cyanure d'hydrargyre sur les autres sels mercuriaux est que celui-ci ne coagule pas l'albumine et partant reste soluble dans les tissus ; le sublimé et le biiodure,

Digitized by Google

qui coagulent l'albumine se comportent alors en sels insolubles.

J'emploie le cyanure à des doses qui varient de 1/4 de centigr. à 1 centigr. 1/2 ou même 2 centigr. tous les jours ou tous les deux jours. On agira par tâtonnement.

M. de Wecker. **Traitement des ulcères et des abcès exulcérés de la cornée par le raclage et l'irrigation.** — Je crois que les moyens anciennement utilisés contre les ulcères de la cornée, tels que l'incision de Sœmisch ou la cautérisation ignée doivent être abandonnés en faveur du raclage avec une petite curette tranchante. MM. Snellen père et Badal qui en font, comme moi. usage, s'en sont depuis peu déclarés partisans.

L'avantage de ce raclage est d'abord d'éviter la destruction du tissu sain, comme il arrive avec le cautère. Le but de cette nouvelle manière de procéder dans le traitement des ulcères cornéens est de substituer aux parois infectées qui existaient une plaie cornéenne normale, laquelle, sous un pansement antiseptique occlusif, guérira sans s'infecter à nouveau. Une fois le raclage exécuté, il est nécessaire, pour obtenir une asepsie parfaite du point malade. de pratiquer une irrigation antiseptique prolongée.

Voici donc comment nous procédons : nous attaquons les ulcères et abcès exulcérés avec une petite curette tranchante jusqu'à ce que toutes les parties blanchâtres aient été détachées ; nous irriguons largement et fortement au moyen d'une solution boriquée à 4 p. 100 ; enfin nous employons le pansement occlusif.

M. Vacher. — Depuis quelque temps, j'emploie également dans ces cas le raclage de la cornée suivi d'irrigations aseptiques. Les solutions mercurielles m'ont donné des états laiteux de la cornée et je leur préfère l'eau bouillie.

M. Despagnet. — Je considère le raclage des ulcères en général comme une opération essentiellement chirurgicale produisant les meilleurs effets. C'est dire que je ne viens pas combattre M. de Wecker. Je voudrais seulement lui demander de vouloir bien mieux préciser les indications de l'opération qu'il préconise et de nous en dire ses dangers, car, opérant sur des surfaces très restreintes et sur une membrane d'une si faible épaisseur, il ne paraît pas impossible de dépasser le but cherché et d'amener par le seul fait de notre intervention une situation plus grave que celle qui existait.

Au point de vue de leur profondeur, je diviserai les ulcères cornéens en deux catégories : superficiels et profonds.

Les premiers n'intéressent que les couches superficielles : épithélium et membrane de Bowmann.

Je ne pense pas que M. de Wecker veuille leur appliquer le grat-

Digitized by Google

tage. Impossible en effet de mesurer à quelque dixième de millimètre près la profondeur qu'atteindra le tranchant de la curette et dès lors on intéressera immédiatement la couche cornéenne proprement dite.

Il en résultera fatalement une tache cicatricielle tandis que nous savons que cette variété d'ulcères guérit sans laisser de traces, la couche épithéliale et la membrane de Bowmann opérant leur rénovation complète avec assez de facilité.

M. de Wecker, pour justifier la nouvelle méthode, nous dit qu'après le raclage, il y a cessation immédiate de la douleur et de la photophobie. Or, ces deux symptômes n'existent très prononcés que dans les ulcères superficiels et sont la conséquence de la névrite périphérique des nerfs cornéens.

Si l'ulcère est profond, la photophobie et les douleurs sont presque nulles. En notant de pareils résultats, M. de Wecker prouve qu'il a raclé des ulcères superficiels, et s'il a obtenu cette amélioration immédiate, mais toute fonctionnelle, c'est qu'il a transformé l'ulcération superficielle en profonde, s'exposant ainsi à une perte de substance et à des cicatrices que n'aurait pas produites la maladie livrée à elle-même.

Quant aux ulcères profonds, je veux bien croire à leur modification par le raclage; mais toujours à cause de l'impossibilité de mesurer notre action, n'est-il pas arrivé à M. de Wecker d'aller plus loin qu'il ne voulait et de provoquer la perforation de la cornée, que certainement il ne désirait pas, perforation produite dans de mauvaises conditions et tout à fait irrégulière.

En terminant je ne ferai aucune difficulté pour avouer que je n'ai aucune expérience de la méthode proposée et je répéterai à M. de Wecker ma demande du début, c'est de mieux déterminer les cas auxquels doit spécialement s'adresser le raclage cornéen, de nous dire les avantages et les inconvénients de cette opération.

M. Gillet de Grandmont. — Dans ce traitement, il y a deux choses également rationnelles : le raclage et le lavage; je ne parlerai que de ce dernier. Au lieu d'employer les liquides, j'emploie les gaz; je me sers d'oxygène à 150 atmosphères et ces sortes de douches gazeuses me procurent un nettoyage parfait des anfractuosités les plus cachées de l'ulcère.

M. Galezowski. — Les ulcères rongeants sont toujours accompagnés d'anesthésie de la cornée et pour cette raison tous les moyens irritants doivent être proscrits. Pour les éviter, j'ai eu l'idée d'avoir recours au simple pansement occlusif; j'emploie comme complément du pansement des rondelles de gélatine antiseptique et je renouvelle ce pansement une fois par vingt-quatre heures.

M. Valude (de Paris). — Il n'était pas besoin de décrire le pan-

Digitized by Google

sement occlusif dans les ulcères de la cornée et de vanter ses bons effets, car il y a déjà longtemps que ses avantages sont connus. M. Gillet de Grandmont a publié naguère un travail sur ce sujet et moi-même, rappelant la pratique de Gama Pinto, j'ai montré que l'occlusion était le meilleur remède dans les ulcères qui ne coïncident pas avec une dacryocystite.

Mais, pour bénéficier de l'occlusion, il faut laisser le pansement à demeure plusieurs jours et M. Galezowski, qui le change tous les jours, ne fait pas en réalité d'occlusion.

M. de Wecker. — Je dirai à M. Despagnet qu'il m'est arrivé très rarement d'ouvrir la cornée, ce qui d'ailleurs ne m'a jamais donné d'accidents. La guérison des ulcères superficiels, qui s'opère en effet spontanément, est encore plus rapide et plus nette, comme cicatrisation quand on a fait le grattage.

Je rends hommage aux efforts de M. Valude pour vulgariser l'occlusion et je considère que la réunion de ce pansement au raclage préliminaire suivi d'une irrigation, constitue un traitement complet et excellent des ulcérations de la cornée.

M. Galezowski. **De l'extraction de la cataracte sans iridectomie, ses avantages, ses écueils.** — (Voir le n° de mai.)

M. Chevallereau (de Paris). **Traitement du kératocone.** — Le galvanocautère et le thermocautère ont été déjà appliqués un grand nombre de fois au traitement du kératocone et cela de différentes manières. J'applique la pointe fine du thermocautère au sommet même du kératocone ; il se passe alors un phénomène qui ne me paraît pas avoir été signalé : lorsque la pointe fine du thermocautère arrive à une certaine profondeur, probablement dans la substance propre, on sent la cornée s'affaisser; les assistants, en se plaçant dans le plan de l'iris voient la cornée s'aplatir graduellement. On peut ainsi, sans perforer la cornée, obtenir un aplatissement de cette membrane aussi complet qu'on le désire. J'ai deux malades que j'ai opérés le même jour, l'un par perforation de la cornée, l'autre sans perforation. Le premier, qui comptait les doigts à 20 centimètres seulement, les compte maintenant à près de 3 mètres ; le second a passé de OD = 1/20 à OD = 1/3 et de OG = 1/15 à OG = 1/6. Ce procédé est surtout applicable aux cas dans lesquels le sommet du kératocone est déjà le siège d'un leucome et à ceux dans lesquels le sommet du cône n'est pas au centre de la cornée; il offre le grand avantage de donner immédiatement tout ce qu'il peut donner et de permettre de renvoyer aussitôt après les malades, presque sans pansement.

M. Motais. — Je suis heureux de voir revenir au traitement

Digitized by Google

chirurgical du kératocone. En 1887, ici même, les ophtalmologistes les plus autorisés concluaient à l'abstention chirurgicale. Mais il faut distinguer deux cas :

1° Une opacité centrale existe. Dans ce cas, le procédé de M. Chevallereau n'a aucun inconvénient. Il serait préférable cependant d'essayer le tatouage qui produit un résultat esthétique en même temps qu'un aplatissement de la cornée ;

2° Le centre est transparent. Dans ces cas, j'ai employé le procédé de de Graefe, et la résection d'un lambeau cornéen après iridectomie m'a donné des résultats excellents qui durent depuis onze ans chez un malade et depuis un an chez un autre malade.

M. Despagnet. — Je ne voudrai pas rouvrir la discussion sur le traitement du kératocone, discussion qui a eu lieu, complète, à la Société française d'ophtalmologie en 1887, et le 2 novembre 1890 à la Société d'ophtalmologie de Paris ; mais en présence des résultats obtenus par M. Chevallereau, qui s'est contenté de cautériser superficiellement la cornée, je ne puis m'empêcher de rappeler que jusqu'ici il y avait unanimité d'opinion pour admettre que toute intervention chirurgicale dans le kératocone ne produisait de bons effets qu'autant qu'on attaquait la cornée dans toute son épaisseur.

Ouvrir la chambre antérieure, c'était la règle. Les uns le font du premier coup, les autres petit à petit, et cela suivant le tempérament de chacun. En tout cas, le but est le même, le procédé pour l'obtenir seul diffère. De Graefe l'avait bien compris, lui qui, après avoir fait l'abrasion d'une portion de la cornée, cautérisait ensuite tous les jours l'ulcère ainsi produit, jusqu'à ce que la chambre antérieure fût ouverte.

Pour justifier cette méthode, me faudra-t-il rappeler les expériences de His et de bien d'autres qui n'ont artificiellement pu produire le kératocone qu'en pénétrant à l'aide d'une aiguille, dans la chambre antérieure et en grattant ensuite la face postérieure de la cornée. Donc l'altération des couches profondes de la cornée étant l'élément essentiel dans la pathogénie du kératocone, c'est à elle qu'il faut nous attaquer. Or, M. Chevallereau par ses cautérisations les a complètement respectées.

Il n'a intéressé que les couches superficielles, aussi avons-nous bon droit de nous étonner des résultats obtenus et, tout en les appréciant hautement, devons-nous attendre que les cas opérés de la sorte soient plus nombreux avant d'en tirer des conclusions.

M. Coppez. — J'ai fait, pour un cas de kératocone, quelque chose qui, jusqu'ici, n'a pas été tenté. J'ai produit chirurgicalement une cataracte, puis j'ai pratiqué l'extraction du cristallin. Le résultat qui se maintient est excellent et d'autant meilleur que la myopie est considérablement réduite.

Digitized by Google

M. Abadie. — Je n'incrimine pas le procédé de M. Chevallereau, mais je dois dire que, l'ayant appliqué chez un malade, j'ai vu survenir des accès glaucomateux; je ne m'explique d'ailleurs pas ce fait.

Sur l'autre œil, j'ai conseillé l'application des cornées artificielles de M. Sulzer.

M. Kalt. — Je rappellerai, à ce propos, que M. Sulzer n'a proposé l'application des coques intra-oculaires que l'année dernière, alors qu'en 1887, Fick (de Zurich) et moi-même, quinze jours après, nous publiions un travail sur le même sujet; nous avions eu la même idée sans nous en douter.

M. Sulzer. — L'idée d'appliquer des verres sur la cornée est bien plus ancienne que ne le pense M. Kalt. Elle remonte au siècle dernier. Mais la réalisation de cette idée a rencontré de grandes difficultés. Les verres employés par M. Fick donnaient des résultats optiques insuffisants, à cause de l'irrégularité de leurs surfaces et les verres de M. Kalt, à défaut d'un bord scléral, adhéraient trop peu à l'œil pour pouvoir être utilisés.

M. Panas. — L'astronome Herschell, en effet, avait eu l'idée d'appliquer à la surface de l'œil des coques de verre destinées à la courbure irrégulière de la cornée.

M. Roose (de Courtrai). **Extraction récente d'une balle ayant séjourné dans l'orbite depuis l'année 1870.** — (Voir le numéro de juin.)

M. Pechdo. **Du nystagmus des mineurs.** — Le nystagmus des mineurs me paraît dû non pas à l'attitude vicieuse, ni au défaut d'éclairage, mais à l'intoxication chronique qui résulte de ce que le mineur vit dans un air délétère et en contact permanent avec des gaz toxiques, comme le grisou, par exemple. Ce qui guérit le mieux, en effet, les ouvriers atteints de cette affection, c'est de les soustraire à l'air de la mine, et toutes les conditions restant les mêmes du côté de l'attitude, le travail au grand air amène la cessation du nystagmus, tandis que le retour à la mine fait reparaître la maladie.

M. Fage. **Sarcome de la paupière supérieure.** — (Voir plus haut.)

M. Kœnig. **Valeur séméiologique des troubles oculaires dans les associations hystéro-organiques.** — (Voir le numéro de juin.)

M. Trousseau. **De l'eczéma palpébral.** — (Voir le numéro de mai.)

Digitized by Google

M. VIGNES. **Exercices stéréoscopiques.** — (Voir le numéro de mai).

M. DESPAGNET. **Exophtalmos pulsatile d'origine traumatique.** — (Voir le n° de mai.)

M. KALT. — Je suis d'avis que le traitement par l'abstention ne doit pas être généralisé. Dans un cas d'anévrisme artérioso-veineux par fracture de la base du crâne que j'ai observé chez un homme de 32 ans en 1890, après m'être vu dans la nécessité de cesser la compression de la carotide interne par suite de la sensibilité de la région, j'eus recours à la ligature de la carotide qui me donna un résultat excellent, résultat qui s'est traduit par la disparition de l'exophtalmie, l'amélioration rapide de l'ophtalmoplégie, la disparition des bruits intra-craniens. Le malade, dix mois après l'opération, avait repris ses occupations habituelles.

M. G. MARTIN. — Avant de recourir à la ligature de la carotide primitive, je suis d'avis qu'il faut utiliser l'électrolyse qui m'a donné une guérison complète, dont j'ai rapporté le cas dans le *Journal de médecine* de Bordeaux en 1881. Il s'agissait d'un exophtalmos pulsatile traumatique survenu chez un homme d'une cinquantaine d'années, qui était tombé d'une hauteur de 2 mètres. En quatre séances d'électrolyse, j'obtenais la solidification du caillot et une guérison complète au bout de deux mois. La guérison se maintint jusqu'à la mort du malade survenue quatre ou cinq ans après.

M. DELENS. — Je crois que la ligature de la carotide primitive reste le procédé de choix dans le traitement de l'exophtalmos pulsatile de l'orbite. Ce traitement n'est pas le seul, comme vient de le rappeler M. Martin. Toutefois, il n'y a pas lieu, dans beaucoup de cas, d'intervenir trop activement, car l'exophtalmie pulsatile n'est pas seulement une affection compatible avec l'existence mais elle est susceptible de rétrocéder avec le temps. Tel est le cas de M. le Dr Dieu, présenté en 1891, à la Société de chirurgie.

M. DE WECKER. — Je m'associe aux conclusions du travail de M. Despagnet. J'ai observé 8 cas de tumeurs pulsatiles de l'orbite; sur ces 8 malades, j'ai eu à déplorer un cas de mort à la suite de la ligature de la carotide primitive pratiquée par Richet, mais j'ai enregistré 3 cas de guérison spontanée parmi lesquels se trouve celui de M. le médecin principal Dieu. Je conseille de recourir à la compression de la carotide primitive bien que ce procédé expose à des troubles de nutrition de la cornée. Je ne doute pas que notre collègue Kalt voie aussi, avec les années, se refroidir son ardeur opératoire pour le traitement de l'exophtalmos pulsatile.

M. COPPEZ. — La ligature de la carotide primitive dans

Digitized by Google

l'exophtalmos pulsatile n'est pas inoffensive. J'ai observé, en effet, un enfant chez lequel, pour une tumeur vasculaire de l'orbite droit avec perte de la vision, on pratiqua la ligature de ce vaisseau. On obtint bien un affaissement de la tumeur, mais l'opération fut suivie d'une paralysie du côté gauche du corps avec atrophie du bras, et hémiopie temporale droite.

M. Despagnet. — MM. Delens et de Wecker, avec une autorité que je ne saurais avoir, ont répondu à l'argumentation de M. Kalt. Je me permettrai d'ajouter que je n'ai nullement voulu combattre la ligature de la carotide, qui, dans les cas graves d'exophtalmos pulsatile, reste la seule opération chirurgicale plausible. J'ai simplement voulu démontrer qu'il ne fallait jamais se presser d'entreprendre une opération aussi grave, bon nombre d'anévrismes artérioso-veineux ayant une tendance à guérir spontanément. C'est ce qui est arrivé dans notre cas. La compression directe a-t-elle eu sur ce résultat une influence quelconque? Je ne saurais le dire. Mais sans vouloir lui faire jouer un rôle prépondérant, je pense qu'elle n'aura pas été inutile.

Hier encore, à la Société de chirurgie, j'entendais M. Tillaux rapporter l'amélioration obtenue dans un cas de ce genre par la simple compression locale, à laquelle, je crois, nous pourrons toujours avoir recours, la compression de la carotide, qui, sans doute, serait de beaucoup préférable, étant toujours pénible et fort difficile.

M. Landolt. **La déviation secondaire de la fausse projection dans la paralysie des muscles oculaires.** — Le champ de fixation binoculaire d'un malade atteint de paralysie musculaire est infiniment moins étendu que ne le ferait supposer la comparaison des champs d'excursion des deux yeux. Ainsi, dans un cas de parésie du droit externe qui n'avait donné lieu qu'à une limitation de 16° du champ de regard de l'œil affecté, l'étendue du champ binoculaire avait perdu au moins 78°.

De là le trouble considérable qui résulte d'une parésie même modérée pour un individu jouissant de la vision binoculaire.

La fausse projection représente la même modification angulaire que l'excès de déviation qui distingue la déviation secondaire de la déviation primitive. Dans un cas la déviation secondaire était de 4° plus forte que la déviation primitive, et en fixant avec l'œil atteint seul, le malade se trompait également de 4° dans la direction du muscle parésié sur l'emplacement des objets qui l'entouraient.

M. Javal. — Je pense que dans des cas de ce genre on peut hâter beaucoup la guérison en pratiquant l'occlusion de l'œil sain

Digitized by Google

pendant une partie du temps, et pendant le reste du temps en exerçant la vision binoculaire près des limites où elle est possible.

En répétant de semaine en semaine des mesures analogues à celles de M. Landolt, on trouvera que les malades ainsi traités guérissent avec une rapidité surprenante.

M. DE WECKER. — Je ne crois pas que cette règle posée par M. Javal puisse jamais être admise par les cliniciens, car on sait que l'occlusion de l'œil sain dans les paralysies oculaires entraîne ultérieurement l'établissement d'une rétraction dans l'œil paralysé.

M. VALUDE. **De l'emploi de l'aldéhyde formique comme antiseptique oculaire.** — Dans l'évaluation respective de la valeur des divers antiseptiques entre eux, la faute que l'on commet toujours est qu'on veut comparer des substances dont l'action sur les microorganismes est absolument différente. Ainsi le sublimé, qui, comme microbicide, est doué d'une puissance supérieure à tous les autres antiseptiques connus, doit cependant céder le pas aux substances d'aniline dans certaines circonstances, lorsqu'il s'agit de pénétrer intimement certains tissus imprégnés de microbes pathogènes. Ceci ne veut pourtant pas dire que les substances d'aniline soient plus antiseptiques que le sublimé, mais seulement que, dans les cas où il s'agit de diffusibilité, leur action est supérieure.

Nous avons, avec notre chef de laboratoire, M. le docteur Dubief, qui nous en a suggéré l'idée, étudié un corps qui possède un pouvoir aseptique très intéressant : l'aldéhyde formique ou formol. L'aldéhyde formique se présente sous la forme d'un liquide incolore à l'état pur, et qui, en solution dans l'eau où il est très miscible, n'a qu'une légère odeur empyreumatique à peine sensible. L'aldéhyde formique est très avide d'eau, et par conséquent *très diffusible,* ce qui nous le rend précieux; il ne coagule pas l'albumine, autre avantage, et enfin il n'est pas toxique ou ne l'est que très peu, puisqu'on peut en boire impunément une certaine quantité. Il résiste enfin très bien et reste inaltéré à la lumière, même dans un flacon imparfaitement bouché.

Les propriétés aseptiques de cette substance, déjà étudiées et mises au jour par Duclaux dans un travail publié l'année dernière, sont excessivement remarquables. A la dose très faible de 16 milligr. par litre, il empêche la culture de microbes dans du bouillon de viande, et sa simple vapeur obtenue en laissant un flacon ouvert sous une cloche réussit à empêcher un morceau de viande de s'altérer, même pendant une durée de plusieurs semaines.

Ce qui est curieux, c'est que ce corps, doué de propriétés asep-

Digitized by Google

tiques bien supérieures à celles du sublimé (en ce sens que rien ne pousse dans un liquide rendu aseptique par l'aldéhyde formique, alors que le sublimé à même dose n'empêcherait pas la culture), est moins microbicide que lui. Ainsi, à dose égale, le sublimé en solution tuera des microbes en une minute alors que ceux-ci résisteront beaucoup plus longtemps à l'aldéhyde formique.

Les actions de ces deux corps sont donc différentes et il ne faut pas chercher à les comparer, mais à tirer parti de leurs propriétés spéciales.

Le sublimé est un antiseptique immédiat, mais dont l'effet cesse aussitôt; on sait que les conjonctives lavées au sublimé présentent encore des microorganismes le lendemain. L'aldéhyde formique, qui assure une stérilisation prolongée, pouvait me donner, à ce point de vue, des résultats différents. J'ai donc, chez des malades destinés à être opérés, pratiqué sur l'un des yeux la désinfection à l'aide du sublimé à 1/2000e et sur l'autre des lavages identiques avec l'aldéhyde formique à même dose. Les conjonctives lavées à l'aldéhyde ont été trouvées stériles quatorze fois sur seize; avec le sublimé, le même fait a été seulement noté dans la moitié des cas.

Comme, dans les infections oculaires, qu'il s'agisse de conjonctivites purulentes ou d'une infection post-opératoire, on ne sait jamais si le traitement mis en œuvre agit, soit en tuant les microbes existants, soit en empêchant le développement de nouvelles armées infectieuses, j'ai voulu essayer l'aldéhyde formique, qui jouirait à un haut degré de la seconde propriété. Dans les vieilles conjonctivites torpides dont le pus se reproduit incessamment, résistant à tous les traitements, j'ai obtenu les meilleurs effets de l'instillation répétée de l'aldéhyde formique à 1 p. 100; de même j'ai pu trois ou quatre fois arrêter, par les mêmes instillations, des infections post-opératoires en voie de provoquer une véritable panophtalmie. Je crois que c'est un agent précieux en pareil cas, et je l'ai employé avec succès également dans l'ophtalmie des nouveau-nés.

S'il est un effet qui devait être avant tout obtenu par ce puissant aseptique, c'est la stérilisation prolongée des collyres, qui ne précipitent pas avec l'aldéhyde formique comme avec le sublimé : des flacons d'atropine et d'ésérine sont demeurés, en effet, avec le formol, entièrement inaltérés pendant plus d'un mois. La stérilisation simple des collyres est dès lors une question résolue et il suffit, pour l'assurer, d'employer l'aldéhyde à la dose de 1/2000e.

Enfin, le formol n'altère aucun métal : ni l'acier comme le sublimé, ni l'aluminium ou l'argent comme le cyanure d'hydrargyre qui, de plus, est très caustique. Ce serait donc un bon liquide de

Digitized by Google

bain instrumental. L'aldéhyde formique n'irrite pas l'œil; il cause seulement une cuisson passagère qui est forte avec les doses élevées, mais minime avec la solution à 1/2000e.

M. Kalt. **Un cas d'ophtalmie sympathique.** — Une petite fille de neuf ans se faisait, en novembre 1892, une plaie pénétrante de l'œil gauche dans la région du limbe cornéen.

Trois semaines après le traumatisme, le 12 décembre, j'excisai une partie de l'iris qui s'était hernié, et le surlendemain je dus encore pratiquer une cautérisation au galvanocautère. La plaie était en bon état de guérison, quand le 21 décembre on s'aperçut de l'existence de dépôts iritiques dans l'autre œil. Pas d'injection notable; pas de douleurs ciliaires ni du côté blessé ni du côté droit sympathisé. L'ophtalmoscope montra que l'iritis de l'œil droit était associée à une névrite optique de moyenne intensité et que cette névrite se retrouvait également dans l'œil blessé dont le vitreum était trouble.

L'absence de toute douleur ciliaire, l'absence même d'iritis avec exsudats pupillaires dans l'œil blessé, ainsi que d'injection périkératique notable, prouvent que les nerfs ciliaires n'ont pas servi de conducteurs à l'infection. L'ophtalmoscope montre au contraire nettement l'infection par la voie optique.

Deux jours après, sans énucléation, je constatai une amélioration dans l'œil sympathisé, dont l'iritis avait diminué. L'amélioration continua et un mois après la vision était de 2/3 à droite et de 1/4 dans l'œil gauche blessé. Mais la névrite optique subsistait toujours dans les deux yeux, et le gonflement papillaire ne se montra nettement en décroissance que deux mois après.

Chez cette malade, l'ophtalmie sympathique a paru s'améliorer spontanément.

La séance est levée et la session est close.

Digitized by Google

BIBLIOGRAPHIE

ET REVUE DES JOURNAUX

ANNALI DI OTTALMOLOGIA

(Année XXI, fasc. 6, et Année XXII, fasc. 1).

Analysés par le Dr **Albert Antonelli** (Naples).

1° Dr A. Tedeschi (Siena). *Les lésions oculaires dans l'infection morveuse.* — Après avoir rappelé les observations de de Graefe, de Virchow et de Sanarelli, sur des localisations oculaires de la morve, M. Tedeschi rend compte de ses recherches bien intéressantes, faites sur des animaux morts à la suite d'*inoculation endocranienne* de la morve, et sur d'autres animaux *inoculés dans la chambre antérieure.*

L'auteur remarqua, chez les animaux inoculés de morve dans les centres nerveux, des signes de cécité pendant les derniers jours de vie, avant les symptômes bulbaires et cérébraux. Il songea donc à l'existence de lésions oculaires, et, en effet, il en trouva dans la papille, dans la rétine et dans la choroïde. Il s'agissait, dans un cas, de petits épanchements de sang dans la région maculaire, d'infiltration parvicellulaire dans l'extrémité bulbaire du nerf optique (papille proéminente), et de lésions rétiniennes, surtout des cellules ganglionnaires. Un autre chien, chez lequel l'infection fut très intense et généralisée, au bout de douze jours semblait aveugle ; on remarquait à l'ophtalmoscope une hyperémie des papilles optiques, et l'examen microscopique montra une névrite et une papillite à petits foyers d'infiltration parvicellulaire, des altérations rétiniennes, surtout dans la couche ganglionnaire, et la dissémination de petits granulomes morveux, surtout le long des vaisseaux, dans la rétine même et dans la choroïde. Ces lésions étaient bien semblables aux lésions tuberculeuses des membranes de l'œil dans la tuberculose miliaire aiguë, et de même leur origine pouvait bien se mettre sur le compte d'embolies infectieuses, telles qu'il y en avait de plus ou moins évidentes dans tous les organes.

Parmi les animaux inoculés dans la chambre antérieure, les chiens et les rats montrèrent les lésions les plus graves, jusqu'à la destruction complète de l'œil au bout de deux mois.

Les cobayes et les lapins, inoculés de même dans la chambre antérieure, outre les lésions oculaires, présentèrent des symptômes d'infection généralisée, cause de la mort des animaux au bout de quinze à trente jours.

Chez les lapins, un ou deux jours après l'inoculation, on remarque

Digitized by Google

les premiers signes de l'iritis, avec dissémination de tous petits granulomes de la morve. En peu de jours ces bourgeons deviennent plus nombreux et plus grands, l'exsudation dans le champ papillaire et dans la chambre antérieure plus abondante, d'autres bourgeons se forment au limbe et sous la conjonctive bulbaire, la cornée devient trouble et ulcérée, enfin la conjonctive palpébrale et les tissus mêmes de la paupière sont pris.

La panophtalmie précède de quelques jours l'infection généralisée de l'animal, et sa mort. L'infection de la paupière, toujours la supérieure, se fait par inoculation directe, grâce au frottement, après les lésions cornéennes : au bout de trois jours la lésion ulcéreuse peut gagner, à partir de quelques petits granulomes sous-conjonctivaux, toute l'épaisseur du tarse, et même davantage. La conjonctive épisclérale s'ulcère plus lentement que la palpébrale, mais bientôt, dans ces endroits, commence la sclérite et l'épisclérite, et la diffusion du processus surtout le long des gaines vasculaires. Les lésions cornéennes, telles que Sanarelli les décrivit, se trouvent à l'endroit de l'inoculation, ou bien au limbe, comme suite de l'irido-cyclite, ou encore sous forme de kératite diffuse et de bourgeons morveux dans le parenchyme de la membrane ; quelquefois l'érosion se fait à partir de la membrane de Descemet vers les couches superficielles. Dans la choroïde, il se détermine une nombreuse dissémination de granulomes, et plus souvent une infiltration diffuse de toute la couche chorio-capillaire, avec exsudation fibrineuse purulente qui décolle la rétine et quelquefois s'épanche dans le corps vitré. Les phénomènes de nécrose prédominent ici, de même que dans les autres tissus, vis-à-vis des phénomènes d'irritation et d'organisation des produits inflammatoires.

Quant aux lésions histologiques de la rétine, très intéressantes, nous ne saurions pas les résumer. Quant au nerf optique, la névrite était souvent très grave : sa diffusion, jusqu'au chiasma et aux méninges cérébrales, de même que les lésions des tissus orbitaires, marquaient les premiers phénomènes de l'infection généralisée.

2° Dr G. Ovio. — *Ophtalmoscope fixe. — Optomètre.*

3° Dr Elia Baquis (Livorno). *De la névrite optique primaire.* — C'est un cas bien intéressant de papillite monoculaire chez une jeune fille de 20 ans, survenue absolument sans cause appréciable. Au bout de deux mois, avec traitement à l'iodure de potassium, guérison complète : elle persiste encore, sept mois après la maladie, sans traces d'atrophie.

4° Dr E. Faravelli (Livorno). *Recherches sur la cataracte par la naphtaline.* — M. Favarelli démontre que la méthode suivie par Magnus ne pouvait pas fixer et mettre en évidence les traces de naphtaline dans les cristallins cataractés, et que les cristaux décrits

Digitized by Google

par cet auteur, comme étant une combinaison d'acide picrique et de naphtaline, résultent très probablement de la combinaison de l'acide picrique avec des traces de substance organique. La naphtaline, lorsque ce sont des doses fortes qui provoquent en peu de temps la cataracte expérimentale, ne passerait pas, selon Faravelli, dans le cristallin, au moins, il serait très difficile d'en retrouver des traces. La cataracte par la naphtaline doit être rapportée aux troubles circulatoires, à l'altération du sang et des parois des vaisseaux dans le corps ciliaire, que l'empoisonnement provoque chez les animaux.

5° Dr Elia Baquis (Livorno). *Amaurose hystéro-traumatique* (étude clinique). — Les considérations que l'auteur fait suivre, à l'exposition clinique d'un cas assez intéressant, font ressortir:

1° Le défaut de l'hémianopsie, malgré l'hémianesthésie que la malade présentait;

2° L'élargissement du champ visuel, pour toutes les couleurs, le long d'une même limite;

3° L'anisochorie dans les névroses simples.

6° Dr A. Antonelli (Naples). *Scotomètre.* — L'instrument ressemble beaucoup à un ophtalmoscope à réfraction, portant deux disques à verres l'un derrière l'autre.

A la place du miroir il y a un disque métallique avec diaphragme-iris: en pressant avec l'index droit un bouton placé à côté du disque, on peut donner à l'ouverture circulaire du diaphragme un diamètre de 1 à 15 millimètres, et une aiguille bien visible à côté indique en millimètres la grandeur de ce diamètre.

Chacun des deux disques, correspondant aux deux disques à verres de l'ophtalmoscope à réfraction, porte à sa périphérie huit trous, de 15 milimètres de diamètre chacun. L'antérieur de ces deux disques a un trou vide, et porte, dans les autres sept trous, des papiers colorés en blanc, jaune, rouge, orangé, vert, bleu et violet. Le disque postérieur porte huit verres, dont l'un est poli à l'émeri, pour donner le blanc, et les autres sont rouge pâle, rouge foncé, vert clair, vert foncé, bleu, violet et jaune.

En tenant l'instrument en face du malade, à la distance de 33 centimètres environ, près de la fenêtre ou contre la flamme, suivant que l'on préfère examiner à la lumière du jour ou à la lumière artificielle (les papiers ou les verres), on commence par porter derrière le diaphragme, le blanc.

Si le diamètre de 1 millimètre du petit disque blanc n'est pas visible au malade, on augmente l'ouverture jusqu'à ce qu'il le distingue bien, et ensuite on amène dans la même ouverture l'une après l'autre, les couleurs. Si le malade ne distingue pas une couleur, on augmente davantage l'ouverture, jusqu'à ce qu'il l'aper-

Digitized by Google

çoive : le diamètre de l'ouverture indique alors le diamètre du scotome central.

L'instrument fournit, en somme, aux oculistes et aux physiologistes un moyen très simple pour obtenir un disque de couleur déterminée et de diamètre variable à volonté. Il est de même très utile pour l'examen du champ des couleurs au périmètre.

7° Dr Fr. Beccaria (Turin). — *Considérations à propos d'un cas de blessure étendue de la conjonctive et de la sclérotique (suture).*

XIIIe CONGRÈS DE LA SOCIÉTÉ ITALIENNE D'OPHTALMOLOGIE

(Palerme, 1892).

Nous devons nous contenter d'annoncer simplement les titres des principales communications, publiées dans les deux derniers numéros des *Annali di ottalmologia.*

1° Prof. P. Gradenigo (Padoue). — *Quelques remarques sur la circulation de la rétine et du nerf optique, observée à l'ophtalmoscope.*

2° Dr C. Addario (Catania). — *Contribution à l'étude anatomique de la lèpre oculaire.*

3° Dr E. Meyer (Paris). — *La protection des cicatrices dangereuses du bulbe oculaire contre l'infection.*

4° Dr E. Berlin (Palerme). — *Une modification de l'opération de Snellen, pour l'entropion et le dystichiasis de la paupière supérieure.*

5° Dr C. Palermo (Messine). — *La tuberculose primitive du tarse* (observations expérimentales).

6° Prof. C. Reymond (Turin). — *Remarques sur la vision astigmatique et sur sa correction dynamique.*

7° Dr P. Bajardi (Turin). — *L'examen microscopique de la circulation dans les vaisseaux de la conjonctive humaine.*

8° Dr Fr. Beccaria (Turin). — *Variation de la courbure cornéenne, par propulsion de l'œil en avant.*

9° Dr M. Botto (Turin). — *Recherches sur la position et l'amplitude de la région aveugle de Mariotte chez les myopes.*

10° Dr P. Sgrosso (Naples). — *Synchisis étincelant et spyntéropie* (étude clinique, anatomo-pathologique et expérimentale).

11° Dr E. Arcoleo (Palerme). — *Les maladies des yeux en rapport avec celles du nez.*

A. Antonelli.

Digitized by Google

Leçons cliniques du professeur GAYET. — Sous le titre : *Eléments d'ophtalmologie à l'usage des médecins praticiens*, ce n'est pas à proprement parler un véritable traité d'ophtalmologie qu'a voulu écrire l'auteur ; mais comme il le fait lui-même ressortir dans sa préface, c'est un livre plutôt destiné aux praticiens en général qu'aux spécialistes eux-mêmes. La forme clinique y est conservée ; mais l'ordre primitif des leçons a été modifié pour obéir à une classification anatomique comme le ferait un véritable traité.

Dans sa première leçon, suivant les usages du professorat, au lieu d'aborder directement son sujet, l'auteur s'efforce de démontrer que la clinique ophtalmologique est une bonne introduction aux études de clinique générale et sa deuxième leçon porte également sur des généralités concernant les méthodes d'examen des maladies oculaires. Mais ces détails offrent surtout de l'intérêt aux médecins déjà accomplis et habitués aux détails techniques de l'ophtalmologie.

Le volume est consacré aux maladies externes, et les maladies des paupières viennent en premier lieu. La blépharite ciliaire est bien décrite et nous devons signaler le procédé d'autoplastie de l'auteur pour les cas d'ectropion.

A propos de l'ophtalmie des nouveau-nés, les médecins accoucheurs trouveront d'excellents conseils relativement à la prophylaxie de cette terrible affection.

Mais ce qu'il y a de plus intéressant, ce sont les nouveaux jours apportés à l'étiologie par les études microbiennes des ophtalmies blennorrhagiques et diphtéritiques : j'ai nommé les gonocoques de Neisser et le microbe de Lœfler surtout bien démontré par Roux et Yersin.

A propos de l'affection des voies lacrymales, s'il est un auteur qui ait autant insisté dans ses conférences cliniques sur cette affection si souvent méconnue, c'est assurément Galezowski ; il est parlé de lui au sujet de la prédilection du mal pour l'œil gauche, mais dans la bibliographie son nom a été oublié.

Les maladies de la cornée sont longuement décrites puisqu'elles y sont l'objet de neuf leçons, dont une destinée à l'anatomie. Vient ensuite la description du kératocone où ce qui ressort le mieux, c'est l'inutilité des traitements employés jusqu'à ce jour.

L'étude de la kératite parenchymateuse nous remet sous les yeux un aperçu des discussions qui ont eu lieu au sujet de l'étiologie de cette affection. Au lieu de croire à l'influence scrofuleuse, comme Panas tend à le faire, l'auteur penche plutôt pour l'opinion jadis classique, je veux parler de celle de Hutchinson qui ne reconnaît d'autre cause que la syphilis héréditaire.

Digitized by Google

Bien plus, pour la kératite phlycténulaire, l'auteur tend aussi à rejeter l'influence scrofuleuse, et il en donne comme preuves les exemples de kératites survenant chez de jeunes sujets nullement entachés de scrofule. Ce n'est pas tout, puisqu'il va jusqu'à se demander si la kératite ne serait pas cause plutôt qu'effet de cette diathèse. A l'appui de cette doctrine, il cite la thèse de M. Desir de Fortunet (Lyon, 1888). Pour ce dernier, la kératite proviendrait directement par inoculation des agents infectieux venant soit des lésions nasales soit des pustules impétigineuses de la face ou des doigts. La description de l'état des enfants atteints de kératites, qui vivent la tête enfouie sous des vêtements imprégnés de ces mucosités si irritantes pour la peau, nous montre ensuite le virus oculaire pénétrant dans l'organisme à travers les érosions cutanées du voisinage de l'œil et engendrant le lymphatisme.

Si cette théorie est un peu hasardée, elle conduit au moins à ce traitement rationnel qui consiste à tenir continuellement la figure de l'enfant dans un grand état de propreté et d'asepsie destiné à supprimer toutes les causes d'irritation de la face.

Au symptôme classique photophobie il préfère donner le nom de spasme palpébral qu'il conseille avec raison de combattre à l'aide des élévateurs des paupières.

Les kératites infectieuses forment un chapitre intéressant. L'étiologie de l'infection par le staphylocoque n'est plus au rang de l'hypothèse. Sous le champ du microscope, il en montre la forme ; dans les bouillons de culture, il en fait voir la reproduction en nombres infinis, et, avec une quantité minime, il peut en faire des semences et déterminer la maladie dans une cornée animale. Partant de ces données, les allures de la maladie deviennent faciles à comprendre, et il en découle la rapidité avec laquelle il faut attaquer le mal et la manière de le faire sans obéir à un empirisme plus ou moins dangereux.

Dans les lésions consécutives aux affections cornéennes, le staphylome présente un certain intérêt à cause des indications opératoires.

Le chapitre consacré aux phlegmons de l'œil nous remet en honneur les doctrines microbiennes, et il est intéressant de voir les germes infectieux venir tantôt de l'extérieur tantôt de l'intérieur (phlegmons dits spontanés).

Un seule leçon est consacrée aux tumeurs de la conjonctive ; un sujet aussi vaste aurait demandé de plus amples développements, mais il aurait fallu sortir du plan de l'ouvrage.

Parmi les traumatismes superficiels de l'œil, il en est une variété que l'auteur a bien su mettre en évidence et que les médecins ne sauraient trop méditer pour en faire leur profit, ce sont

Digitized by Google

les corps étrangers de toute sorte dans les culs-de-sac conjonctivaux et y séjournant un long temps faute d'un véritable examen de la part des praticiens.

L'étude des brûlures de la cornée montre la bénignité relative de certaines brûlures et, au contraire, la gravité de celles produites surtout par des liquides caustiques, aussi ne craint-il pas de dire que ces brûlures sont un véritable malheur. Il fait ressortir les difficultés de s'opposer aux adhérences qui en sont la conséquence forcée et les déceptions qu'on peut avoir après quelques années dans les cas où l'autoplastie semblait avoir fait merveille.

L'exorbitisme finit le volume et ce ne sont pas quelques notions de séméiologie générale qui pourront éclairer au juste les praticiens sur la nature du mal ; mais lorsqu'ils se trouveront en présence de cas de ce genre, ils feront bien de méditer ce chapitre ; ils y trouveront certainement quelques indications qui pourront les mettre sur la bonne voie et surtout leur éviter bien des ennuis.

En somme la lecture de cet ouvrage est intéressante; on sort un peu des sentiers par trop battus; les médecins y trouveront d'utiles conseils et l'auteur a atteint le but qu'il s'était proposé.

Dr Rémy.

Blépharospasme, par M. le Dr G. Valude. — Le spasme des paupières consiste en une contraction clonique et souvent rythmée du muscle orbiculaire des paupières ou même en une contraction tonique passagère. Il existe un blépharospasme permanent qui est plutôt une contraction orbiculaire symptomatique de certaines affections douloureuses de l'œil qu'une maladie spéciale. C'est un blépharospasme *secondaire*. Par lui-même, le blépharospasme constitue une entité morbide propre, comprenant deux formes distinctes : le blépharospasme non douloureux et le blépharospasme douloureux. Ces deux variétés de spasmes palpébraux forment souvent l'appoint de spasmes étendus à la face entière et que l'on connaît sous l'étiquette de tics douloureux et non douloureux. Dans ce travail, M. Valude passe ces diverses variétés en revue et analyse les différentes méthodes de traitement.

(*Union méd.*, janvier 1893).

Sur le diagnostic différentiel de l'hystérie et des maladies organiques du cerveau, par Ghilarducci. — L'auteur étudie quatre cas d'hystérie à forme d'épilepsie partielle. Dans la première observation il s'agit d'une femme atteinte d'engourdissement de toute une moitié du corps, de la langue, de troubles in-

Digitized by Google

tellectuels avec aphasie, de paralysie des membres (hémiplégie puis paraplégie), ces symptômes coexistant avec les stigmates de l'hystérie et avec des attaques épileptiques dépendant d'une lésion corticale; on avait même pensé à la trépanation. L'examen approfondi et l'évolution des symptômes montrèrent qu'ils étaient dus à une névrose : la malade était sujette depuis son enfance à des paresthésies provoquées par des pressions légères.

Le second malade, dont Ghilarducci rapporte l'observation, présentait, avec des phénomènes cérébraux en apparence très graves, des troubles visuels. Il s'agissait d'un homme, saturnin, qui, dans la première jeunesse, a éprouvé des étourdissements accompagnés de céphalée et de diplopie ; quelques années plus tard un léger traumatisme produisit une paralysie et un tremblement du bras droit, puis se manifestèrent de nouveau des étourdissements avec accès de céphalée et de diplopie ; enfin, plus récemment, éclatèrent des accès d'épilepsie partielle motrice avec morsure de la langue. Mais jamais il n'y a eu de miction involontaire; on constate l'existence d'une hémianesthésie sensitivo-sensorielle avec rétrécissement concentrique du champ visuel, les phénomènes de l'aura hystérique, des troubles de l'accommodation.

(*Archiv. de Neurologie*, novembre 1892).

Phénomènes hystériques simulant la sclérose en plaques, par Cochez. — Chez un jockey alcoolique un traumatisme cranien fit apparaître l'hystérie et des troubles neurasthéniques (battements dans les tempes, agoraphobie, troubles digestifs). Plus tard survint une attaque d'apoplexie hystérique suivie d'un délire de persécution et d'une hémiplégie. Une nouvelle attaque d'apoplexie l'amène à l'hôpital : on constate l'existence d'un mutisme absolu, malgré l'intégrité de la langue et des lèvres et la conservation complète de l'intelligence (mutisme hystérique). Le diagnostic s'imposait d'autant plus qu'il existait du spasme glosso-labié, Cependant plus tard, le bégayement ayant remplacé le mutisme, les vertiges, les attaques apoplectiformes, les troubles oculaires, ceux de la parole, le tremblement intentionnel pouvaient faire songer à la sclérose en plaques. Mais les vertiges présentaient les caractères du vertige hystérique (battements dans les tempes, bourdonnements d'oreilles), les attaques apoplectiformes rentraient dans la description de Debove, les troubles oculaires étaient caractérisés par une amaurose monoculaire ; quant au bégayement, il ne rappelait point la parole scandée de la sclérose multiloculaire. Il n'y avait d'ailleurs ni nystagmus, ni exagération des réflexes, les symptômes étaient donc exclusivement imputables

Digitized by Google

à l'hystérie. La suggestion hypnotique fit disparaître le mutisme et l'amaurose (*Archiv. de Neurologie*, 1892, et *Revue internat. de Bibl. méd.*, 1893).

La syphilis acquise de l'enfance, par M. le professeur FOURNIER. — La syphilis acquise de l'enfance n'est rien autre que la syphilis de l'adulte transportée dans le jeune âge. Il y a, comme chez le premier, un accident initial au point où s'est faite la contamination, puis une explosion secondaire qui succède au chancre ; enfin, pendant une période indéfinie, peuvent survenir les accidents de la syphilis tertiaire.

La syphilis acquise de l'enfance est donc calculée, photographiée sur celle de l'adulte.

L'enfant peut aussi être atteint de syphilis héréditaire. Il convient donc, au moins au point de vue du pronostic, de comparer entre elles ces deux syphilis. Tandis que la syphilis héréditaire est épouvantablement meurtrière, qu'elle tue 70 à 80 p. 100 des cas, ce n'est qu'exceptionnellement que la syphilis de l'enfance devient dangereuse.

La règle est que la syphilis infantile est bien tolérée. Les principaux accidents secondaires sont des plaques muqueuses très abondantes surtout dans la bouche, de la roséole, des syphilides papuleuses, des engorgements ganglionnaires importants. L'état général est peu troublé et même reste intact. On voit bon nombre d'enfants nés avec la vérole se porter à peu près comme s'ils n'avaient rien ; ils restent presque indifférents devant la maladie.

La syphilis acquise de l'enfance a beaucoup de chances d'être méconnue. C'est un accident, une surprise ; on ne pense pas que le baiser d'un visiteur, un jouet malpropre peuvent infecter l'enfant. Enfin la famille peut être absolument ignorante de la maladie.

La maladie passe très souvent inaperçue. Le chancre est quelquefois petit, insignifiant, pris pour un simple bobo. Les accidents secondaires ordinaires, la roséole, reçoivent l'étiquette d'éruption de lait, de gourmes; les plaques muqueuses buccales sont prises pour des accidents de dentition.

La vérole tertiaire elle-même est souvent méconnue, parce qu'elle a la mine honnête, suivant l'expression de mon maître Ricord. Quand un petit malade est atteint *d'une ophtalmie grave*, on ne songe guère à la syphilis. Il en est de même pour les accidents cérébraux, que l'on attribue habituellement à de la méningite tuberculeuse.

Enfin, ce qui contribue à faciliter l'erreur, c'est que les accidents tertiaires de la vérole infantile évoluent à l'époque de la scrofule, entre 8, 12 et 14 ans. Invariablement toutes les lésions

Digitized by Google

syphilitiques sont prises à cet âge pour des manifestations de la scrofulo-tuberculose. (*La Tribune médicale.*)

Un nouveau médicament : la tropacocaïne. — Il s'agit d'un nouvel agent d'anesthésie locale, dont l'expérimentation a été faite en Allemagne et en Angleterre. A en croire les notes qui nous viennent de l'étranger et les quelques expériences qui ont eté faites en France, par quelques privilégiés, ce nouveau médicament doit remplacer la cocaïne à jamais.

Nous n'avons pas eu la bonne fortune d'expérimenter ce nouveau produit, mais nous ne pouvons nous empêcher d'accompagner de commentaires l'arrivée chez nous du nouvel anesthésique.

Tout d'abord, disons qu'il est difficile de se procurer la tropacocaïne : il faut recourir à la bienveillance d'un pharmacien résidant de l'autre côté du Rhin. En deuxième lieu, que peut bien être au point de vue chimique cette tropacocaïne, dont l'effet serait analogue à l'action combinée de l'atropine et de la cocaïne? *A priori*, on croirait qu'il s'agit d'une combinaison de l'alcaloïde de la belladone avec celui de la coca. Erreur ! cette tropacocaïne est un alcaloïde spécial, d'une certaine variété de coca et, d'après certaines analyses, ce serait *une benzoïlo-pseudo-tropéine !*

Nos connaissances en chimie sont trop limitées pour que nous puissions expliquer comment cette benzoïlo-pseudo-tropéine est devenue tropacocaïne ; mais il nous paraît difficile d'accepter, sans un contrôle plus sévère, les conclusions de certains expérimentateurs ; et nous attendrons que la fabrication de ce nouveau produit soit plus connue, moins spécialisée pour y donner notre appui. Depuis quelque temps nous sommes inondés de produits en *ol* ou en *ine*, tous dérivés de déchets inutilisés de la distillation de la houille, tous produits ayant fait merveille à l'étranger, doués de propriétés thérapeutiques extraordinaires et qui, en réalité, ne sont que l'utilisation industrielle de résidus mal définis et, en général, d'odeur repoussante.

Il ne faut plus laisser s'acclimater, chez nous, cette mode qui consiste à croire sur parole les publications enthousiastes d'un produit étranger et de dénomination bizarre.

(*Gazette des Hôpitaux*, février 1893.)

Traitement galvanique de la photophobie. — Un confrère anglais a communiqué à la Société d'ophtalmologie de Londres le résultat de ses recherches sur le traitement de la photophobie simple, indépendante de toute irritation oculaire d'origine inflammatoire, au moyen d'un courant galvanique de un à deux milliampères appliqué par l'intermédiaire d'un doigt tenu sur le globe de l'œil,

Digitized by Google

traitement que l'auteur a institué jusqu'ici chez treize malades. Il a relaté des cas typiques de ce genre guéris complètement en trois semaines sous l'influence de deux séances de galvanisation par jour. Les malades de M. Hern étaient pour la plupart des sujets anémiques, affaiblis, des nerveux ou des rhumatisants; aucun d'eux n'était entaché d'hystérie.

(*Revue de Thérapeutique*, 15 février 1893.)

L'antipyrine dans le traitement des maladies de l'œil. — Le Dr WICHERKIEWICZ se sert avec succès d'instillations d'antipyrine en solution aqueuse, 1 à 28 p. 100, dans un grand nombre d'affections oculaires : conjonctivites simples et granuleuses, inflammations de la sclérotique et de la cornée, glaucome chronique.

Une solution, même faible, d'antipyrine à 2 p. 100 provoque, instillée dans l'œil, une sensation de cuisson qui se transforme en douleur assez vive, si la solution est plus concentrée; mais cette douleur se transforme bientôt en une sensation agréable, grâce à l'action calmante et décongestionnante de l'antipyrine.

Dans les conjonctivites simples, aiguës et chroniques, surtout celles qui surviennent à la suite de l'influenza, au moyen d'une solution de 3 à 5 p. 100 d'antipyrine, en instillations répétées trois fois par jour, on voit la sécrétion diminuer rapidement et la guérison survenir dans les cas les plus rebelles.

Pour le traitement de l'ophtalmie granuleuse aiguë, l'antipyrine ne peut remplacer le nitrate d'argent; mais dans la forme chronique, employée en solution à 25 p. 100, trois fois par jour, elle produit d'excellents résultats.

Des injections d'une solution d'antipyrine à 25 p. 100 dans le sac lacrymal, deux fois par jour, exercent une action très favorable dans le cas d'inflammation de l'appareil lacrymal.

Les taies de la cornée sont améliorées par l'antipyrine.

Enfin, dans le glaucome chronique, on obtient une sédation considérable des douleurs, une diminution de la dureté de l'œil, en versant dans le canal nasal, correspondant à l'œil lésé, quelques gouttes, deux fois par jour, d'une solution d'antipyrine à 25 p. 100, le malade tenant pendant l'opération la tête fortement renversée en arrière (*Journal de la Santé*).

Dr E. ROLLAND.

Champ optique, champ visuel absolu et relatif de l'œil humain. — M. A. LEROY émet les propositions suivantes :

1° Le champ optique de l'œil est un maximum; 2° les limites du champ visuel sont celles du champ optique; 3° le champ visuel humain est le même chez tous les individus; 4° l'étendue

Digitized by Google

du champ visuel est la même pour toutes les couleurs; elle mesure en nombre exact les trois quarts de la sphère.

Cette étendue dépasse de beaucoup les limites des plus grands champs visuels constatés jusqu'à nos jours, puisque leur maximum était évalué généralement à la moitié d'une sphère seulement. Cet écart tient sans doute à ce que les observateurs n'ont pas employé des sources lumineuses suffisantes. Pour prévenir toute confusion, M. Leroy propose de nommer *champ visuel absolu* le champ dont il fait connaître ci-dessus les propriétés, et *champ visuel relatif* celui pouvant s'appliquer à tous les champs visuels qu'on obtient en employant des sources de lumière d'une intensité inférieure à celle qui est nécessaire pour atteindre le champ absolu. Ce sont les champs visuels qu'on a déterminés jusqu'à présent.

Traitement de l'obstruction des voies lacrymales. — Gould, de Philadelphie, recommande un procédé qui, d'après lui, suffirait à guérir un grand nombre de cas d'obstruction des voies lacrymales. Voici en quoi consiste ce procédé :

On commence par vider le sac et les canalicules lacrymaux de leur contenu en comprimant ces parties avec le doigt; puis, après avoir bien nettoyé l'œil et le cul-de-sac conjonctival des produits de sécrétion que la pression a fait sourdre, on fait tenir au malade la tête déjetée en arrière et de côté; on remplit alors tout le creux formé entre le nez, le bord orbitaire et le maxillaire supérieur, d'eau boriquée ou encore de la solution suivante :

Acide borique	50 centigr.
Chlorure de sodium	14 —
Chlorure de zinc	4 —
Pyoctanine bleue	Q. s.

pour obtenir une coloration foncée du liquide.

Eau distillée	100 grammes.

Mêlez et filtrez.

L'œil étant recouvert du liquide médicamenteux, on exerce successivement avec le petit doigt, tantôt une compression des voies lacrymales destinée à expulser leur contenu, tantôt, après une petite pause, une compression en sens inverse, dirigée de l'angle palpébral vers le nez et qui a pour but d'aider à la pénétration de la solution médicamenteuse dans les canalicules et le sac.

Dans beaucoup de cas d'obstruction lacrymale, dans ceux notamment où il n'existe pas de rétrécissement des points lacrymaux, on obtiendrait par ce traitement une guérison complète et plus ou

Digitized by Google

moins rapide. Lorsqu'il existe un rétrécissement des points lacrymaux, il suffirait de les inciser pour que le traitement donne le résultat cherché.

(*Gazette hebd. des sciences méd. de Bordeaux.*)

VARIÉTÉS

Association de la Presse médicale.

Réunion du 7 juillet 1893. Le troisième dîner statutaire, pour l'année 1893, de l'Association de la Presse médicale, a eu lieu au restaurant Marguery. Dix-sept membres ont assisté à cette séance que présidait M. le professeur Cornil et à laquelle ont pris part les deux membres nouvellement admis, MM. Fournier et Bérillon.

Candidatures : M. le professeur *Forgues*, de Montpellier, pour le journal *le Nouveau Montpellier médical* ; parrains : MM. *Cornil* et *Dujardin-Beaumetz ;* rapporteur : M. *Landouzy*.

M. le Dr *Ollivier*, pour le journal *les Annales de la Policlinique ;* parrains : MM. *Auvard* et *Doléris ;* rapporteur : M. *Schouppe*.

Ces candidatures seront rapportées au dîner du premier vendredi d'octobre.

On informe les membres présents de la réponse négative de la compagnie des chemins de fer de l'État, qui n'a pas consenti à faire à l'Association les réductions consenties par d'autres Compagnies. Celle du Midi n'a pas encore répondu; on répétera les démarches.

M. le président, dans une communication spéciale, fait le récit, très intéressant, des démarches qu'il a faites pour obtenir l'adoption, par la Commission de l'armée, de son projet de loi, qui permet aux étudiants de ne faire leur service militaire que lorsqu'ils sont pourvus du diplôme de docteur en médecine. Il raconte les difficultés qu'il a rencontrées et qui ont amené un ajournement du projet.

Après une discussion approfondie, la réunion décide que chaque directeur de journal fera ses efforts pour que la Commission de l'armée, éclairée sur les véritables intérêts du pays, revienne sur sa détermination. Le prochain dîner aura lieu après la clôture du Congrès international de Rome, en octobre.

Le Gérant : FÉLIX ALCAN.

4654.— L.-Imprimeries réunies, B, rue Mignon, 2.— MAY et MOTTEROZ, direct.

Digitized by Google

DU DÉCOLLEMENT DE LA RÉTINE SYPHILITIQUE

ET DE SON TRAITEMENT

PAR

Le Docteur GALEZOWSKI[1]

Les altérations syphilitiques du fond de l'œil acquièrent rarement les caractères d'ophtalmies séreuses, et les choroïdites glaucomateuses, comme celles décrites par Samelsohn, et que j'ai signalées au dernier congrès d'ophtalmologie de Paris, constituent une exception à la règle; cela tient ordinairement à la nature de la lésion des parois vasculaires, ainsi qu'à la nature d'exsudats plastiques, fibrineux, épais et adhésifs.

Il en est de même du décollement rétinien, qui est le résultat généralement d'un exsudat séreux, liquide, peu coagulable et occasionné de préférence par une altération athéromateuse des parois des vaisseaux choroïdiens.

Mais les altérations athéromateuses ne se rencontrent pas souvent dans la syphilis, elles peuvent se présenter conjointement avec d'autres lésions, comme une simple complication, surtout si la syphilis survient chez un individu goutteux ou arthritique : l'iritis séreuse avec une kératite ponctuée en est un exemple.

Ces symptômes ne sont que de courte durée, et limités à quelques vaisseaux, isolés de la membrane vasculaire, pendant que les centres subissent une inflammation de nature pyogène; c'est pourquoi nous voyons les troubles séreux s'effacer et céder la place à d'autres qui sont propres à la syphilis. Ils envahissent successivement tous les tissus qui se trouvent dans leur trajet, et les imprègnent, plus ou moins, ion le degré du mal. Ces exsudats plastiques donnent lieu

1. Ce travail a été lu à la Société française de Dermatologie et de Syphiliphie, juin 1893.

Digitized by Google

à des adhérences des tissus de l'iris et de la capsule d'où les synéchies postérieures, si caractéristiques dans les iritis syphilitiques. Ces adhérences pourquoi se produisent-elles? Quelle est leur cause, et pourquoi ne les voit-on jamais ou presque pas, dans les iritis séreuses? Pourquoi une iridochoroïdite, séreuse, glaucomateuse n'amène-t-elle pas d'adhérence entre l'iris et la capsule, malgré que l'iris est enflammé, et que la composition de l'humeur aqueuse est vicieuse et contient des exsudats? Pourquoi? parce que la sécrétion morbide est de nature séreuse et ne contient pas d'éléments plastiques.

La même chose a lieu dans les choroïdites séreuses; leurs exsudats sont diffluents et, ne contenant pas de globules pyogènes ni d'éléments fibrineux, ne sont pas aptes à produire des adhérences entre les tissus. La choroïde peut sécréter un liquide aqueux, en grande quantité, soulever et décoller la rétine, sans amener une adhérence entre l'une et l'autre.

Il n'en est pas de même dans les affections syphilitiques de la choroïde, où l'exsudat plastique possède toujours des caractères fibrineux, qui amènent des adhérences avec tous les tissus voisins, les désorganisent peu à peu, et constituent à la longue de nouvelles membranes, qui envahissent tout l'espace libre, en repoussant celles qui sont moins résistantes.

Tel est le tableau de la choroïdite exsudative et plastique, provoquée par la syphilis. Elle débute, comme je viens de le démontrer dans mon travail lu à l'Académie de médecine, vers l'ora serrata, et gagne successivement les membranes voisines pour amener des rétinites, des hyalites, des névrites, des iritis, etc. Ces exsudats ne sont pas tout à fait homogènes; par places ils deviennent plus liquides, que cette liquéfaction soit la conséquence d'une constitution générale du malade, rhumatismale, goutteuse ou autre, soit qu'elle provienne d'une altération spéciale des parois vasculaires. Une sécrétion liquide apparaissant sous l'influence de la syphilis choroïdienne, s'amasse habituellement vers l'ora serrata, refoule la rétine vers le corps vitré et provoque d'abord non point un *décollement* ordinaire de la rétine, comme dans

Digitized by Google

d'autres affections, mais un soulèvement rétinien dont les caractères ne sont pas encore bien connus.

Le soulèvement de la rétine est la première période du décollement rétinien, que j'ai observé le plus habituellement dans les affections syphilitiques et que j'ai rencontré aussi dans quelques yeux myopes. On distingue vers la partie périphérique du fond de l'œil, et au voisinage de l'ora serrata, comme une suffusion séreuse de la rétine, qui ne s'étend qu'à un espace limité par deux ou trois vaisseaux rétiniens ; on est tenté de supposer qu'il s'agit dans ces cas d'une rétinite séreuse. Mais il y a deux signes qui ne manquent jamais dans cette période du décollement, et qui sont caractéristiques de la maladie : l'un, fonctionnel, est le même que dans tous les décollements et se traduit par la perte du champ visuel dans toute la partie correspondante au décollement et se développe lentement, contrairement au décollement myopique; l'autre, plus important que le premier, est ophtalmoscopique, il se traduit par la sinuosité des vaisseaux rétiniens, qui paraissent presque noirs, au milieu de la rétine infiltrée et laiteuse. Avec le mouvement de l'œil la sinuosité devient encore plus prononcée ; les vaisseaux rétiniens forment, dans la partie décollée, des zigs-zags très serrés, très apparents, qui ne se voient pas dans les parties décollées de la rétine. Cette forme particulière du décollement de la rétine, que j'appelle soulèvement rétinien, se rencontre plus spécialement dans la syphilis; il est le résultat d'une choroïdite spéciale, qui se sera localisée plus spécialement dans la région ciliaire; mais là le liquide épanché ne dépassera pas une certaine limite, tandis que l'épanchement plastique, fibrineux, gagnera en étendue et en épaisseur, formera vers la région du cercle ciliaire de larges plaques exsudatives, grisâtres, avec des dépôts pigmentaires disséminés. Au pourtour, les taches n'existent pas toujours au début de la maladie, ou bien elles sont cachées par la rétine soulevée. Mais si on laisse le mal se développer, ou si l'on n'y prend garde, on verra la choroïdite prendre de l'extension, les exsudations se multiplier dans toutes les direc-

Digitized by Google

tions au pourtour du point primitivement atteint, d'où il s'ensuivra un décollement très étendu qui envahira même la région de la macula.

Le nerf optique prend part aussi à cette inflammation : on voit surgir une névrite ou une périnévrite, si rien ne l'arrête ; le champ périphérique est détruit dans une partie plus ou moins grande, selon l'espace occupé par le décollement rétinien, et si les choses marchent ainsi, il s'ensuivra à la longue un développement d'une masse exsudative, soulevant la rétine et donnant lieu à une apparence néoplastique ressemblant à une vraie tumeur.

Méfiez-vous, messieurs, de ces accidents à leur début, examinez avec soin l'ora serrata chez tous les malades syphilitiques qui présentent les moindres altérations, et surtout de la choroïde, car dans ces cas les exsudations vont envahir très rapidement le centre de nutrition de l'œil, le cercle ciliaire, et amèneront tôt ou tard les lésions que je vous signale aujourd'hui. Servez-vous dans votre examen ophtalmologique de lentilles à court foyer, ou de mes lentilles *prismatiques*, car elles vous permettront de placer le foyer lumineux bien plus en arrière du cristallin de l'œil examiné, et vous dévoileront les lésions caractéristiques de la syphilis, qui sans cet examen auraient passé inaperçus.

J'ai réuni plus de quinze observations se rapportant à cette variété d'affection ; je pourrais, en cherchant dans mes registres, en recueillir plus du double ; mais je vais surtout attirer votre attention, messieurs, sur le mode de diagnostic de la syphilis oculaire, car c'est au début du mal que je suis certain d'obtenir la guérison en agissant promptement et énergiquement par le procédé des frictions.

Voici quelques faits caractéristiques à l'appui ; quelques-uns sont de date ancienne et d'autres plus récents.

Observation I

M. O..., âgé de 50 ans, habitant l'Amérique du Sud, ayant toujours joui d'une très bonne santé, et ayant la vue

Digitized by Google

longue, a été atteint à sa 36e année d'un chancre qui avait exigé un traitement très long avec des cautérisations successives. De plus, il a eu plusieurs glandes engorgées dans les aines, qui ne se dissipèrent qu'après plusieurs mois de traitement aux pilules de mercure et à l'iodure de potassium. Trois mois après le début du chancre, il fut pris d'une angine grave, ulcéreuse, ayant nécessité plusieurs cautérisations, et qui n'amenèrent la guérison qu'après plusieurs mois de traitement énergique. Dans le courant de cette première période d'infection vénérienne, il a eu quelques éruptions aux bras et sur la poitrine, qui cessèrent promptement après cinq ou six mois de traitement mercuriel. Depuis cette époque il se trouvait complètement guéri et n'avait plus besoin de suivre aucun traitement antisyphilitique, lorsqu'en novembre 1879, il s'était aperçu subitement d'un trouble de la vue de l'œil droit caractérisé par un brouillard diffus, accompagné par moments d'éclairs et de cercles lumineux, mais sans aucune rougeur ni inflammation. En 1881, l'œil gauche commença à se troubler, le malade voyait un brouillard et des mouches sur les objets qu'il fixait. Soigné dans le pays qu'il habitait, il n'éprouva aucune amélioration, et se décida à quitter l'Amérique pour venir me consulter.

Je l'ai vu pour la première fois le 27 septembre 1882, et j'ai constaté que l'œil droit était très voilé, c'est à peine s'il distinguait les caractères n° 10 de l'échelle. De l'œil gauche, il lisait le n° 3 de l'échelle difficilement, mais l'ensemble de la vue des deux yeux était tellement affaibli qu'il voyait difficilement à se conduire.

A l'examen ophtalmoscopique, je constate un décollement de la rétine droite, à sa partie inférieure ; la papille est très troublée ; de nombreuses taches atrophiques et pigmentaires apparaissent vers l'ora serrata et le corps vitré contient de nombreux flocons. A l'œil gauche il n'y a que de la choroïdite atrophique disséminée vers l'ora serrata et la papille très nuageuse (fig. 1, p. 458).

En présence de pareils phénomènes, j'ai cru nécessaire de soumettre le malade au traitement par les frictions générales

Digitized by Google

mercurielles à la dose de 2 grammes par jour. Ce traitement a été suivi très exactement par le malade pendant deux années et demie, consécutives, avec quelques interruptions de courte durée, quinze à vingt jours, qui étaient occasionnées par des gingivites. Le résultat a été on ne plus satisfaisant ; le 25 mars 1885, j'ai pu constater une guérison complète de l'œil gauche, sauf quelques atrophies choroïdiennes disséminées de l'ora serrata. Quant à l'œil droit, la rétine a repris des adhérences dans toute l'étendue de la partie décollée ; une masse exsudative a recouvert la portion altérée. Le reste du fond de l'œil s'est éclairci, les taches atrophiques ont apparu dans différentes parties du fond de l'œil ; mais le corps vitré est redevenu transparent. Le malade peut lire de cet œil le n° 2 de l'échelle à l'aide d'un verre convexe de + 4 dioptries et la maladie se trouve complètement enrayée.

Ce fait est digne de toute l'attention des praticiens, car il démontre combien est efficace le traitement mercuriel, appliqué méthodiquement pendant deux années et demie consécutives, dans un décollement de la rétine provoqué par la syphilis, même lorsqu'il est administré à une période très avancée de la maladie. La choroïdite de l'œil gauche a guéri complètement et la vue est revenue à une acuité presque normale. Dans l'œil droit la choroïdite a guéri aussi, les flocons du corps vitré ont disparu, l'épanchement sous-rétinien s'est résorbé, et la rétine décollée a repris ses adhérences avec la choroïde sous-jacente, mais en se recouvrant, dans toute cette partie décollée, d'un large et épais exsudat. Il est incontestable que cette portion de la membrane visuelle ne pourra plus reprendre ses fonctions, mais la maladie de la choroïde qui a amené le décollement se trouve partout enrayée, et guérie, au point que le reste de la vue se trouve rétabli pour toujours.

Je rapporte, ci-après, deux autres faits, dans lesquels le décollement de la rétine, syphilitique, s'était développé dans des yeux myopes, et où la guérison a été précédée d'une déchirure de la rétine dans la région de l'ora serrata.

Digitized by Google

Observation II.

Décollement de la rétine dans une choroïdite syphilitique. Myopie.

M. Gr..., âgé de 27 ans, myope de 5 dioptries, contracte une syphilis à l'âge de 23 ans, avec roséole, angine, plaques muqueuses, etc. Soigné par les pilules de Ricord et l'iodure de potassium, se trouve complètement guéri de tous les accidents consécutifs à la syphilis, après sept mois de traitement énergique et continu. Il reste quatre ans bien portant et sans aucun phénomène de la maladie, lorsqu'à la fin de novembre 1888, il est pris d'un trouble de la vue à son œil gauche, caractérisé surtout par un brouillard diffus, qui lui fait croire que ses verres de lunettes ne sont pas nets. Peu à peu le brouillard s'accentue davantage, des éclairs et des phénomènes lumineux apparaissent devant cet œil, la lecture devient impossible. C'est en présence de ces phénomènes morbides que le malade se décida à venir me consulter le 18 avril 1889.

En l'examinant à l'ophtalmoscope, j'ai pu constater qu'il s'agissait chez M. Gr... d'une choroïdite syphilitique typique, avec trouble de la papille; flocons fins, filiformes du corps vitré, de nombreuses taches atrophiques et pigmentaires de l'ora serrata, quelques plaques d'atrophie choroïdienne au voisinage de la papille optique. Mais, ce qui était le plus grave, c'est qu'à la partie inféro-interne de ce même œil et tout près de l'ora serrata, j'ai pu constater un soulèvement de la rétine, accompagné d'une suffusion séreuse qui s'étendait jusqu'au voisinage de la papille. C'était un décollement de la rétine, avec une grande plaque rouge transversale à bords bien tranchés, et qui n'était dû qu'à une déchirure de la rétine, laissant passer le liquide sous-rétinien dans le corps vitré (fig. 2, p. 459).

Il ne restait aucun doute pour moi : il s'agissait ici d'une choroïdite syphilitique, compliquée d'un décollement de la

Digitized by Google

rétine. Ce dernier avait des caractères un peu différents des décollements myopiques ordinaires : la rétine était soulevée, mais elle était moins flottante et la déchirure rétinienne facilitait l'écoulement du liquide sous-rétinien dans le corps vitré. En présence de ces altérations, je n'ai pas hésité à soumettre le malade au traitement général par les frictions mercurielles à la dose de 2 grammes par jour qui fut suivi, sans de très grandes interruptions, pendant deux années et demie. Peu à peu la vue s'est améliorée, le fond de l'œil s'est éclairci, les flocons ont disparu. En l'examinant pour la dernière fois, le 17 décembre 1891, j'ai pu constater que le décollement de la rétine était cicatrisé et recouvert sur une certaine étendue, au voisinage de l'ancienne déchirure, d'une large exsudation blanc grisâtre; le champ visuel correspondant était perdu, tandis que la vision centrale se trouve en grande partie rétablie.

Observation III

Décollement de la rétine syphilitique. Traitement par les frictions mercurielles. Amélioration sensible.

Mme S..., âgée de 34 ans, myope dès son enfance mais jouissant toujours d'une très bonne vue; pour la lecture n'employait jamais de lunettes et pour voir au loin se servait d'une face à main avec des verres concaves n° 3 dioptries. En 1879 elle contracte la syphilis pour laquelle elle avait suivi le traitement prescrit par son médecin, sous forme de pilules et de la potion iodée. Ce traitement la débarrassa facilement des aphtes de la bouche et d'une angine rebelle. En 1886 la vue commença à faiblir dans les deux yeux; elle vint me consulter pour la première fois en août 1888.

J'ai constaté alors une choroïdite syphilitique dans les deux yeux, atrophie choroïdienne péri-papillaire et de l'ora serrata. De plus, j'ai pu reconnaître l'existence d'un décollement de la rétine à son œil gauche. J'ai soumis la malade au traitement par les frictions mercurielles sur les jointures. Ce traitement fut suivi, sauf quelques interruptions, pendant

Digitized by Google

deux années : vision très notablement améliorée; l'autre œil est guéri.

Un fait nouveau mérite une attention toute particulière : il s'agit d'une affection grave et très compliquée d'accidents syphilitiques de la choroïde et de la rétine. L'œil droit d'une jeune fille a été pris successivement, sous l'influence de la syphilis, d'un décollement de la rétine, d'une irido-choroïdite plastique, puis d'accidents glaucomateux graves, subaigus, avec une tension excessive, et des douleurs tellement intenses, qu'il fallut pratiquer une iridectomie avec le concours d'un de mes chefs de clinique, le Dr Kopff. Cette opération, jointe au traitement par les frictions mercurielles, a amené une amélioration des plus notables.

Le danger d'un décollement syphilitique devient beaucoup plus grand, lorsqu'on veut pratiquer dans un œil ainsi atteint une opération quelconque, et surtout des injections, dans le corps vitré ou sous la rétine, de solutions au sublimé, ou toute autre solution mercurielle, comme cela est pratiqué, à tort selon moi, par quelques-uns de nos confrères. L'œil, après ces opérations, est complètement et définitivement compromis, comme cela est arrivé chez un des malades dont je rapporte ici l'observation, et que j'ai vu pour la première fois à Aix-les-Bains avec le Dr Blanc.

Observation IV

M. X..., âgé de 35 ans, avait contracté le chancre à l'âge de 25 ans; un an après, il est pris d'une iritis avec des synéchies postérieures à l'œil gauche, pour laquelle il est soigné par un de nos confrères de Paris par un traitement antisyphilitique énergique, et notamment par les pilules de sublimé et le sirop de Gibert. Ce traitement a été suivi pendant cinq mois consécutifs. La guérison complète a été obtenue.

C'est en avril 1889, par conséquent trois ans après l'interruption du traitement mercuriel, qu'il avait été repris de troubles de la vue de son œil gauche avec symptômes d'une choroïdite syphilitique. On l'avait soumis au traitement mixte

Digitized by Google

de l'iodure de potassium et du protoiodure d'hydrargyre, mais sans aucun résultat. Son séjour à Cauterets n'avait fait qu'aggraver le mal, et il avait consenti alors à se faire faire une injection dans l'intérieur de l'œil de peptonate de mercure, en novembre 1890, en même temps que des injections sous-cutanées mercuriques dans les différentes parties du corps. Les conséquences de ce traitement ont été désastreuses, et déjà quelques semaines après l'injection faite dans le corps vitré, la vue de cet œil s'était complètement perdue, malgré une nouvelle injection. Je l'ai vu en consultation pour la première fois avec le Dr Blanc à Aix, en août 1891, et j'ai constaté dans l'œil gauche, celui où on a fait des injections intra-oculaires, un large décollement de la rétine à sa partie supéro-externe et des épanchements très nombreux dans le corps vitré. L'œil droit présentait des signes de choroïdite syphilitique avec des taches atrophiques vers l'ora serrata. Sur le trajet de l'artère supéro-interne, on remarque une plaque exsudative avec quelques taches hémorragiques. La situation, comme on voit, était très grave, car de l'œil gauche le malade ne voyait rien, à peine percevait-il la lueur de la lampe en face; de l'œil droit il pouvait encore lire, mais la vue était voilée.

Ces accidents oculaires permettaient de juger d'une manière non douteuse que l'ancien traitement est resté sans aucun effet sur la maladie, et j'ai déclaré alors au malade qu'il fallait se soumettre à ma méthode de traitement, qui consiste à faire des frictions mercurielles sur les différentes jointures, pendant deux années consécutives et sans interruptions. Le malade consentit à suivre ce traitement, et j'ai pu examiner ses yeux de temps en temps jusqu'à il y a un mois. A sa dernière visite, qui a eu lieu le 14 juillet 1893, par conséquent après vingt-deux mois de traitement, j'ai eu la satisfaction de constater que l'œil droit est complètement guéri, et la vision normale rétablie; quant à l'œil gauche, il perçoit les gros objets, la rétine s'est recollée complètement, et ne flotte point; malheureusement, il s'est formé sur toute l'étendue de l'ancien décollement, ainsi que dans les parties

Digitized by Google

voisines, de larges plaques blanches ou blanc grisâtre exsudatives qui empêchent la rétine de voir.

J'ai réuni plus de 16 observations se rattachant à cette variété d'affection, dans lesquelles on trouve de larges exsudats périphériques de nature syphilitique, accompagnant la choroïdite de cette nature, et qui, sans nul doute, provenaient d'un décollement rétinien, cicatrisé. Des cas aussi graves exigent, comme on voit, une très grande énergie dans l'intervention thérapeutique, et c'est après de longues recherches que j'ai trouvé contre cette terrible maladie un moyen certain, infaillible, que je tiens à soumettre à l'appréciation des éminents praticiens devant lesquels j'ai l'honneur de lire ce travail.

Ce moyen consiste à faire au malade des frictions sur les jointures, pendant deux années consécutives, avec la pommade mercurielle, tous les jours dans une jointure différente : tout le succès du traitement dépend de sa durée ; ce n'est ni un mois, ni six mois, ni un an : ce sont deux années complètes que j'exige pour obtenir la guérison.

Voici comment je suis arrivé à adopter définitivement cette méthode qui, depuis quinze ans, ne m'a donné que des succès des plus brillants et des plus surprenants.

Étant encore chef de clinique chez mon regretté maître Desmarrès, où j'ai appris à faire le diagnostic des choroïdites syphilitiques, je fus frappé des insuccès de traitement obtenus par l'application des méthodes employées jusqu'alors. L'idée me vint de soigner parallèlement ces sortes de maladies, les unes avec l'iodure de potassium et le sirop de Gibert, d'autres par les frictions mercurielles. Ce dernier moyen seul me donna des résultats satisfaisants. Encouragé par ce commencement d'amélioration, j'insistai sur la continuation du traitement jusqu'à la guérison complète, qui n'eut lieu qu'au bout de deux années seulement.

Le Dr Barthélemy, présent à la séance de la société, adressa ces quelques observations importantes : « Nous employons d'ordinaire le traitement mercuriel avec beaucoup plus de timidité que M. Galezowski et nous serions aise de savoir s'il observe des accidents ou comment il les évite. » A cela, M. le

Digitized by Google

professeur Hallopeau ajouta qu'il désirerait savoir si le docteur Galezowski avait observé des accidents de mercurialisme chronique tels que le tremblement par exemple?

A ces questions, j'ai répondu ce qui suit : « J'emploie habituellement 2 grammes par friction d'onguent double; ces



Fig. 1.

frictions doivent être faites tous les soirs sur une jointure différente, ce qui permet de ne revenir à la même place que tous les dix jours. Les interruptions doivent être aussi rares que possible, et ne jamais dépasser dix ou quinze jours, à condition qu'on prolongera d'autant le traitement à l'expiration des deux années.

Digitized by Google

« Pour éviter la salivation, je soumets mes malades au gargarisme au chlorate de potasse deux fois par jour, simultanément avec les frictions.

« J'ai rarement été obligé de suspendre le traitement à cause de la salivation, mais ce qui est digne de remarque, c'est que

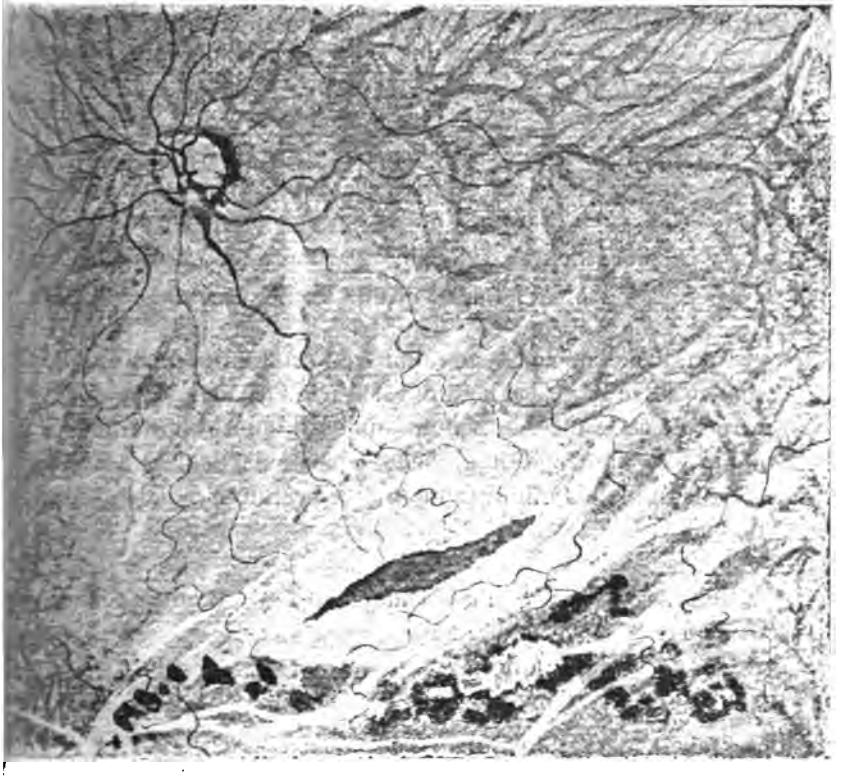

Fig. 2.

ce symptôme ne s'est produit qu'une ou deux fois à peine dans le courant des deux années.

« En ce qui concerne le tremblement mercuriel, je ne l'ai constaté, pour ma part, que trois fois sur des centaines de malades, et ces trois fois se rapportent à des atrophies ataxiques, contre lesquelles j'ai dû recourir à des injections au cyanure d'or. »

Digitized by Google

Je terminerai en insistant sur la nécessité de recourir toujours dans cette affection du fond de l'œil au traitement bisannuel par les frictions, car, tandis que les autres moyens ne guérissent que quelques symptômes de la maladie, cette méthode guérit la maladie elle-même, radicalement et définitivement, en faisant disparaître les flocons du corps vitré, et le décollement rétinien. Dr GALEZOWSKI.

A PROPOS D'UN CAS D'IRITIS CATAMÉNIALE

PAR

Le Dr SAULAY

Nous avons eu l'occasion d'observer à la clinique de notre maître, M. le Dr Despagnet, un cas d'iritis cataméniale type. La rareté de cette affection, en tant qu'entité morbide nettement définie, sa nature étiologique, ses particularités, les travaux récents auxquels elle a donné naissance, nous ont engagé à le relater.

Rich..., J., de Saint-Germain-en-Laye (Seine-et-Oise), 21 ans.

Pas de syphilis antérieure.

Pas de rhumatisme.

Pas de blennorragie avérée.

Réglée régulièrement depuis l'âge de 11 ans, ses règles ont toujours été très abondantes et prolongées (8 jours) jusqu'au 28 janvier 1893. Ce jour-là, étant à Paris, il lui prit fantaisie de visiter la Morgue, qu'elle ne connaissait pas encore, et cela au troisième jour d'une période menstruelle. Mal lui en prit. Ce spectacle l'épouvanta et le soir même, de retour à Saint-Germain-en-Laye, sous l'empire de l'indicible terreur qu'elle avait éprouvée, elle vit ses règles s'arrêter brusquement. Dès le lendemain, la malade accusait des dou-

Digitized by Google

leurs périorbitaires avec céphalalgie générale qu'elle traita par des applications de sinapismes aux membres inférieurs et des bains de pieds à la farine de moutarde. Le lendemain même déjà, léger degré d'amblyopie qui ne fit que s'accentuer les jours suivants. Le troisième jour, c'est-à-dire le 30 janvier, la malade put encore se rendre au lavoir et travailler toute la journée, mais la céphalalgie et les douleurs orbitaires redoublèrent d'intensité. A l'interrogatoire, la malade mit même la cause de ses troubles oculaires sur le compte d'un refroidissement contracté en lavant son linge.

Sept jours après l'accident, c'est-à-dire le 5 février, cette malade vint consulter M. le Dr Despagnet, à sa clinique de Saint-Germain, qui diagnostiqua une iritis cataméniale double avec synéchies postérieures.

Traitement : sangsues à la partie supérieure et interne des cuisses, collyre à l'atropine, sulfate de quinine.

Le lendemain, il y avait déjà une légère amélioration, puisque la malade pouvait se lever et se conduire sans aide, ce qu'elle n'avait pu faire depuis cinq jours.

Actuellement (8 février) la malade accuse encore de légères douleurs périorbitaires des deux côtés, mais ces douleurs sont plus accentuées à droite. Léger degré de photophobie. Un peu de larmoiement. La cornée est encore entourée d'un cercle d'injection périkératique très net. Les iris de cette malade, naturellement bleus, présentent des différences de coloration dans leur ensemble. Leur surface est irrégulière et tomenteuse. Les deux orifices pupillaires sont très irréguliers et ne réagissent que très difficilement à l'action de la lumière, par suite des synéchies postérieures solides qui se sont établies rapidement dès le début de la maladie.

Pendant toute la durée du mois qui suivit la suppression de ses règles et l'apparition des phénomènes iriens dont nous venons de parler, la malade, tout en accusant tous les jours une amélioration de plus en plus sensible, conserva des symptômes atténués d'iritis et une diminution assez accentuée de l'acuité visuelle jusqu'au retour de la période menstruelle suivante.

Digitized by Google

La malade est aujourd'hui guérie et ses règles se font normalement.

Bien des cliniciens avant Salo Cohn (*Uterus und Ange*, Wiesbaden, 1890) avaient entrevu les rapports étroits de causalité qui existent entre les affections oculaires et les états physiologiques ou pathologiques de l'utérus, mais c'est à cet auteur allemand que nous devons le premier travail d'ensemble sur la question. Le seul mérite de Cohn consiste à avoir réuni dans une sorte de compendium tous les faits relatifs à cette partie de la pathologie.

Avant Cohn déjà, Foerster désignait sous le nom de kopiopie hystérique cette relation morbide entre l'œil et l'utérus, se méprenant certainement sur l'origine réelle des troubles oculaires puisqu'il les faisait ressortir à la grande névrose.

La dénomination de kopiopie d'origine utérine (Abadie) rend un compte plus exact de la nature des troubles oculaires.

Enfin Truc, dans la thèse inspirée à l'un de ses élèves Janot (thèse de Montpellier, 1892) donne aux troubles oculaires, qui sont sous la dépendance d'un état utérin, la dénomination générale, mais aussi expressive que pittoresque, d'*œil utérin*. Il existerait donc un œil utérin comme il existe un œil hépatique, un œil hystérique.

Les mémoires et travaux de Galezowski, de Gruson, de Dor, d'Oursel, de Power, de Puech, de S. Cohn, de Trousseau, de Pargoire, de Janot, pour ne citer que les plus importants, ont largement contribué à éclairer les ophtalmologistes sur ce point important de la pathologie. Nous ne voudrions pas nous attarder outre mesure à retracer l'historique de cette question, déjà traitée dans des monographies spéciales, et notamment dans celle de Gendron et celle de Janot, où nous trouvons un index bibliographique des plus complets.

On pourrait dire en principe qu'une partie des affections de l'œil peuvent reconnaître comme cause étiologique des troubles utérins, depuis la kératite phlycténulaire jusqu'à la névrite rétro-bulbaire en passant par les hémorragies de la

Digitized by Google

chambre antérieure, les iritis séreuse et plastique, les hémorragies et apoplexies totales du corps vitré, les troubles de transparence de ce dernier milieu réfringent, toutes les variétés de choroïdites, y compris la choroïdite atrophique disséminée, le glaucome, la névro-rétinite, la névrite optique, l'atrophie de papille et enfin des lésions plus graves encore, l'irido-choroïdite suppurative et la panophtalmie. Du jour où la femme entre dans la vie sexuelle jusqu'à la ménopause, et même quelques années après, elle est sous l'éternelle menace de tous ces accidents. L'établissement de la fonction menstruelle chez la jeune fille, sa suppression brusque, la grossesse, l'accouchement, l'état puerpéral, les perturbations morbides de cette même fonction désignées sous les noms d'aménorrhée ou de dysménorrhée, les déviations utérines, la ménopause sont souvent les causes ignorées, mais certaines, de répercussions fâcheuses du côté de l'œil.

La menstruation normale ou physiologique détermine une diminution du champ visuel pour toutes les couleurs (Finkelstein).

En coïncidence avec la menstruation on a signalé l'orgelet à répétition (Deval), l'herpès de la cornée (Rausshoff), la kérato-conjonctivite et même la papillite avec hémorragies de la rétine (Leber), l'hémiopie et l'hémianopsie (Chevallereau), sans lésions ophtalmoscopiques. Nous devons signaler ici, dès maintenant, la susceptibilité spéciale de l'iris, au moment de la période menstruelle (iritis et irido-choroïdite cataméniale, uvéite de Grandclément, vitréite de Parenteau).

A la puberté doivent se rattacher la grande fréquence des affections oculaires chez les jeunes filles à cette partie de la vie. Swanzy avait déjà fait cette remarque clinique importante, que l'iritis était bien plus fréquemment observée chez la jeune fille de 11 à 17 ans que chez les jeunes gens à la même période de l'existence. On observe encore au moment de la puberté des cas, rares il est vrai, d'amaurose temporaire ou définitive, des hémorragies intra-oculaires, supplémentaires du flux menstruel, difficile à s'établir, une recrudescence des manifestations strumeuses de l'œil (Truc) et

Digitized by Google

plus spécialement de la cornée, la kératite phlycténulaire récidivante (Oursel), les hémorragies du corps vitré, le décollement de la rétine (Puech), la choroïdite atrophique (Galezowski), la névrite optique et l'atrophie de papille.

La ménopause, encore plus que la puberté, amène un retentissement manifeste sur l'organe de la vision, et c'est à cette période extrême de la vie sexuelle de la femme que le tractus uvéal se laisse surtout influencer par l'utérus. L'irido-choroïdite s'observe fréquemment à cette période critique de la vie (de Wecker), ainsi que le glaucome aigu (Pargoire). On note encore la névrite optique (Galezowski) qui peut se terminer par la guérison ou par l'atrophie de papille.

Tous les cliniciens connaissent la fréquence des affections oculaires dans le cours de la grossesse et tous savent que le plus grand nombre relèvent de l'albuminurie. L'amaurose, chez les femmes enceintes, est souvent le signe prémonitoire de l'éclampsie et se traduit à l'ophtalmoscope par de la rétinite brightique. Cette amaurose présente ce caractère clinique important de se terminer généralement par la guérison. On rencontre aussi la polyopie, le strabisme, l'héméralopie sans lésions, le glaucome hémorragique, les infarctus et les thromboses du plexus choroïdien, les artérite et endartérite infectieuses.

A l'accouchement se rattache la congestion passagère de la choroïde avec amaurose temporaire.

De l'état puerpéral peuvent relever l'amaurose temporaire sans lésions (Cohn), l'hémiopie, l'embolie de l'artère centrale de la rétine avec hémorragie et décollement concomitant de la même membrane. Dans l'état puerpéral, il y a encore à signaler des manifestations uvéales fréquentes (iritis, irido-choroïdite). A noter aussi la scléro-choroïdite postérieure, la névrite optique capable de se terminer par l'atrophie de papille.

Aux différents états pathologiques utérins se rattachent des troubles oculaires plus ou moins graves. A l'aménorrhée peuvent se lier l'amaurose (Demours), les hémorrhagies supplémentaires dans les divers milieux réfringents ou même dans

Digitized by Google

les annexes de l'organe de la vision (larmes de sang), l'augmentation d'une amétropie, le plus souvent la myopie (Oursel), la conjonctivite phlycténulaire, l'abcès de la cornée (Daguenet), la kératite interstitielle (Mooren), les lésions de l'uvée (iritis, irido-choroïdite et trouble du corps vitré), le décollement de la rétine (Pargoire, Pfluger), l'atrophie du nerf optique, partielle ou totale, unilatérale, mais le plus souvent bilatérale (Despagnet), l'œdème et la congestion de la papille qui disparaît avec le retour des règles.

A la dysménorrhée se rapportent les blépharites et les conjonctivites à répétition, l'ecchymose sous-conjonctivale, les kératites ulcéreuses et vasculaires, les abcès de la cornée, l'asthénopie accommodative ou musculaire, l'iritis avec trouble du cristallin (cataracte d'inanition ou cachectique de Michel), la choroïdite atrophique disséminée. Les rétinite et névrite optique dyménorrhéique sont plus rarement observées.

Dans l'avortement, Truc, après Pfluger et Mooren, a noté une irido-choroïdite double, d'origine manifestement infectieuse; signalons encore, comme complications oculaires de l'avortement, l'hémiopie et l'amaurose par atrophie de papille.

Les déviations utérines s'accompagnent souvent d'hyperesthésie rétinienne.

Telle est, sommairement exposée, la nomenclature aussi monotone qu'aride des troubles oculaires liés aux états physiologiques ou morbides utérins. Cette brève exposition était cependant nécessaire pour être complet.

Des théories pathogéniques qui ont été émises pour expliquer cette parenté étroite entre les affections oculaires et utérines, la théorie réflexe à laquelle se rattachent les noms de Jacoby, Ott, Rœhring, Freund, Thaon, Noblot et la théorie de la congestion par stase veineuse (Mooren, Manz, Rumpf) ou par stase lymphatique (Samelsohn) ne suffisent pas pour donner l'explication nette de l'universalité des faits.

La théorie qui réunit aujourd'hui la majorité des suffrages est la théorie de l'infection de Trousseau. C'est précisément à

Digitized by Google

propos d'un cas d'iritis cataméniale, dont l'observation est relatée dans toutes les monographies qui ont trait à ce point spécial de la pathologie, que Trousseau posa les bases de sa théorie. Cette théorie a trouvé des défenseurs et des apôtres dans Truc, de Wecker, Grandclément. Deutschmann, cité par de Wecker, démontra expérimentalement, après Manz, que l'augmentation de la pression intra-cranienne produite par des solutions aseptiques, ne déterminait pas de lésions de la papille du nerf optique ou de sa gaine dans son trajet rétro-bulbaire, bien que l'examen ophtalmoscopique révélât des signes de congestion et de stase papillaire, mais que la même augmentation de pression produite par des liquides septiques, des bouillons de culture virulents, déterminait des lésions de névrite et de périnévrite durables.

La théorie infectieuse place le point de départ de l'infection dans le vagin, l'utérus ou ses annexes. Cette théorie est d'autant plus plausible que nous savons qu'à l'état normal, l'utérus et le vagin en particulier peuvent être, et sont souvent, de véritables milieux de culture bactériens, depuis les recherches de Hansmann (1880), d'Otto Kustner (1883-1884), de Lomer (1885), de Bumm (1887). De Winter a trouvé, dans le col de l'utérus, le staphylococcus pyogenes aureus, le citreus, l'albus, et trois variétés de streptococci (1888). On a bien prétendu que les germes, développés dans le vagin, ne peuvent faire effraction dans l'intérieur de la cavité utérine qu'à la faveur d'un cathétérisme ; mais il faut bien penser aussi que lorsque le col est infecté, lorsqu'il y a endométrite cervicale, il y a de nombreuses chances pour que, l'infection se faisant de proche en proche, le cavité utérine le soit à son tour. Dans un grand nombre d'examens bactériologiques portant sur le liquide glaireux qui s'écoule de l'utérus, il a été permis à Steinschneider (1887) d'observer la persistance du gonocoque, alors qu'il avait disparu de l'urètre depuis longtemps. D'ailleurs, le gonocoque vit mieux dans le col que dans le corps de l'utérus (Eraud, 1889). L'existence du gonocoque dans le col a été encore signalée par Ed. Welander (de Stockholm) 1889. Babès, Schuchard et Krause, Wesener, Koch, Case et Simon ont trouvé

Digitized by Google

le bacille de la tuberculose dans les sécrétions utérines. Il existe donc de nombreuses bactéries dans le vagin et dans le col, où elles trouvent d'ailleurs un milieu de culture propice à leur développement.

A un moment donné, sous l'influence de causes débilitantes et d'un mauvais état général, de la diathèse rhumatismale comme le veulent Gorecki et Puech, ces foyers microbiens peuvent franchir les limites de la muqueuse au niveau de laquelle ils se sont développés, passer dans le torrent circulatoire, et l'infection se trouve alors constituée. La période cataméniale paraît naturellement favoriser cette effraction des bactéries dans le sang.

Au moment des règles, en effet, comme le fait remarquer Trousseau, et après lui Gendron, la muqueuse de la cavité utérine, sous l'influence de la congestion physiologique liée à l'ovulation, se plisse dans tous les sens et subit une desquamation épithéliale qui favorise au maximum le passage des bacilles dans le tissu musculaire sous-jacent et de là dans la circulation générale.

Il resterait à déterminer comment se fait l'infection, si elle se produit en réalité par le transfert dans le sang et à distance de colonies microbiennes, ou bien par l'action de toxines sécrétées par les bactéries elles-mêmes et agissant alors sur les tissus comme le feraient les agents figurés eux-mêmes. Depuis les travaux de l'école de Bouchard et en particulier depuis ceux de Charrin sur le bacille pyocyanique, ce dernier mode d'infection a trouvé beaucoup de crédit en pathologie. Il est possible que pour l'œil, l'infection se fasse à la fois et par les bactéries entraînées loin de leur foyer d'origine (l'utérus ou le col dans l'espèce) et par les produits solubles bactériens. Dans le premier cas, nous aurions l'irido-choroïdite et la panophtalmie de l'infection puerpuérale; dans le second, nous aurions la majorité des affections de l'œil en rapport avec les troubles utérins. Les toxines agiraient et sur les vaisseaux en déterminant leur dégénérescence, cette dégénérescence se traduisant par un affaiblissement dans la résistance des parois vasculaires; et sur le système nerveux de

Digitized by Google

l'œil, aussi bien sur les noyaux d'origine que sur les éléments terminaux du nerf optique. Dans le cas où la toxine porte son action élective sur le système vasculaire, nous trouvons l'explication des hémorragies, dites supplémentaires, des divers milieux réfringents de l'œil. Dans le cas où, maintenant, cette même toxine agit sur le système nerveux, nous avons l'interprétation pathogénique des troubles de la rétine et du nerf optique, depuis la simple hyperesthésie rétinienne jusqu'à l'atrophie de papille. En un mot, il s'agirait pour nous, dans l'espèce, d'une dystrophie locale vasculaire ou nerveuse relevant d'une véritable intoxication.

Nous avons noté, dans le cours de ce travail, la susceptibilité spéciale du tractus uvéal à s'enflammer. Or, nous connaissons ce dogme de pathologie générale « pas d'inflammation sans infection ». L'inflammation de l'uvée reconnaît donc comme cause une localisation de nature infectieuse. Il n'est de doute pour personne que les iritis syphilitique et blennorragique, voire même l'iritis rhumatismale, sont infectieuses; mais défalcation faite de toutes ces iritis, il en reste encore environ 10 p. 100 dont la nature infectieuse ne peut être déterminée quant à son origine. C'est dans ces derniers cas, qu'il faut alors faire porter ses investigations du côté de l'utérus et de ses annexes et on aura alors bien des chances de découvrir le *corpus delicti*. Une endométrite végétante, des ulcérations des lèvres du col, un col tuméfié donnant issue à un écoulement d'abondance et de consistance variables, voilà le point de départ de la complication uvéale. Un grand nombre d'iritis à récidives, attribuées par Hortsmann aux synéchies postérieures, qui se sont établies lors d'une première atteinte, pourraient bien reconnaître comme cause ce dernier facteur étiologique. La bactérie agit alors par son poison qui détermine la karyokinèse de la couche épithéliale postérieure pigmentée de l'iris; et, concomitamment, des adhérences avec la cristalloïde antérieure.

Ainsi donc, l'existence et la nature de l'iritis cataméniale (Trousseau), de l'iritis métritique (de Wecker), paraissent aujourd'hui reposer sur des bases difficilement réfutables.

Digitized by Google

Mais n'est-ce pas aller chercher souvent bien loin les causes de l'infection, et s'il existe une iritis métritique, il n'y a pas de raison, ce nous semble, pour qu'il n'existe pas une iritis nasale ou une iritis auriculaire, bien que nous ne sachions pas qu'il n'y ait pas déjà des observations de ce genre de publiées. La question que l'on peut encore se poser est de savoir pourquoi les agents figurés ou leurs toxines élisent domicile sur le tractus uvéal de préférence à toute autre partie de l'organisme. A cette question, l'on peut répondre que cette localisation s'effectue dans l'œil pour la même raison que les bacilles tuberculeux se localisent dans les épiphyses des os longs du genou chez l'enfant ou dans la synoviale articulaire de la même articulation chez l'adulte.

La nature infectieuse des troubles oculaires liés aux troubles utérins est un fait aujourd'hui acquis à la science ; et, ce qui est vrai pour l'iritis cataméniale doit l'être également pour les autres affections des membranes profondes de l'œil. Nous n'en prenons à témoin que les amauroses observées pendant la grossesse, l'accouchement et l'état puerpéral. Dans l'immense majorité des cas, ces amauroses sont symptomatiques de l'éclampsie et peuvent constituer l'un des signes précoces de l'albuminurie gravidique. L'éclampsie est une maladie microbienne ; et, dans cette affection, c'est une toxine qui détermine sur les organes des troubles dystrophiques variés se traduisant du côté du rein par une néphrite diffuse aiguë et de l'albuminurie, du côté du cerveau par des altérations vasculaires périphériques et des troubles convulsifs consécutifs. L'action de la toxine peut se limiter au système nerveux proprement dit, et n'affecter soit que le système nerveux central, soit que le système nerveux périphérique. Il y a de grandes probabilités pour croire que toutes ces amauroses gravidiques, le plus souvent intermittentes et passagères, symptomatiques de l'éclampsie puerpérale, ne soient autre chose que des névrites périphériques d'origine infectieuse, des névrites par intoxication. Elles rentreraient dans la classe des amblyopies toxiques et en posséderaient tous les caractères cliniques et ophtalmoscopiques. —

Digitized by Google

Comme elles, les amauroses de la grossesse et de l'état puerpéral présenteraient cette particularité de se terminer par la guérison au bout d'un temps variable, avec la disparition de la cause qui leur a donné naissance. Les névrites optiques, observées après la suppression brusque des règles, dans l'aménorrhée, paraissent justiciables de la même pathogénie. L'amaurose temporaire peut devenir définitive quand la cause qui l'a produite a agi trop longtemps sur le nerf et a produit des lésions irrémédiables. L'hyperesthésie rétinienne, liée aux déviations utérines avec métrite concomitante, ne pourrait bien être, nous l'avons déjà dit, que le résultat de l'action d'un produit soluble d'origine microbienne, sur les éléments sensibles de la rétine.

Avant l'ère de la bactériologie, à une époque où l'on croyait que l'utérus malade agissait par action réflexe sur l'œil, l'on faisait déjà de la bonne thérapeutique en cherchant à rétablir la fonction menstruelle perturbée ou abolie temporairement. Le retour des règles débarrassait ainsi la cavité utérine des colonies microbiennes qui s'y étaient développées antérieurement et qui, à la faveur de la mue épithéliale, contemporaine de l'ovulation, s'étaient répandues dans le torrent circulatoire. Pour Galezowski, le rétablissement des règles est une indication thérapeutique de premier ordre. On amène ce rétablissement par l'application de deux sangsues à la partie supérieure et interne de chacune des cuisses, et l'administration de purgatifs salins. On préviendra l'apparition des synéchies postérieures, qui s'établissent solides dès le début de l'affection par des instillations bi-quotidiennes d'un collyre à l'atropine (10 centigrammes pour 10 grammes). Enfin la céphalalgie et les douleurs périorbitaires seront combattues par le sulfate de quinine ou tout autre médicament nervin.

La découverte de la nature infectieuse de l'iritis cataméniale par Trousseau (1890) devait faire entrer la thérapeutique de cette affection dans une phase nouvelle. Trousseau posa lui-même les bases de cette thérapeutique (*Arch. de Tocologie* et *Recueil d'ophtalmologie*, 1890). Ce dernier auteur, sans négliger le traitement classique, conseille, en pareille

Digitized by Google

occurrence, de s'adresser tout d'abord à la cause. En présence d'une iritis dont la nature n'aura pu être nettement déterminée, d'une iritis récidivante à chaque époque menstruelle, le mieux sera de se faire prêter le concours d'un gynécologiste avec lequel on procédera à un examen et à une exploration soignée du vagin, du col de l'utérus, de l'utérus lui-même et de ses annexes, et on pratiquera une désinfection minutieuse de la cavité vaginale. S'il y a endométrite cervicale ou plus encore infection de la cavité utérine, on pourra, avec la conviction bien arrêtée que les phénomènes utérins sont la cause de la répercussion du côté de l'œil, proposer à la femme une intervention plus énergique, le curettage par exemple. Si la femme refusait de se prêter à tout examen, il faudrait vivement l'engager à se pratiquer elle-même des irrigations vaginales quotidiennes avec une solution de sublimé à 1/2,000e ou avec une solution concentrée d'acide borique préalablement bouillie. Dr A. Saulay.

TROUBLES OCULAIRES

DANS LES

ASSOCIATIONS HYSTÉRO-ORGANIQUES

LEUR VALEUR SÉMÉIOLOGIQUE

PAR

Le Dr Ed. Kœnig

(*Suite* [1])

B. Tabes

J'en arrive en second lieu à l'ataxie locomotrice dont l'association avec l'hystérie est beaucoup moins fréquente. Toutefois, en certains cas, l'hystérie peut simuler le tableau

1. Voir le numéro de juin.

Digitized by Google

clinique du tabes. Il peut donc y avoir, comme l'enseigne M. Charcot, soit combinaison réelle, soit simulation. Dans cette dernière hypothèse, on peut déjà prévoir quel sera le rôle de l'examen de l'appareil de la vision appelé à faire cesser toute confusion. La névrose ne simule pas l'atrophie du nerf optique, ni le phénomène que l'on désigne sous le le nom de signe d'Argyl-Robertson. De l'examen des yeux dépend aussi le pronostic qui sera bien différent étant données la marche fatalement progressive du tabes d'une part et, de l'autre, la curabilité des stigmates hystériques.

Ces quelques réflexions se dégagent des observations que j'ai trouvées dans les auteurs et de celles que j'ai pu recueillir.

On trouve dans les *Leçons du mardi* deux beaux exemples de ces combinaisons[1]. En voici le résumé.

Observation II.

Tabes. Hystérie.

M... (Esther), 58 ans. Pas d'antécédents héréditaires.

Antécédents personnels. — Très émotive, pleure à tout propos : en assistant à une première communion, à un morceau de musique triste. A uriné au lit jusqu'à 16 ans.

En 1876, à 46 ans, douleurs intenses, élancements siégeant dans le dos, laissant après leur disparition une hyperesthésie très accusée.

État vertigineux.

En 1882, crises gastriques; vomissements.

Troubles du côté de la vessie ; efforts pour uriner.

N'a jamais vu double.

Réflexes rotuliens complètement abolis.

Signe de Romberg.

Inégalité pupillaire.

Signe d'Argyll-Robertson.

Elle fléchit sur ses jambes à chaque pas.

1. *Leçons du mardi*, 1888.

Digitized by Google

C'est de 1882 que datent les premières manifestations de l'hystérie.

Battements au niveau du creux épigastrique, puis sensation de boule qui monte à la gorge et l'étrangle. Elle sanglote et pousse des cris aigus.

Sensibilité très diminuée sur toute la moitié droite du corps.

Le goût est presque aboli.

Sens musculaire absent. La pression sur l'ovaire droit détermine une sensation de strangulation.

Œil droit. — Vision très diminuée.

Rétrécissement du champ visuel assez prononcé. Dyschromatopsie pour toutes les couleurs sauf pour le rouge. Diplopie monoculaire avec macropsie.

Œil gauche. — Dyschromatopsie pour le vert et le bleu, rétrécissement du champ visuel.

Observation III.

Hystérie. Tabes.

Femme S..., 35 ans. Depuis dix-huit mois douleurs dans les membres inférieurs consistant en élancements aigus qui plus tard ont revêtu le caractère fulgurant.

Un peu d'incoordination motrice.

Réflexes absents.

Pas de perte de sens musculaire.

Signe d'Argyll.

La malade est une grande hystérique depuis longtemps. Elle a déjà eu des accidents paraplégiques qui ont guéri.

Attaques classiques (arc de cercle, délire); de plus, zones hystérogènes siégeant dans la région ovarienne. En outre il y a des signes interparoxystiques, les stigmates ; hémianesthésie droite sensitivo-sensorielle.

Pharynx insensible.

Ouïe, goût, odorat abolis du même côté.

Rétrécissement double concentrique du champ visuel.

Digitized by Google

A eu il y a six ans une paraplégie flasque hystérique s'accompagnant d'anesthésie des membres inférieurs qui a disparu sans laisser de traces.

Parmi les observations personnelles je prendrai les plus typiques, et je les ferai suivre de deux autres que je dois à l'obligeance de M. le Dr Joffroy.

Observation IV (personnelle).

Tabes. Hystérie.

La nommée Lamb..., 35 ans, entrée dans le service de M. Charcot le 25 mars 1891, salle Roger.

Rien de particulier dans les antécédents héréditaires connus de la malade.

Antécédents personnels. — Pas de maladies antérieures. Les douleurs dont elle se plaint remontent à deux ans. Elles ont été au début peu de chose, et actuellement ce sont des élancements aigus aux jambes, des mouvements convulsifs des mains et des bras mais pas d'attaques. Elle éprouve une sensation de raideur dans le dos. Étant enfant, était d'un caractère violent. De plus, il lui arrivait souvent de perdre l'équilibre en marchant.

Troubles passagers de la vue.

Très émotive, mélancolique.

Etat actuel. — Douleurs fulgurantes; diplopie transitoire; pousse pour uriner; constipation; un peu d'incoordination motrice, mais ne talonne pas pour marcher; elle ne jette pas non plus le pied en dehors. La station verticale debout est dificile quand on lui fait fermer les yeux.

Réflexes rotuliens abolis.

Sensibilité au tact, à la douleur, à la température, très diminuée dans le côté droit.

Le goût et l'odorat ne sont pas abolis.

Le réflexe pharyngien n'existe plus.

Examen des yeux par M. Parinaud : diplopie il y a qua-

Digitized by Google

torze mois; pupilles un peu inégales; myosis prononcé des deux yeux.

Les pupilles ne réagissent pas à la lumière, réagissent normalement à l'accommodation.

Œil droit. — Rétrécissement concentrique du champ visuel. Ne distingue aucune couleur sauf le rouge et le jaune dont la vision est un peu conservée.

Œil gauche. — Rétrécissement concentrique du champ visuel à 10°.

Anesthésie conjonctivale à droite.

Pas de diplopie monoculaire.

Pas de lésions du fond de l'œil.

Amblyopie par strabisme concomitant.

Observation V (personnelle).

Hystérie et tabes.

Del..., 26 ans, service de M. Charcot.

Antécédents héréditaires. — Père alcoolique; a eu plusieurs attaques de paralysie.

Pas d'antécédents nerveux chez la mère, les frères et sœurs. Plusieurs d'entre eux sont morts tuberculeux.

Antécédents personnels. — Réglée à 18 ans. A l'âge de 22 ans, elle devient très émotive, et son caractère est très irascible. Elle pleure sans motif, à la moindre contrariété; elle ressent une sensation de boule à la région épigastrique qui remonte jusqu'à la gorge. A ce moment surviennent des larmes très abondantes, et la crise se termine par des mouvements convulsifs des bras. Jamais d'attaques caractérisées. « Elle se sent soulagée quand elle a beaucoup pleuré. »

Janvier 1893. — C'est à cette époque seulement que la malade a commencé à éprouver des douleurs lancinantes, dans les jambes et dans le dos, assez violentes parfois pour la faire crier. Pas d'état vertigineux. Sensation d'effondrement des jambes.

Digitized by Google

Depuis quelque temps, les douleurs fulgurantes augmentent de fréquence et d'intensité et se localisent surtout à la région dorsale. C'est pour ce motif qu'elle est venue consulter.

Pas de troubles vésicaux. Constipation opiniâtre qui a résisté à toutes les médications. Pas d'incoordination motrice. Pas de signe de Romberg. Pas de perte du sens musculaire.

Les crises de larmes se sont atténuées.

La sensibilité au tact est diminuée dans toute la moitié droite du corps.

Dans l'œil droit, le contact de la conjonctive ne détermine pas le réflexe palpébral, tandis que de l'autre côté, le moindre attouchement est suivi de l'occlusion énergique des paupières et de larmoiement. Sensibilité cornéenne conservée.

Le goût et l'odorat ne sont pas intéressés.

Pas de diplopie antérieure.

Inégalité pupillaire. — La pupille droite a une dimension moyenne, la gauche est plus petite. Celle-ci ne réagit pas à la lumière, la droite réagit faiblement. Toutes deux réagissent normalement à la sollicitation de la convergence.

Rétrécissement du champ visuel à 70°. — Micropsie à droite seulement. Dyschromatopsie pour le violet.

Pas de lésions du fond de l'œil.

Astigmatisme hypermétropique simple dans les deux yeux (H = + 1.50).

Le réduction de l'acuité visuelle 5/15 est imputable au vice de réfraction.

Diminution de l'acuité visuelle (5/20).

Pas de diplopie monoculaire.

Œil gauche normal.

Hyp. = + 1.50.

Digitized by Google

Observation VI.

Tabes. Hystérie. Morphinomanie.

La nommée Gilard, Adeline, âgée de 29 ans, entrée le 1er juillet 1886 à la Salpêtrière. Service de M. le Dr Joffroy, salle Chardon-Lagache, n° 13.

Antécédents héréditaires. — Sa mère a eu des attaques de nerfs, avec perte de connaissance. Père bien portant.

Antécédents personnels. — Réglée à 13 ans, à 16, a eu des crises de nerfs suivies d'hallucinations. Peu de temps après douleurs fulgurantes pour lesquelles elle prend des injections de morphine dont la dose a été portée jusqu'à 12 centigrammes par jour. Elles ont été souvent suivies d'accès de délire.

En janvier 1887, les douleurs fulgurantes augmentent d'intensité. Crises gastriques. Attaques de nerfs précédées d'accès de suffocation. L'année suivante, analgésie sur les deux jambes remontant jusqu'au niveau des genoux. Hyperesthésie sur diverses parties du corps.

En 1889, l'incoordination motrice devient très manifeste. Quand la malade marche, elle titube un peu, jette ses jambes en avant et frappe le sol du talon. Signe de Romberg très net. Abolition des réflexes rotuliens.

Août 1892. — L'hyperesthésie est toujours très accusée. Le contact de l'eau froide lui fait pousser des cris et détermine des mouvements convulsifs. Elle continue les injections de morphine. La vue s'affaiblit; les crises, douleurs fulgurantes, sont toujours violentes, alternant avec des attaques d'hystérie.

Examen des yeux le 30 avril 1893 (Kœnig).

Rétrécissement concentrique du champ visuel pour le blanc à 60°.

Pour les couleurs voici leurs limitations :

Œil droit. — Rouge : 50°; jaune : 60°; bleu : 60°; vert : 30°.

Digitized by Google

Œil gauche. — Rouge : 60°; jaune : 40°; bleu : 50°; vert : 20°.

Nystagmus dans toutes les directions du regard. Les oscillations sont plus rapides dans les mouvements de latéralité à gauche, à droite, elles sont plus lentes.

La malade se plaint de voir constamment double.

Réflexe conjonctival aboli à droite, conservé à gauche.

Pupilles inégales : la droite est plus large. Elles se contractent très peu à la lumière, lentement à l'accommodation.

Papilles blanches : V. $\frac{OD}{OG}$ 5/20. Réduction imputable à l'astigmatisme myopique simple M. = — 1.50 M. V.

Dans ces différentes observations les manifestations oculaires ne se présentent pas de la même manière. Les symptômes sont juxtaposés, il est vrai, presque toujours, mais on constate aussi que parfois ceux qui appartiennent à ces affections dominent dans un sens ou dans l'autre. Ainsi, un œil peut être plus hystérique que tabétique, et inversement. A propos de l'observation II, M. Gunon fait judicieusement remarquer que la malade est hystérique d'un œil et tabétique de l'autre, du moins en ce qui concerne les couleurs, car pour le champ visuel, elle est hystérique des deux côtés; il est concentrique et permanent. S'il s'agissait d'un rétrécissement dû au tabes, on aurait une forme irrégulière. Dans l'œil gauche la notion du vert et du bleu est perdue, l'œil droit ne distingue aucune couleur, sauf le rouge. Ces caractères différencient la dyschromatopsie, qui dépend du tabes, de celle qui est propre à l'hystérie.

Chez la malade qui fait le sujet de l'observation IV, les signes qui appartiennent au tabes et à l'hystérie sont nettement répartis : signe d'Argyll-Robertson, inégalité pupillaire, pâleur atrophique des papilles, diplopie binoculaire, voilà le bilan du tabes. Quant au nystagmus très caractérisé que l'on observe, c'est une rareté; je l'ai cependant noté plusieurs fois dans la statistique que j'ai dressée des malades venus à la consultation du Dr Parinaud.

Quels sont maintenant les stigmates oculaires de l'hystérie. D'abord on est frappé de ce fait, que le champ du rouge est

Digitized by Google

plus étendu que celui du jaune et du bleu ; c'est l'inversion des cercles colorés que Parinaud a signalée comme étant propre à la névrose.

Le réflexe conjonctival est absent, la piqûre de la conjonctive ne provoque aucune réaction à droite, tandis qu'à gauche il persiste. Enfin, il y a une très notable diminution du champ visuel des deux yeux.

Dans l'observation qui suit, on constate à peu près des mêmes éléments suffisants pour établir le diagnostic de tabes et d'hystérie. Comme dans le cas précédent, il y avait une prédisposition à la névrose, terrain sur lequel s'est développée l'affection organique.

Je ne ferai que signaler les limites exceptionnelles du champ des couleurs, notamment pour le rouge, le jaune, le bleu qui atteignent 90° et 70°.

Observation VII (communiquée par M. Joffroy).

Tabes. Hystérie.

La nommée Lambertois, Ernestine, 48 ans, entra à la Salpêtrière le 27 février 1891, salle Pinel, n° 30, service de M. Joffroy.

Antécédents héréditaires. — Son père s'est suicidé, mère et oncle paternel atteints d'atrophie papillaire. Sa mère a eu des attaques nerveuses.

Antécédents personnels. — Très impressionnable dans son enfance, riait et pleurait sans motifs. A 15 ans, incontinence d'urine. A l'âge de 36 ans, douleurs fulgurantes aux membres inférieurs.

Depuis sept mois éprouve des difficultés à marcher, de l'effondrement des jambes, diplopie transitoire; sa parole est embarrassée.

Peu d'incoordination motrice. Signe de Romberg très accusé.

Membres inférieurs. — Sensibilité tactile conservée, sen-

Digitized by Google

sibilité à la douleur et au froid un peu exagérée, sensibilité thermique normale.

Réflexes rotuliens exagérés. Réflexe plus tard perdu. Sens musculaire conservé.

Très peu d'incoordination dans les membres supérieurs.

La sensibilité est normale à gauche. Du côté droit il y a une hyperesthésie douloureuse.

Les muscles de l'avant-bras et les muscles pectoraux sont diminués de volume.

Insensibilité conjonctivale; anesthésie pharyngienne; pupilles égales, réaction normale.

Très peu de nystagmus.

Rien de particulier du côté de l'ouïe, l'odorat et le goût.

Actuellement, la malade se met facilement en colère, accès fréquents d'oppression.

Hallucinations de la vue à l'état de veille.

Depuis un mois, la malade a plusieurs fois par jour des spasmes laryngés, qui s'annoncent par une sensation de strangulation suivie d'une ou deux inspirations rauques et sonores. Ces phénomènes sont spasmodiques et dépendent de l'hystérie.

Au mois de mai 1891 le nystagmus s'accentue. Les réflexes rotuliens sont toujours exagérés.

Pas de tremblement dans les mouvements intentionnels caractérisés.

Pas de perte du sens musculaire.

Impossibilité de marcher sans appui.

Examen des yeux le 30 avril 1893 (Kœnig) :

Diploplie antérieure. V. = 5/20.

Pas de rétrécissement du champ visuel.

Limitation du champ des couleurs :

Œil droit. — Rouge et jaune : 90°; bleu : 70°; vert : 60°.

Œil gauche. — Bleu et jaune : 90°; rouge : 70°; vert : 60°.

Micromégalopsie dans les deux yeux.

Réflexe conjonctival très retardé du côté droit.

Signe d'Argyll-Robertson.

Pas de lésions du fond de l'œil.

Digitized by Google

Il est enfin des cas où les symptômes oculaires ne se sont pas montrés avec une spécificité assez marquée, et ainsi la confusion a été facile.

Je rappellerai, à cet égard, une intéressante observation présentée par M. Debove à la Société médicale des hôpitaux dans laquelle le diagnostic d'hystérie paraissait presque complètement justifié et où cependant l'autopsie révéla un tabes insoupçonné.

Ce sujet a fait l'objet d'un intéressant travail de MM. Blocq et Ononoff[1]. A la suite d'un coup sur la tête, le sujet, âgé de 35 ans, s'aperçoit au bout d'un mois que ses yeux sont tournés en dehors et que son front est comme glacé. Un an après il présente une monoplégie incomplète du membre supérieur droit. Examiné à cette époque, il sembla que l'hystérie fût seule en cause, et M. Debove, se basant sur l'origine traumatique de la paralysie du nerf, sur l'existence du rétrécissement concentrique du champ visuel, sur l'anesthésie cutanée de la face, enfin sur la monoplégie avec anesthésie, pensa que la paralysie du nerf moteur commun oculaire était d'origine hystérique. Ultérieurement, le malade entra à la Salpêtrière où l'on constata en outre de la paralysie anesthésique des bras et de la face, un double strabisme interne et un rétrécissement double du champ visuel.

Le malade succomba à la tuberculose pulmonaire et M. Blocq constata des lésions tabétiques caractéristiques bien que peu étendues et limitées seulement à la lésion cervicale de la moelle, en même temps qu'une névrite dégénérative des nerfs moteurs oculaires communs.

Voici au surplus les considérations dont cet auteur fit suivre l'exposé du cas :

« Étant donnée, en effet, cette paralysie de la troisième paire, persistant depuis un temps relativement long sans s'accompagner d'aucun phénomène tabétique, et compliquée d'une part d'un rétrécissement double du champ visuel, d'autre part d'anesthésie de la face, suivie enfin d'une parésie

1. Paul Blocq et Ononoff, Sur un cas d'association hystéro-tabétique suivi d'autopsie (*Archives de médecine expérimentale*, 1er mai 1892, n° 3).

Digitized by Google

avec anesthésie du membre supérieur, tous symptômes survenus brusquement — au dire du malade, — le diagnostic formulé par M. Debove paraissait s'imposer.

« Cependant, tout en reconnaissant le bien fondé de ces considérations, M. le professeur Charcot n'en fit pas moins certaines réserves lorsqu'il examina ce malade. Tout d'abord, bien qu'en admettant la présence de l'hystérie chez le sujet, il pensait que la déviation des yeux, en supposant qu'elle fût une manifestation de la névrose, devrait plutôt être rapportée à un spasme. C'est dans le but de se renseigner sur l'état de la musculature des yeux que l'on observa le malade pendant le sommeil provoqué à l'aide du chloral. Or, on put constater que le strabisme divergent n'était pas modifié dans cet état. Aussi ses réserves s'augmentèrent-elles d'autant, surtout quand il fut établi que les réactions pupillaires faisaient défaut, tant à l'accommodation qu'à la lumière. »

En somme, si l'on voulait faire le départ des signes qui, combinés en quelque sorte, pourraient être dissociés et rattachés aux deux affections originelles, on trouverait, d'une part pour l'*hystérie* : le rétrécissement du champ visuel et la parésie du bras ; d'autre part pour le *tabes* : la paralysie double de la troisième paire et l'anesthésie de la face.

Myopathies

Je ne m'étendrai pas, sur les associations de l'*hystérie* avec la *myopathie primitive*. J'ai trouvé une observation récente qui vient d'être relatée par MM. Blocq[1] et Marinesco. On en trouve d'autres exemples dans la thèse de M. Guinon (*Agents provocateurs de l'hystérie*).

Maladie de Friedrich

Parmi les cinq cas de maladie de Friedrich qui ont été publiés dans la *Nouvelle Iconographie de la Salpêtrière* par

1. Blocq et Marinesco, *Archives de Neurologie*, mars et avril, 1893.

Digitized by Google

MM. Gilles de la Tourette[1], Blocq et Huet, chez l'une de ces malades se sont développés ultérieurement tous les phénomènes de l'hystérie.

L'incoordination motrice pendant la marche s'est montrée vers l'âge de 10 ans, en 1881. C'est vers le mois de novembre 1888, que les premières attaques d'hystérie ont apparu à la suite de vifs chagrins. On constata des zones nombreuses d'anesthésie totale et d'hypoesthésie, une zone d'hémianesthésie gauche jusqu'au genou, l'abolition du goût et de l'odorat, du réflexe pharyngien, la diminution de l'ouïe. A droite et à gauche, ou nota rétrécissement concentrique du champ visuel, très accusé, à 10°, et l'abolition de la perception du violet.

A ce document j'en ajoute un autre que voici :

Le seul symptôme oculaire qui appartienne à la maladie de Friedrich est le nystagmus.

Il s'ensuit que si l'on trouve des phénomènes différents, comme par exemple le rétrécissement du champ visuel, la dyschromatopsie, on devra songer à l'association hystérique.

Syringomyélie

La syringomyélie est une affection au cours de laquelle l'hystérie peut se rencontrer. La possibilité du rétrécissement du champ visuel, qui a été notée par certains auteurs, leur a servi de prétexte pour vouloir déposséder ce symptôme de sa valeur séméiologique. En 1890, MM. Déjerine et Tuilant[2] trouvèrent, chez sept malades atteints de syringomyélie, un rétrécissement concentrique du champ visuel pour le blanc et pour les couleurs, et n'hésitèrent pas à en faire un nouveau symptôme de la maladie médullaire.

Je n'entreprendrai pas de reproduire les objections qu'une telle proposition souleva.

1. Gilles de la Tourette, Blocq, Huet, Cinq cas de maladie de Friedrich (*Nouvelle Iconographie de la Salpêtrière*, 1888).
2. Déjerine et Tuilant, Société de biologie, 12 juillet 1890.

Digitized by Google

En ce qui concerne le rétrécissement du champ pour les couleurs, ces recherches n'étaient pas démonstratives, étant données, ainsi que M. Souques l'indique, les conditions matérielles si différentes de saturation et d'intensité des couleurs, d'éclairage, dans lesquelles se placent les divers expérimentateurs. M. Souques[1] fait justement remarquer que les écarts entre les limites des couleurs sont considérables. Il faudrait une unité qui puisse servir de base : elle n'existe pas.

Toutefois, on ne manqua pas de rechercher les cas dans lesquels le rétrécissement pour le blanc pouvait exister. Sur six cas du service de M. Charcot qui furent tout d'abord examinés, il faisait complètement défaut.

Sans nier l'existence de ce rétrécissement, il était tout au moins prématuré de conclure que ce rétrécissement concentrique du champ visuel était attribuable à la syringomyélie et que, par suite, il ne se voyait pas exclusivement dans l'hystérie.

Des faits probants permettent, en effet, aujourd'hui d'affirmer que, dans les cas de ce genre, il relève manifestement d'une association hystérique. Mais il importe de tenir compte de l'influence exercée par un examen prolongé qui amène toujours la fatigue de l'œil, et aussi de l'amétropie.

Ayant eu à examiner une malade du service de M. Joffroy, je ne découvris tout d'abord aucun rétrécissement; mais, dès la seconde épreuve, je pus le constater et en faisant à différentes reprises cette recherche dans la même séance, je finis par trouver les limites les plus variables.

Quoi qu'il en soit, la coexistence de l'hystérie et de la syringomyélie n'étant pas un fait exceptionnel, la possibilité de ce rétrécissement a pour résultat de provoquer la recherche des stigmates de l'hystérie. C'est ainsi que, dans quelques cas, elle a pu être dépistée et que se basant sur ce symptôme on a recherché et trouvé les autres stigmates.

A ce trouble fonctionnel, s'ajoutent d'autres phénomènes qui dépendent, eux, de la maladie organique.

1. Souques, *Syndromes simulaires des maladies organiques de la moelle épinière*, 1891.

Digitized by Google

En première ligne, le nystagmus : sur cinq cas examinés récemment, à la consultation de M. Parinaud, il a été noté quatre fois. Dans trois cas, il ne se montrait que dans les mouvements de latéralité à droite ; dans un autre, les oscillations étaient horizontales et circulaires. Jamais il n'a été constaté à l'état de repos ; il était nécessaire pour le provoquer de solliciter les mouvements de latéralité jusqu'à l'extrême limite du regard. Cette condition est quelquefois indispensable pour trouver le nystagmus dans la sclérose en plaques, mais on sait qu'il existe aussi là comme trouble objectif sans sollicitation d'aucune sorte.

Chez quatre malades on a relevé l'existence d'un ptosis double peu prononcé d'ailleurs. En ce qui concerne les troubles pupillaires : affaiblissement des réflexes pour la lumière, 2 fois ; inégalité pupillaire avec rigidité réflexe d'un seul côté, 1 fois ; inégalité avec signe d'Argyll-Robertson, 1 fois.

Observation VIII.

Myélite cervicale chronique.
Atrophie musculaire progressive. Syringomyélie probable.

Chapu, Marie, âgée de 46 ans, à la Salpêtrière depuis le 2 mars 1871, dans le service de M. Charcot. Entrée dans le service de M. Joffroy depuis le mois de juin 1887.

Antécédents héréditaires. — Rien de particulier.

Antécédents personnels. — Fièvre typhoïde à 29 ans. Après la guérison tout le côté droit était paralysé. La commissure latérale du côté gauche était tirée en haut et à gauche et la salive s'écoulait par la commissure droite paralysée.

Six mois après, atrophie musculaire du membre inférieur droit ayant débuté par les muscles de l'éminence thénar.

En 1886, l'hémiplégie disparaît ; on note quelques symptômes d'ataxie locomotrice, un peu d'incoordination. Pas de douleurs fulgurantes. Pas de troubles vésicaux.

Atrophie complète des muscles de l'éminence thénar.

Digitized by Google

Mouvements d'opposition des faces très limités. Les mouvements des bras ne peuvent être exécutés sans un point d'appui sur le coude.

Réflexes patellaires abolis. Signe de Romberg. Sensibilité normale.

Au mois d'avril 1888, il s'est produit une augmentation de volume des yeux. L'œil droit a une acuité moins bonne.

Vertiges, céphalée, envies de vomir.

Le 11 septembre, attaque d'épilepsie partielle. Perte de connaissance subite. Tremblements des membres supérieurs et du maxillaire; morsure de la langue. Après cette crise, faiblesse de tout le côté droit. Vertiges dans la station verticale.

Le mois suivant mêmes accidents, nausées, vomissements muqueux et tremblements.

Avril 1889. — L'atrophie musculaire a augmenté, impossibilité de marcher. Ensellure lombaire très accusée; immobilité partielle de la lèvre supérieure qui est collée sur l'arcade dentaire. Occlusion incomplète des paupières, surtout de la paupière gauche.

Juin. — Examen des yeux. Mouvements des yeux normaux. Diplopie à images croisées existant dans toutes les directions du regard, sans déplacement notable des images.

Pas de dyschromatopsie. Rétrécissement du champ visuel à droite, à 20°, à gauche, à 40°. Polyopie monoculaire droite. Intégrité de la musculature. Anesthésie conjonctivale. Micromégalopsie. Hémianesthésie complète du côté droit; insensibilité au tact et à la température. Anosmie droite.

Août 1892. — La déviation et la traction de la commissure labiale se font aujourd'hui à droite.

Examen des yeux le 30 avril 1883 (Kœnig).

Pas de paralysie musculaire.

Les yeux sont saillants, surtout le gauche; mais l'exophtalmie est rendue apparente par l'affaissement de la paupière inférieure dont l'orbiculaire semble un peu atrophié.

L'occlusion de l'œil gauche ne peut se faire que consensuellement. Il est impossible à la malade de fermer cet œil

Digitized by Google

isolément. Pupilles réagissent lentement à la lumière, pas à l'accommodation. Dyschromatopsie pour le violet. Les limites pour les autres couleurs sont :

Œil droit. — Rouge : 50°; bleu et jaune : 40°; vert : 20°.

Œil gauche. — Rouge : 40°; jaune et bleu : 50°; vert : 10°.

En sollicitant la convergence on constate que les yeux restent immobiles. Si l'on dit au contraire à la malade de regarder un objet de très près, les yeux convergent un peu.

A propos de ce cas de syringomyélie, je ferai remarquer que les signes oculaires hystériques existent au grand complet : rétrécissement du champ visuel; abolition du réflexe conjonctival; polyopie monoculaire, micromégalopsie; dyschromatopsie pour le violet; transposition des cercles colorés dans l'œil droit, le rouge plus étendu que le bleu et le jaune.

Maladie de Basedow

M. Debove, a le premier, mis en lumière l'association des deux névroses. Leur évolution est presque toujours simultanée ; mais l'une des deux, l'hystérie, prend parfois un caractère prédominant, à tel point que M. Debove admettait que la maladie de Basedow n'est qu'un syndrôme qui en dépend. Mais, comme le fait observer M. Charcot, il arrive que l'une ou l'autre s'efface momentanément. Dans les cas qu'il a cités, les attaques hystériques s'étaient atténuées au moment où la maladie de Graves s'est montrée, et elles ont reparu avec plus de force quand celle-ci a montré une tendance à disparaître. Les stigmates étaient : ovarie, hémianalgésie droite, rétrécissement double du champ visuel, anesthésies cutanée et sensorielle.

L'ophtalmoplégie externe est un syndrôme que l'on observe souvent dans la maladie de Basedow, qu'elle soit associée ou non à l'hystérie.

On trouve dans le mémoire de M. Ballet une série de cas

Digitized by Google

personnels et empruntés à Warner et Bristowe[1], où il a relevé l'existence de ces trois combinaisons.

Cet auteur[2] n'a pas manqué de faire ressortir les particularités qui caractérisent l'ophtalmoplégie externe quand il s'agit d'hystérie. Lorsqu'on examine, dit-il, les yeux du malade en détournant son attention, on remarque que les globes oculaires ne conservent pas leur fixité, mais qu'ils sont susceptibles d'exécuter presque tous les mouvements dans divers sens. Ceux-ci cessent d'être possibles quand le malade *veut* tourner ses yeux, ou qu'on le lui commande.

Ceux qui n'obéissent pas à une sollicitation quelconque sont des mouvements *conscients, volontaires;* les autres sont des mouvements automatiques inconscients. Il y a donc abolition complète des premiers et conservation plus ou moins complète des seconds.

On ne peut refuser la dénomination d'*ophtalmoplégie* à cette forme de paralysie parce que certains mouvements sont seuls empêchés.

M'inspirant d'un fait analogue publié par M. Parinaud, j'ai eu l'occasion de la décrire à propos d'un hystérique qui présentait dans sa plus parfaite expression clinique le syndrôme d'Hutchinson.

En ce qui concerne cette variété si spéciale de troubles moteurs dont les théories de M. Pierre Janet nous ont bien montré le mécanisme, je ferai remarquer, pour répondre aux objections qui pourraient être faites, qu'elle ne frappe pas les muscles de l'œil en particulier.

On sait, en effet, que MM. Ballet et Babinski[3] ont décrit à la fois, sous la dénomination de *paralysie systématique*, « des troubles moteurs de nature hystérique qui atteignent un groupe de muscles ne portant que sur un ou plusieurs des

1. Warner et Bristowe, *Cases of ophtalmoplegia, complicated with various other affections of the nervous system, in Brain*, p. 313, 1886.
2. Ballet, Physiologie pathologique de la maladie de Basedow (*Revue de médecine*, 10 mai 1888).
3. Babinski, Paralysies hystériques systématiques (*Bull. de la Soc. méd. des hôpitaux*, novembre, 1892).

Digitized by Google

divers systèmes de mouvements que celui-ci est appelé à exécuter. »

Le prototype de ce genre de troubles est le syndrôme que Paul Blocq a décrit autrefois sous le nom d'astasie abasie, et qu'il interprète comme représentant ce qu'il appelle une *akinésie systématisée*.

On sait que dans cette affection tous les mouvements des membres inférieurs sont indemnes à l'exception de ceux qui sont préposés à la station debout et à la marche normale. Le sujet peut sauter et ne peut marcher.

Quoique l'ophtalmoplégie externe ne soit pas l'expression habituelle de cette nouvelle série de combinaisons, je ne pouvais cependant pas passer sous silence cette manifestation oculaire associée, d'autant plus qu'on la rencontre sous la forme qui a été décrite plus haut. Elle constitue un signe d'une grande valeur clinique en permettant de diagnostiquer l'existence de l'hystérie, sans le secours des autres stigmates.

Hormis cette condition de dissociation de la motilité, l'ophtalmoplégie externe liée à la maladie de Graves a une toute autre signification et il est évident que l'hystérie est, dans ce cas, hors de cause.

D'autre part, la maladie de Basedow peut se rencontrer concurremment avec l'hystérie sans ophtalmoplégie. — C'est le cas le plus commun.

Les signes oculaires sont avec l'exophtalmie plus ou moins prononcée : le rétrécissement du champ visuel, la dyschromatopsie, la micromégalopsie, l'anesthésie conjonctivale.

Je n'ai pas eu à relever d'autres particularités dans l'observation dont voici les détails et qui m'a été obligeamment communiquée par M. Raymond.

Observation IX

Maladie de Basedow. Hystérie.

Le nommé Bucq..., 25 ans, coupeur chemisier. Entré à l'hôpital Lariboisière le 15 avril 1893, service de M. Raymond.

Digitized by Google

Antécédents héréditaires. — Père mort de phtisie à 60 ans. Mère bien portante. Une sœur morte de phtisie à 40 ans. Un oncle maternel mort aliéné à 60 ans.

Antécédents personnels. — A l'âge de 3 ans a été renversé par une voiture et, à la suite de cet accident, a uriné au lit pendant une année. Convulsions.

A fait son service militaire dans les colonies où il a eu des accès de fièvre pernicieuse. Pas de syphilis. Pas d'alcoolisme.

Au mois de février et mars 1891, a fait quatre fugues dont il n'a gardé aucun souvenir. A Rouen, où il était allé en dernier lieu, il s'est constitué prisonnier pour un vol imaginaire. A été interné à Sainte-Anne. Vers la fin de décembre 1891, accès d'oppression et tachycardie. En mai 1892, on remarque le goitre et l'exophtalmie. Il se présente à la Salpêtrière au mois d'août 1892. M. Dutil constate à cette époque une diminution très notable de la sensibilité de tout le côté droit. Réflexe pharyngien aboli. Affaiblissement du goût et de l'odorat.

Examen des yeux fait par M. Parinaud. Léger rétrécissement du champ visuel du côté droit à 70°. Dyschromatopsie pour toutes les couleurs, sauf pour le rouge. Réduction de l'acuité visuelle de l'œil droit.

Exophtalmie peu prononcée. Pas de diplopie.

État actuel (avril 1893), facies rouge injecté. Transpire facilement, surtout la nuit. Peau chaude, moite. Dermographie. A la moindre fatigue, oppression. Tachycardie. Pouls à 12°, régulier, petit. Cou gonflé, goitre très considérable.

Pas de troubles de la sensibilité, ni de la motilité.

L'examen des yeux que j'ai pratiqué le 20 avril m'a donné les résultats suivants : exophtalmie peu prononcée. Signe de de Graefe caractérisé. Réduction notable de l'amplitude des mouvements de latéralité. Accès fréquents de blépharospasme qui s'exagèrent en prolongeant l'examen au point de le rendre impossible.

Les pupilles réagissent lentement. Rétrécissement du champ visuel à droite à 70°. Pas de réflexe palpébral.

(*A suivre.*) Dr Kœnig.

Digitized by Google

SOCIÉTÉ D'OPHTALMOLOGIE DE PARIS

Séance du 4 juillet 1893

PRÉSIDENCE DE M. GORECKI

M. VIGNES, secrétaire annuel, donne lecture du procès-verbal de la précédente séance (adopté).

A propos du procès-verbal.

M. ABADIE. — Quand, dans la dernière séance de la Société, j'ai fait ma communication sur le traitement du décollement de la rétine, MM. Galezowski et Meyer m'ont fait observer que, dans le numéro de juin de *Klinische Monatsblatter*, M. Schœler, de Berlin, venait de publier un procédé analogue au mien. J'avais déclaré que j'ignorais complètement les travaux de M. Schœler et que, depuis un an au moins, je m'occupais de la question.

J'ai eu, depuis, en main l'article de M. Schœler, et je dois dire que ma manière de faire est tout à fait différente de la sienne.

Il pratique l'électrolyse bipolaire en plongeant les deux éléments, positif et négatif, dans l'œil et il emploie un courant de trois éléments seulement pendant environ une minute. On ne provoque ainsi qu'une irritation légère, à peine visible au niveau du décollement. M. Schœler a obtenu, il est vrai, un succès, mais il ne donne des nouvelles de son malade que pendant les quatre jours qui ont suivi l'opération.

J'avais aussi essayé l'électrolyse bipolaire et j'y ai renoncé. Ce qui est nécessaire pour la guérison, c'est l'action électro-chimique du *pôle positif* qui provoque une inflammation adhésive. Quant au pôle négatif, au lieu d'être plongé dans l'œil, il est simplement appliqué au bras sur une large surface. En outre, au lieu de trois éléments, il faut aller jusqu'à dix ou douze et le courant doit passer pendant cinq minutes. On provoque ainsi un véritable foyer de choroïdite adhésive très visible à l'ophtalmoscope dès le lendemain, sous la forme d'une tache ronde blanchâtre, qui maintient définitivement la rétine appliquée.

M. LE PRÉSIDENT donne lecture de la lettre suivante qu'il a reçue de M. le Dr Denoix :

« Monsieur le Président et très honoré confrère.

« Veuillez me permettre, dans l'intérêt de la vérité, de vous apporter mon attestation. Dans une communication du 6 juin, à la Société d'ophtalmologie de Paris, sur un nouveau traitement du décollement de la rétine, M. le Dr Abadie s'était réclamé de mon nom.

Digitized by Google

« Je tiens à déclarer qu'effectivement, en mars 1892 (vers le 15), M. Abadie a opéré, en ma présence, par l'électrolyse, un de mes malades, M. Teysson, maire de Coly, département de la Dordogne, qui a guéri et dont la guérison s'est maintenue depuis. »

M. Despagnet, secrétaire général, dépouille la correspondance qui comprend trois brochures : 1° *Archivio di ottalmologia de Palerme*; 2° *Annales de la Société belge de chirurgie*; 3° *La périmétrie des couleurs*, par Hegg, membre correspondant étranger de la Société.

M. Despagnet, au nom de M. George Poullain, présente pour l'étude de l'astigmatisme un modèle stéréotomique de la surface de Sturm. (Renvoyé à une commission composée de MM. Debierre, Chevallereau et Javal, rapporteur.)

M. Debierre. **Un cas de tumeur symétrique des glandes lacrymale et parotidienne** (présentation de malade). — Le malade que je vais avoir l'honneur de vous présenter est un jeune homme de 27 ans, cocher dans une maison bourgeoise, qui a toujours joui d'une excellente santé et n'a jamais présenté aucun antécédent diathésique. Cependant il y a un développement variqueux exagéré des veines des membres inférieurs, des taches de *pytiriasis versicolor* sur la poitrine; sa dentition s'est faite d'une façon tardive et irrégulière : ce qui nous permet de le ranger dans la catégorie des arthritiques.

Au mois de mars dernier, il vint me consulter pour une tuméfaction de la paupière droite qui était survenue sans douleur depuis une quinzaine de jours en n'occasionnant qu'une légère difficulté dans le jeu de la paupière. Effectivement, en examinant le malade, la peau de la paupière supérieure de ce côté paraissait soulevée surtout au niveau de l'angle externe. A gauche il existait une tuméfaction identique, mais beaucoup plus légère. La peau avait conservé son aspect et sa couleur normale. On ne voyait ni rougeur ni développement anormal des vaisseaux.

A la palpation on sentait à droite, à la partie supéro-externe de l'orbite, au niveau de la fossette lacrymale, une tumeur de la grosseur d'une aveline, dont la large base paraissait adhérer à la paroi orbitaire; sa surface libre, arrondie, présentait à son sommet une arête mousse qui se prolongeait en arrière parallèlement à la voûte orbitaire. Cette tumeur était absolument indolore, d'une dureté osseusse et absolument immobile.

A gauche, le toucher faisait reconnaître une tumeur identique, mais beaucoup plus petite et dont le relief se traduisait à peine sous la peau.

Aucun ganglion des parties voisines n'était engorgé, mais en

Digitized by Google

palpant la région parotidienne on trouvait à gauche, au niveau et en arrière de l'angle du maxillaire inférieur, une tumeur dure, bosselée et indolore. A droite, il existait à l'endroit identique une dureté très appréciable de la région parotidienne, mais nullement limitée. Toutefois notre malade n'accusait aucune douleur, pas même une gêne dans les mouvements de la mâchoire.

L'intérieur de la gorge avait un aspect normal; il n'existait aucune lésion des cavités du nez; la conjonctive ne présentait ni rougeur ni sécrétion; la force visuelle était normale pour les deux yeux, les mouvements du globe avaient leur étendue normale; il n'existait aucune trace de diplopie.

En interrogeant le malade, j'appris, comme il est dit plus haut, qu'il s'était aperçu seulement depuis quinze jours de l'apparition de cette tumeur qui avait augmenté peu à peu en lui occasionnant simplement un peu de gêne et comme, en même temps, il avait ressenti du côté des yeux des picotements, il avait rattaché toute cette affection à un coup d'air reçu en montant sur le siège de sa voiture.

Le malade niait tout accident syphilitique ou rhumatismal antérieur. Du côté des ascendants il n'existait d'antécédents ni tuberculeux ni cancéreux.

Immédiatement je me rappelai l'observation publiée dans le numéro de février de l'an dernier dans les *Archives d'ophtalmologie* par MM. de Wecker et Masselon. Mais l'état de la tumeur orbitaire ne me paraissait pas, malgré son siège identique, correspondre à la description donnée par ces auteurs. En effet, la lésion me paraissait surtout se développer du côté de l'orbite et siéger dans la partie antérieure de la paroi orbitaire et non dans la partie palpébrale. En relevant la paupière supérieure, on voyait le cul-de-sac parfaitement libre et présentant partout son aspect normal. Si l'on faisait regarder alors le malade du côté de son nez, on voyait apparaître alors la partie palpébrale de la glande, avec son aspect habituel.

Bien qu'il n'existât ni fièvre ni accidents généraux, je me demandai s'il n'existait pas là une sorte de périostite due à une infection, le sujet, en effet, avait été en rapport avec un cheval malade, qui présentait un peu de jetage.

Quoi qu'il en soit, je lui prescrivis l'iodure à la dose de 2 grammes par jour à l'intérieur et des frictions sur les paupières avec de la lanoline hydrargyrique. Mon malade repartit à la campagne, où il était alors occupé, et je lui fis promettre de revenir le plus tôt qu'il lui serait possible.

Quinze jours après, il était de retour, et je constatai que son état était à peu près resté stationnaire, toutefois la tumeur orbitaire

Digitized by Google

était un peu moins limitée à droite. Je le conduisis alors à la clinique de mon excellent maître, M. le Dr Meyer, pour le soumettre à son examen.

M. Meyer fut frappé comme moi de la dureté osseuse que présentaient ces tumeurs, de leur fixité absolue à l'orbite, mais, vu leur siège, il n'en conclut pas moins à l'existence de tumeurs de la glande lacrymale analogues au cas rapporté par MM. de Wecker et Masselon et à ceux cités également dans leur travail. Il me conseilla de faire suivre à mon malade un traitement par l'iodure de potassium à doses progressivement croissantes.

C'est ce qui fut fait, et, pendant deux mois, ce jeune homme suivit le traitement jusqu'à 8 grammes par jour et ne cessa que quand il se produisit des phénomènes d'iodisme.

Sous l'influence de ce traitement, nous avons vu peu à peu, mais très lentement, ces tumeurs orbitaires abandonner leur dureté osseuse, pour devenir plus rénittentes, diminuer de volume et surtout se mobiliser de façon telle que l'on peut actuellement les repousser dans l'orbite. Du côté de la parotide, à droite, l'empâtement a disparu complètement; à gauche, la tumeur parotidienne a, elle aussi, diminué notablement de volume.

Comme ce cas m'a paru intéressant, sur l'avis de mon maître, j'ai voulu présenter le malade à M. le professeur Panas pour avoir son avis éclairé. Jeudi dernier, il a bien voulu nous recevoir et, lui aussi, il a conclu à des tumeurs de la glande lacrymale. Pour lui la tuméfaction a surtout porté sur la partie antérieure de la glande proprement dite. Il range ces tumeurs parmi celles à pronostic favorable, et il a bien voulu me citer que, depuis six mois, il donnait ses soins à une dame arthritique qui avait présenté des tumeurs qui avaient suivi une marche identique à celle observée sur mon malade; toutefois les parotides n'avaient jamais présenté aucune altération. Il regarde cette concordance des altérations de la glande parotidienne et des glandes lacrymales non pas comme une condition nécessaire mais comme une simple coïncidence.

Le traitement qu'il appliqua fut l'usage alternatif de l'iodure de potassium à faible dose et de l'arsenic. Sous l'influence de ce traitement les tumeurs ont suivi une marche régressive et actuellement elles ont presque totalement disparu ; il reste à peine d'un côté un petit point dur et sensible.

Quelle est la nature de ces altérations? Dans le cas de Fuchs, rapporté dans le travail que nous avons cité plus haut, une partie de la tumeur fut enlevée et soumise à l'examen histologique : on y trouva des lésions analogues à celles du lymphome, l'élément glandulaire ne paraissait pas atteint; sous l'influence d'un traitement arsenical les tumeurs n'avaient pas encore disparu au bout

Digitized by Google

d'un an, toutefois elles n'avaient pas augmenté de volume et le malade avait une bonne santé.

Dans le cas de MM. de Wecker et Masselon, les tumeurs palpébrales furent enlevées et examinées au point de vue histologique par M. Latteux qui porta le diagnostic de tumeur épithéliale de la glande lacrymale, et la planche lithographique annexée à ce travail nous montre les détails de l'examen de cette tumeur. Les auteurs font remarquer que ce diagnostic les surprit beaucoup étant donnés la marche bénigne de l'affection et le bon état général du sujet. De plus, quatre mois après, le malade leur écrivait pour les remercier du bon résultat de leur opération et leur dire que les paupières avaient repris leur aspect normal, à l'exception du côté droit où la paupière était encore un peu plus grosse que l'autre. La santé était excellente.

Dans le cas de Haltenhoff, il s'agissait d'une fillette de 12 ans, anémique; les glandes lacrymales, parotidiennes et sous-maxillaires étaient prises. Dans celui de Mikulicz, toutes les glandes salivaires étaient prises également, et l'auteur porta le diagnostic de lymphosarcome.

Dans l'observation de Gordon Norrie la maladie évolua comme un cas d'oreillons épidémiques. Dans le cas rapporté par Reymond, il s'agissait d'un homme de 57 ans, toutes les glandes lacrymales et parotidiennes étaient envahies depuis deux ans, il existait des ganglions dans le creux axillaire, et l'examen histologique fit reconnaître dans la lésion orbitaire l'existence de tissu lymphoïde avec dégénérescence amylacée par place.

Dans notre cas, malheureusement, l'examen histologique ne peut être fait, car on ne peut évidemment songer à enlever ces tumeurs orbitaires qui n'occasionnent aucune gêne au malade et qui sont en voie régressive. M. le professeur Panas croit qu'il s'agit là de troubles trophiques dus à la diathèse arthritique. En effet, l'état du sujet qui est très bien portant, nullement anémique ni débilité ne permet pas de penser à un lymphome ou à une tumeur maligne quelconque. Cette opinion est celle que nous partageons également. Toutefois, comme le cas nous a paru rare et intéressant, nous avons cru bien faire en le soumettant à votre examen éclairé.

M. Meyer. — J'observe actuellement un cas analogue à celui qui vient de nous être présenté. Cependant, la tuméfaction n'existe que dans l'orbite gauche et la parotide ne présente pas d'altération. L'affection existe depuis plusieurs mois; au début la tuméfaction était de consistance osseuse et solidement adhérente à la partie externe de la paroi orbitaire supérieure. Le malade a pris l'iodure de potassium à dose progressive jusqu'à 8 grammes par

Digitized by Google

jour. Lorsque j'ai vu le malade pour la dernière fois, il y a quelques jours, la tuméfaction était toujours très apparente à travers la paupière supérieure ; mais, au toucher, on ne trouve plus qu'une résistance à peine cartilagineuse et tellement mobile que le doigt peut la repousser vers le fond de l'orbite, de façon à faire disparaître tout à fait la déformation de la paupière. — Ayant vu un assez grand nombre de dacryoadénites, je peux dire que l'affection qui nous occupe n'en a pas le caractère et la marche clinique; je n'ai pas de doute qu'elle intéresse la glande lacrymale, mais l'examen histologique seul pourrait nous instruire de sa nature.

M. Masselon. — Le cas que vient de relater M. Debierre me paraît analogue à celui que M. de Wecker et moi avons observé. Les tumeurs siégeaient principalement dans les glandes lacrymales palpébrales et la tournure bénigne que prit l'affection était en contradiction avec les conclusions de l'examen histologique.

M. Despagnet. — Le mot *tumeur* me semble absolument impropre en l'espèce. En effet, on ne saurait considérer comme néoplasme cette grosseur qui, très volumineuse d'abord, a diminué de plus de moitié dans l'espace de quinze jours. D'ailleurs sa forme d'amande à surface arrondie, sa grande mobilité sont autant de signes qui démontrent qu'il s'agit bien là de la glande lacrymale elle-même. Pour moi on s'est trouvé en présence d'une simple dacryoadénite. L'absence de douleur, de rougeur de la peau ont pu en imposer et faire croire à l'absence de toute phlegmasie. Mais dans l'inflammation de cette glande, nous trouvons souvent l'absence de ces signes. Je viens d'observer un cas de ce genre dans les deux yeux et toute manifestation externe faisait défaut. Quant à la simultanéité d'une affection identique dans la parotide correspondante, elle vient à l'appui de ma manière de voir. Il semble difficile, en effet, d'admettre qu'un néoplasme apparaisse en même temps dans cette glande et dans la glande lacrymale. Tandis qu'il est fréquent de voir leur inflammation simultanée. C'est un fait commun dans les épidémies d'oreillons. J'ai même vu un cas où à la fois se déclarèrent une parotidite, une orchite et une dacryoadénite.

M. Jocqs. — A propos de l'intéressante observation de M. Debierre, je citerai un cas qui pourra peut-être contribuer à élucider la pathogénie de ces tuméfactions symétriques au niveau des glandes lacrymales. Le fait s'est passé chez une jeune femme ayant accouché quinze jours auparavant. A la suite d'une très vive frayeur, quelques minutes après, elle ressentit une grande sécheresse de la bouche, un peu de gêne au niveau des articulations des mâchoires et des paupières supérieures. L'ayant examinée le jour même, je trouvai un peu d'empâtement indolore au niveau

Digitized by Google

des parotides, mais ce qui me frappa le plus, ce fut un gonflement énorme des glandes lacrymales orbitaires. Elles étaient du volume d'une grosse amande et absolument immobiles dans leur loge comme si elles étaient adhérentes à l'os. Le lendemain, le gonflement était moindre, mais les glandes ont conservé encore un peu de dureté pendant plusieurs jours. La sécrétion du lait avait beaucoup diminué et s'est tarie presque complètement au bout de quinze jours.

M. Debierre. — Je répondrai à M. Despagnet que les tumeurs ne présentaient pas les caractères de la dacryoadénite chronique. La dureté était absolument osseuse, l'adhérence à la paroi orbitaire tout à fait interne. De plus les tumeurs étaient apparues sans la moindre réaction inflammatoire, elles étaient tout à fait indolores. Enfin la marche si longue de l'affection vers une régression graduelle ne me paraît pas permettre d'admettre cette dernière opinion.

M. Parinaud. Rapport sur un travail de M. Sauvineau : **Contribution à l'étude des paralysies oculaires chez les enfants du premier âge.** — L'étude des paralysies oculaires du premier âge est à faire presque complètement. Nous possédons bien sur ce sujet quelques observations, surtout relatives à l'ophtalmoplégie externe, mais nous manquons d'un travail d'ensemble. M. Sauvineau n'a pas la prétention de combler cette lacune, mais son travail, en dehors de la valeur intrinsèque des observations qu'il renferme, a le mérite de poser la question et de la signaler à l'attention des ophtalmologistes.

Les observations qui servent de base au travail de M. Sauvineau sont au nombre de trois. La première surtout est importante. Je la reproduis textuellement ainsi que les considérations dont l'auteur la fait suivre :

Observation I.

« Mlle A... est une jeune fille d'une bonne santé générale, actuellement âgée de 14 ans. Elle est née à 8 mois de vie intra-utérine. Comme antécédents nerveux de famille, on trouve un oncle paternel atteint de paralysie des membres inférieurs, par névrites périphériques (diagnostic de M. Raymond).

« A l'âge de 19 mois, faiblesse extrême des membres inférieurs, avec diminution de leur volume, survenue à la suite de fièvre. Cet état dure quatre mois.

« En même temps que se développait l'atrophie des membres inférieurs, apparaissait le strabisme interne. Tandis que les phé-

Digitized by Google

nomènes d'atrophie du côté des membres inférieurs s'amendaient et finissaient par disparaître en totalité, le strabisme persistait d'une façon définitive.

« *Etat actuel.* Strabisme convergent double alternant d'environ 40°. Excursion du globe oculaire limitée en dehors pour chaque œil : le bord de la cornée à 4 à 5 millimètres de l'angle externe des paupières. Tout les autres mouvements oculaires sont normaux

« Les pupilles réagissent à la lumière et à l'accommodation, mais celle-ci est insuffisante. A 15 centimètres, une allumette commence à se dédoubler.

« Il existe une diplopie *homonyme* qu'il faut provoquer au verre rouge. L'écartement, peu marqué quand la lumière est en face de la malade, augmente sensiblement dès qu'on la porte soit à droite soit à gauche.

« Il existe une légère hypermétropie à gauche, un léger astigmatisme hypermétropique à droite.

« OD : 90° + 1 ; V = 1.

« OG : + 0,50 V = 1.

« Un fait saute aux yeux dans cette observation, l'apparition du strabisme paralytique vers l'âge de 2 ans, en même temps qu'une paraplégie avec atrophie musculaire, qui rentre évidemment dans la classe des paralysies infantiles.

« Or la paralysie infantile est une lésion médullaire, systématique, qui frappe les cornes antérieures de la moelle, et les noyaux bulbaires et protubérantiels ne sont, on le sait, pas autre chose que le prolongement dans l'isthme de l'encéphale de ces cornes antérieures de la moelle.

« Les recherches de ces dernières années ont démontré que le même processus chronique qui frappe les cornes médullaires peut aussi frapper le prolongement de celles-ci, c'est-à-dire les noyaux bulbo-protubérantiels. Et c'est ainsi qu'on a pu ranger sous le même vocable : poliencéphalomyélite, les 3 syndrômes cliniques, correspondant à ces 3 localisations d'une même maladie : atrophie musculaire progressive (type Duchenne-Aran), paralysie labio-glosso-laryngée, ophtalmoplégie.

« De même dans les formes aiguës (en mettant de côté, toutefois, cette forme *suraiguë* de l'ophtalmoplégie, avec sommolence invincible et aboutissant à la mort en quelques jours, laquelle n'est pas, à notre avis, d'origine nucléaire mais appartient à cette forme *supra-nucléaire* que nous avons décrite) ; de même, disons-nous, on voit la paralysie bulbaire aiguë compliquer la paralysie spinale aiguë.

« La paralysie infantile n'étant qu'une des formes de la paralysie spinale aiguë, il n'est pas illogique de penser qu'elle puisse, elle

Digitized by Google

aussi, s'accompagner d'ophtalmoplégie ou de paralysie nucléaire aiguë.

« La paralysie infantile aurait ainsi une double localisation : l'une médullaire, l'autre protubérantielle, cette dernière pouvant prédominer, ou bien, au contraire, n'être que le complément de la localisation médullaire. Tel est le cas dans notre observation où l'on voit une paralysie nucléaire des deux sixièmes paires venir compliquer une paraplégie. »

Je ne puis qu'approuver ces justes considérations. Dans l'étude des paralysies de la première enfance, à laquelle se rattachent les paralysies congénitales proprement dites, notre attention doit se porter sur deux points : il faut d'abord déterminer l'origine de ces paralysies, puis rechercher si, dans leurs caractères cliniques, elles ne présentent pas quelque chose de spécial.

En ce qui concerne l'origine de ces paralysies la première et la troisième observation de M. Sauvineau constituent deux documents établissant l'une l'influence de la paralysie infantile, l'autre celle de la diphtérie. M. Sauvineau n'a pas trouvé dans la littérature d'observation de la première espèce ; je n'en connais pas non plus. Les paralysies des muscles extrinsèques de l'œil d'origine diphtéritique sont également très rares, du moins comme paralysies persistantes. Sur 100 cas de paralysies oculaires diphtéritiques recueillies par Remak à la clinique d'Heidelberg, on a constaté une parésie transitoire de l'un ou des deux droits externes dans 10 cas. Une seule fois les muscles extrinsèques ont été plus gravement intéressés. Le malade qui présentait des paralysies multiples a succombé ; c'est, je crois, le même dont Mendel a rapporté l'autopsie.

En ce qui concerne les caractères cliniques de ces paralysies oculaires de la première enfance, il faut d'abord signaler l'absence habituelle de diplopie et la tendance à prendre les caractères du strabisme concomitant.

Lorsque ce sont les mouvements d'élévation et d'abaissement qui sont spécialement intéressés, l'origine paralytique est certaine ; le diagnostic est également facilité quand la paupière ou la pupille sont lésées. Ce sont surtout les paralysies des externes qui peuvent, à un moment donné, offrir ces caractères du strabisme concomitant. La limitation du mouvement d'abduction, surtout si elle est à peu près égale dans les deux yeux, n'est pas un caractère suffisant, la rétraction des tissus périoculaires peut la produire et cette rétraction peut atteindre des proportions considérables dans le strabisme non paralytique qui se développe peu après la naissance. On a un élément de diagnostic plus certain quand le

Digitized by Google

sujet est atteint de vices de réfraction, d'altération de la vision, c'est-à-dire des causes oculaires habituelles du strabisme concomitant. La malade qui fait l'objet de l'observation II du travail de M. Sauvineau rentre dans cette catégorie. Le strabisme s'est développé vers l'âge de 6 mois à la suite de convulsions et la malade était atteinte d'une myopie extrêmement prononcée. Je reproche à l'auteur de n'avoir pas discuté dans ce cas l'origine possible d'un strabisme non paralytique.

On peut observer dans ces paralysies de la première enfance d'autres particularités curieuses.

J'ai cité un cas de paralysie de la 3e paire qui paraissait être congénitale, dans laquelle l'action des droits supérieur et inférieur était nulle, ainsi que celle de l'oblique inférieur à en juger par l'action exagérée de son antagoniste, l'oblique supérieur; quant au droit interne, il se contractait normalement pour l'adduction latérale mais ne se contractait pas pour la convergence. La pupille, un peu dilatée, ne réagissait pas à l'accommodation, réagissait faiblement à la lumière. L'amblyopie, très prononcée, n'a pas permis de déterminer l'état de l'accommodation. Le releveur de la paupière était intact (*Paralysie of the movement of the convergence of the Eyes*, obs. VIII, in Brain, 1886).

Il est possible que chez cet enfant le défaut d'action du droit interne pour la convergence tienne à la perte de la vision binoculaire et soit de même nature que le trouble de la convergence qui caractérise le strabisme divergent, mais il n'en reste pas moins ce fait d'une paralysie de la 3e paire respectant le droit interne pour l'adduction latérale. En réalité, dans l'hypothèse, très vraisemblable chez ce malade, d'une paralysie nucléaire, cette particularité n'a rien de bien extraordinaire, si l'on se rappelle, d'après les faits de paralysie conjuguée nucléaire de la 6e paire, que le droit interne reçoit son innervation du noyau de la 6e paire pour l'adduction latérale. Ce caractère devrait même se retrouver dans toutes les paralysies nucléaires limitées à la 3e paire. Je ne l'ai cependant jamais observé en dehors de ce cas de paralysie congénitale, du moins à l'état de paralysie monoculaire, car il existe dans un type de paralysie associée que j'ai décrit sous le nom de *paralysie combinée de la convergence* (Paralysies associées, *Arch. de Neurologie*, 1882), dans lequel, avec une paralysie binoculaire de l'élévation et de l'abaissement, il y a paralysie de la convergence et intégrité des mouvements horizontaux, c'est-à-dire que les droits internes se contractent quand on sollicite l'adduction latérale et ne se contractent pas quand on sollicite la convergence.

Dans le même ordre d'idées, Samelsohn a cité un cas de para-

Digitized by Google

lysie congénitale avec strabisme divergent de l'œil gauche qui présentait le caractère suivant : les mouvements associés gauches étaient conservés, les mouvements associés droits étaient abolis. La convergence était cependant possible, c'est-à-dire que le droit interne gauche, qui ne se contractait pas pour l'adduction latérale, se contractait pour la convergence. Il y avait encore cette particularité, que les deux yeux qui ne pouvaient pas exécuter le mouvement à droite simultanément l'exécutaient quand on les faisait fixer isolément (Société de Heidelberg, 1888. *Discussion sur une communication de Alf. de Graefe*).

Je pourrais citer d'autres cas analogues que j'ai observés, mais je désire seulement appeler l'attention sur cette particularité : sans doute la dissociation de l'action des muscles internes pour ces différents mouvements n'est pas spéciale aux paralysies congénitales, mais elle me paraît néanmoins constituer un caractère important.

M. Vignes. Rapport sur un travail adressé par M. le Dr Albert Terson (de Paris) : **Remarques sur les phlébites orbitaires consécutives aux affections bucco-pharyngées.** — Le travail de M. Albert Terson, sur lequel j'ai à vous présenter un rapport au nom de la commission que vous avez chargée de l'examiner, est pour nous, je puis dire, tout d'actualité. Il vient, en effet, enrichir d'un fait nouveau et fort bien étudié l'importante question des lésions oculaires consécutives aux inflammations qui peuvent se développer dans l'orbite par propagation d'affections des régions ou cavités avoisinantes, sujet sur lequel MM. Despagnet, Valude et Trantas sont venus attirer votre attention dans notre dernière séance.

L'observation qui a servi de point de départ à M. Terson pour son mémoire, possède la précieuse qualité d'avoir été recueillie avec le plus grand soin au double point de vue de la relation des accidents, de leur filiation et des détails nécropsiques.

Elle peut à grands traits se résumer de la façon suivante : un malade, âgé de 39 ans, d'habitudes alcooliques, fut conduit à l'Hôtel-Dieu dans un état très alarmant.

Il présentait des phénomènes généraux graves : il avait de la fièvre, des symptômes cérébraux internes avec un exophtalmos très accentué du côté droit. De plus, il portait au niveau des régions parotidiennes et sous-maxillaires gauches un empâtement énorme et douloureux. L'œil gauche, celui du côté de l'empâtement, était en situation normale.

A droite les paupières étaient fortement œdématiées; elles ne pouvaient arriver à recouvrir le globe oculaire, aussi un bour-

Digitized by Google

relet chémotique s'était-il développé transversalement ; l'œil était presque immobile ; on pouvait seulement lui imprimer quelques mouvements passifs ; en le rétropulsant, on produisait de la douleur et on percevait que son excursion était limitée par un coussinet de consistance assez résistante. La cornée était dépolie ; l'acuité visuelle, très diminuée, permettait seulement au patient de compter les doigts à 2 mètres.

L'examen ophtalmoscopique, rendu difficile par le trouble de la cornée, apprenait cependant que la papille était légèrement œdématiée. Le début des accidents remontait à douze jours ; ils avaient pour origine une fluxion des dents de sagesse gauches.

L'ensemble symptomatique, dont je viens de vous donner l'esquisse, fit porter au professeur Panas, qui avait reçu le malade dans son service, le diagnostic de phlébite des veines ophtalmiques consécutive à une thrombo-phlébite des sinus caverneux et l'autopsie venait peu après démontrer le bien fondé de son jugement.

Elle a permis, en effet, de reconnaître que d'un énorme foyer purulent sous-périosté, qui enveloppait le maxillaire inférieur, l'infection s'était propagée au sinus caverneux gauche par les veines du trou ovale et avait gagné le sinus droit après avoir franchi le sinus coronaire. L'inflammation avait enfin gagné la veine ophtalmique et on notait l'infiltration pyoïde du tissu cellulaire de l'orbite droit.

L'orbite gauche était resté indemne.

Le foie était en cirrhose alcoolique type.

L'examen bactériologique du sang a révélé de nombreux staphylocoques et streptocoques.

A propos de l'histoire de ce malade, l'auteur a cherché à réunir les observations analogues éparses dans la littérature.

De leur comparaison, il a essayé d'établir la nosologie des phlébites de l'orbite soit primitives soit secondaires à une affection des sinus veineux et, dans ces deux formes, consécutives aux maladies infectieuses de la bouche et du pharynx.

Les accidents dont l'origine se trouve dans la mâchoire supérieure provoquent surtout des phlegmons de l'orbite par propagation directe de la sinusite maxillaire ; on peut également assister au développement de phlébites orbitaires primitives, comme celles qui accompagnent l'anthrax ; elles suivent alors la voie des veines qui mettent en relations les incisives, les veines labio-faciales, l'angulaire et l'ophtalmique.

Pour la mâchoire inférieure le mécanisme est autre : la propagation se fait vers l'orbite presque toujours d'une façon rétrograde, c'est-à-dire par l'intermédiaire des veines du trou ovale qui font

Digitized by Google

communiquer le plexus ptérygoïde et le sinus caverneux. De là l'infection gagne les veines ophtalmiques; elle peut rester unilatérale, devenir double ou même se produire seulement du côté opposé à la lésion causale.

Comme l'enseigne le savant professeur de l'Hôtel-Dieu, pour que l'exophtalmie apparaisse, il faut, de toute nécessité, que les veines ophtalmiques soient prises ; l'exophtalmos constitue alors un signe diagnostique certain.

Les affections du pharynx et des amygdales peuvent, en suivant cette même voie, entraîner des suppurations intra-craniennes puis intra-orbitaires. M. Terson relate les faits connus.

Enfin, après un excellent chapitre consacré au diagnostic, il termine par des considérations pronostiques tirées des variations de la virulence et de la nature du terrain.

De la marche de l'affection, il déduit la conduite thérapeutique à suivre et se déclare partisan de l'intervention armée hâtive.

En résumé, ce travail constitue une véritable monographie, et, ses conclusions ne me paraissant pas prêter sujet à controverses, je crois pouvoir borner mon rôle de rapporteur à l'analyse succincte que je viens de vous présenter. Je serai heureux si elle est suffisante pour vous convaincre de la valeur réelle du travail et vous faire partager mon estime pour son consciencieux auteur.

J'ai donc l'honneur de vous proposer, messieurs, de déposer dans nos archives le mémoire de M. Albert Terson et d'inscrire en bonne place, sur la liste des candidats au titre de membre titulaire de notre société, ce jeune confrère, ancien interne des hôpitaux, actuellement chef du laboratoire de la clinique ophtalmologique de l'Hôtel-Dieu.

M. Fage. **Pronostic et traitement de l'épithélioma du limbe sclére-cornéen.** — La fréquente récidive des épithéliomas de la conjonctive bulbaire est un fait relaté dans la plupart des observations publiées. Il est important pour le traitement de rechercher si ces récidives sont purement locales, dans quelle mesure elles intéressent l'intégrité de l'œil lui-même, enfin comment elles peuvent être souvent évitées.

Dans l'épithélioma conjonctival, les ganglions du voisinage sont habituellement indemnes, ou en tout cas l'infection ganglionnaire ne se fait que fort tard. Plusieurs observations même où ce détail est signalé peuvent être considérées, vu l'absence de recherches histologiques, comme des sarcomes. L'état général se maintient bon. En résumé l'épithélioma de la conjonctive n'a guère de tendance à la généralisation, circonstance qui permet déjà de limiter nos interventions.

Digitized by Google

Une autre raison de cette conduite chirurgicale est la tendance qu'a l'épithélioma de la conjonctive bulbaire à s'étendre plutôt en surface qu'en profondeur. M. Valude [1] a judicieusement attiré, il y a deux ans, votre attention sur ce point. Il a conclu, d'après ses observations, que l'épithélioma se développe presque exclusivement par le bourgeonnement extérieur et n'a nulle disposition à perforer la coque de l'œil *sur quelque point que ce soit*. On sait la grande résistance qu'offre la sclérotique à l'envahissement des tumeurs : la cornée présente, elle aussi, une barrière très efficace ; mais le limbe scléro-cornéen, précisément siège habituel de l'épithélioma, serait, de l'avis de quelques auteurs, moins solide. M. Lagrange [2], dans un intéressant mémoire, montre que le point de pénétration de l'épithélioma est le limbe cornéen, et estime que cette région est le défaut de la cuirasse du globe oculaire. Cette théorie pèche, à mon sens, par le manque d'explication anatomique, car du moment que les faisceaux des fibres de la sclérotique se continuent directement et sans interruption avec les fibres de la cornée, on ne voit pas la fissure ou la soudure favorable à la propagation des néoplasies, à moins que l'on n'invoque la pénétration des éléments morbides par les voies lymphatiques.

Toujours est-il que dans les cas, rares d'ailleurs, où la tumeur a perforé la coque oculaire, l'examen microscopique démontre l'intégrité relative des lamelles cornéennes soulevées et écartées. Dans un cas très grave observé par Lagrange [3] les couches externes de la sclérotique sont seules compromises et, malgré son envahissement, la cornée a ses lames postérieures intactes. Dans une observation analogue de Vittorio Basevi [4], le processus n'a pu franchir la membrane de Descemet.

Mais, retenons ceci, dans le plus grand nombre des faits relatés la coque oculaire est intacte. Voici une nouvelle observation qui confirme ce point clinique :

Il s'agit d'un épithélioma développé sur l'œil gauche d'un homme de 55 ans. Le 16 mars, quand je vis le malade, il existait depuis quelques mois sur la conjonctive attenante à la portion externe du limbe une petite tumeur de la grosseur d'une lentille, adhérente par une large base, assez consistante, rougeâtre, légèrement ulcérée à sa surface. J'extirpai aussi complètement que possible cette production en cautérisant profondément la sclérotique au galvano-cautère. Le 27 avril, le malade revint dans mon service avec une récidive : cette fois la tumeur avait le volume d'un petit

1. Valude. Soc. d'ophtalmologie de Paris, 1er déc. 1891.
2. Lagrange. Soc. française d'ophtalmologie, 2 mai 1892.
3. Lagrange, *loc. cit.*
4. Basevi, *Annali di Ottalmologia*, 1888.

Digitized by Google

haricot, adhérait au limbe lui-même, et, bien que la cornée eût conservé toute sa transparence, que les ganglions de voisinage parussent sains, en raison de la nature cancéreuse du néoplasme nettement établie par un premier examen histologique, de la rapidité de la récidive, d'un amaigrissement du malade, et aussi d'une vision congénitalement défectueuse, je crus indiqué d'énucléer le globe oculaire. Vous allez voir, messieurs, que cette opération radicale aurait pu au moins être retardée. En effet, sur les coupes histologiques que j'ai pratiquées et que je vous présente, on voit la sclérotique et la cornée absolument intactes, ni amincies, ni infiltrées : seul l'épithélium est endommagé au niveau du limbe. La tumeur épisclérale se compose de couches stratifiées de cellules épithéliales ; on y aperçoit quelques globes épidermiques.

Notre fait est démonstratif; bien d'autres le corroborent. L'épithélioma de la conjonctive, même au niveau du limbe cornéen, rompt difficilement l'enveloppe oculaire. Sans doute il existe des formes térébrantes, mais elles sont rares. C'est ici le cas de se rappeler le fait signalé par Cornil et Ranvier, que le pronostic d'une tumeur est souvent moins en rapport avec son type histologique qu'avec son siège et son mode de développement.

Donc le traitement de l'épithélioma du limbe scléro-cornéen ne doit viser qu'à l'ablation de la tumeur seule. Mais pour qu'il n'y ait pas de récidive locale, il faut que l'extirpation soit complète, c'est-à-dire qu'on doit la pratiquer de bonne heure, râcler les couches sclérales sur lesquelles la tumeur s'implante et cautériser la place au fer rouge, devrait-on laisser une opacité indélébile mais limitée de la cornée. On doit faire l'examen anatomo-pathologique de toute tumeur qu'on enlève en cet endroit, car les erreurs sont plus aisées qu'on ne pense. Caspar [1], dans son mémoire, reconnaît que le diagnostic des néoplasmes non pigmentés de la conjonctive présente des difficultés. Voici un fait personnel qui le prouvera : le 28 mars, j'enlevai chez un homme de 52 ans une petite tumeur du limbe scléro-cornéen ayant toutes les apparences cliniques d'un épithélioma : elle était rougeâtre, assez dure, bosselée, fendillée à sa surface, implantée par une large base. Or, l'examen histologique m'a démontré qu'il s'agissait d'un papillome muqueux, et le mal ne s'est pas, que je sache, reproduit.

Si l'épithélioma récidive, on le résèque encore une fois, même plusieurs fois : l'opération ne doit pas dépasser cette mesure tant que la cornée n'est pas notablement déformée, tant qu'il n'est pas établi qu'il y a infiltration de ses couches profondes. A ce moment

1. Caspar, *Arch. für Augenh.*, XXIV.

Digitized by Google

seul l'amputation de l'hémisphère antérieur devient indiquée. Quand la chambre antérieure, quand l'iris sont enhavis, l'énucléation s'impose. Le chirurgien aura soin d'inciser la conjonctive aussi loin que possible du néoplasme ; il ne doit pas négliger non plus d'enlever les ganglions qu'il trouve engorgés.

Élection d'un membre honoraire.
Votants 19.
M. de Wecker est élu membre honoraire à l'unanimité.

Élection d'un correspondant étranger :

M. Eliasberg, de Salonique..... 18 voix. Élu.
Cheik Mohamed, de Téhéran..... 1 voix.

M. LE PRÉSIDENT. — Avant d'ouvrir le comité secret, et afin que mes paroles figurent au procès-verbal je tiens à déclarer que je viens être l'interprète de la société en affirmant que, tous tant que nous sommes, dans les questions professionnelles qui peuvent nous être soumises, nous mettrons absolument de côté notre intérêt personnel, et nous n'aurons en vue que ceux des malades et de la science.

La société se forme en comité secret.

La séance est levée.

BIBLIOGRAPHIE

ET REVUE DES JOURNAUX

Lavage de la chambre antérieure pendant l'extraction de la cataracte (*Uber die Ausspuhlungen der vordern Augenkammer bei der Star extraction*), par M. le Dr RŒTHLISBERGER. — L'auteur montre les craintes de pénétrer dans la chambre antérieure qu'avaient les anciens ophtalmologistes, avant l'antisepsie.

La sortie des débris des masses corticales après l'extraction de la cataracte reste toujours le point délicat; mieux que les pressions ou les grattages, les lavages peuvent arriver au but souhaité. Condamnés par de Wenzel en 1801 et ses contemporains, ils furent remis en honneur par Wickerkiewicz, en Allemagne, Vacher (d'Orléans), en France, et adoptés par M. F. Panas.

Les solutions antiseptiques ont varié avec les auteurs : sublimé,

Digitized by Google

biiodure de mercure et alcool, biiodure et iodure de potassium, cyanure de mercure et eau salée, trichlorure d'iode, acide borique à 1 ou à 4 p. 100, avec ou sans adjonction d'ésérine, eau ou eau salée bouillie, bouillie et filtrée. Il y a eu aussi variante dans les modèles adoptés pour les instruments destinés aux lavages. L'acide borique a été adopté depuis 1886 à la clinique ophtalmologique de Bâle dirigée par M. Schiess-Gemusens.

Les lavages n'ont qu'un but, nettoyer le champ pupillaire. On les pratique à l'aide d'un instrument appelé ondine, composé d'une poire en caoutchouc terminée par un tuyau recourbé, auquel s'adapte une canule soit à ouverture transversale, soit à deux trous (Thèse de Bâle, 1893).

Dacryoadénite ourlienne. — M. Dor relate, dans le *Lyon médical*, une observation de dacryoadénite ourlienne survenue chez un enfant fréquentant une école où existait une épidémie d'oreillons.

La directrice avait remarqué chez quelques-uns un peu de rougeur des conjonctives avec du larmoiement, mais elle ne croyait pas devoir attribuer aux oreillons cette affection, attendu que le plus marqué de ces cas était précisément survenu chez un enfant qui n'avait pas eu les oreillons. M. Dor vit cet enfant et constata un larmoiement considérable avec photophobie. L'examen minutieux de la cornée et des culs-de-sac conjonctivaux ne révéla aucune trace de kératite, de conjonctivite ou de corps étranger. L'enfant avait l'air d'avoir pleuré, ou d'être en incubation de rougeole, mais on ne pouvait pas faire un semblable diagnostic, attendu que cet état durait depuis plusieurs jours. La palpation de la région supéro-externe de l'orbite permit de sentir une induration des deux glandes lacrymales. Cette induration était douloureuse. Il fallait donc songer à une dacryoadénite, et la coexistence de l'épidémie d'oreillons amenait à penser à une dacryoadénite ourlienne.

Ce cas n'est pas le premier connu. Hirschberg a publié un cas analogue et M. Marc Dufour (de Lausanne) a publié un article intitulé : *Oreillons de la glande lacrymale* dans lequel il fait connaître l'observation d'un jeune homme de 27 ans atteint, pendant une épidémie d'oreillons, d'une dacryoadénite sans avoir présenté de parotidite.

Il existe par conséquent une variété anormale d'oreillons dans laquelle ce sont les glandes lacrymales et non les parotides qui sont le siège de la maladie, et il importe de connaître ces cas qui, dans une épidémie, peuvent servir de chaînon entre deux cas typiques.

Digitized by Google

A ce propos, M. Lannois a fait remarquer qu'un médecin militaire français, M. Hatry, avait publié un mémoire sur les complications oculaires des oreillons.

Choroïdite et lésion dentaire, par M. Sous. — Les rapports entre les maladies des dents et les maladies des yeux ont été assez souvent signalés. M. le Dr G. Sous en relate un cas intéressant dans le *Journal de médecine de Bordeaux*. Il s'agit d'une femme de 20 ans qui, depuis trois semaines, remarquait que la vision de l'œil droit diminuait graduellement, sans que l'œil soit devenu rouge ou douloureux. L'examen ophtalmoscopique montra qu'il s'agissait d'une choroïdite dont la marche était assez rapide et dont la cause échappait complètement. Cependant, quelques jours plus tard, on remarqua que la première molaire supérieure droite, récemment plombée était douloureuse, et que la pression sur cette dent déterminait des douleurs retentissant dans l'œil droit lequel devenait aussitôt larmoyant. L'extraction de la dent fut conseillée mais refusée par la malade qui consentit à la faire déplomber. Or très rapidement, en une huitaine de jours, tous les accidents oculaires avaient disparu. On essaya de nouveau alors de plomber la dent mais deux jours plus tard paraissaient de nouveau certains troubles oculaires, et la dent fut de nouveau aussitôt déplombée, ce qui suffit à ramener l'état normal.

Dans ce cas, la relation entre le plombage de la dent et l'apparition de la lésion oculaire est évidente et indiscutable. Il ne s'agit pas ici d'une simple coïncidence, survenue une fois et par hasard, mais bien d'une relation de cause à effet. Les troubles oculaires se présentent deux fois et d'une manière régulière après chaque plombage de la dent et ils disparaissent rapidement et comme par enchantement aussitôt que la dent est débarrassée de son contenu. La marche de la maladie, son apparition brusque, sa guérison rapide, tout indique qu'il n'y a pas eu une simple coïncidence. L'opération dentaire a bien été le point de départ des accidents oculaires.

Comment interpréter le développement de la maladie? On ne le peut qu'en admettant une action réflexe du nerf maxillaire supérieur sur la branche ophtalmique de Willis. C'est, du reste, par l'influence du nerf de la cinquième paire qu'on explique les lésions oculaires à la suite d'altérations dentaires.

A côté de ce fait on peut placer ceux qui ont été observés par Caffe et par Galezowski.

M. Caffe a cité un exemple d'un individu qui, ayant une dent molaire supérieure creusée par la carie, devenait immédiatement amaurotique de l'œil du côté correspondant à cette dernière,

Digitized by Google

toutes les fois qu'une parcelle alimentaire entrait dans la cavité. De même l'amaurose cessait dès qu'à l'aide d'un corps quelconque il avait récuré la dent et nettoyé sa cavité.

Galezowski parle d'une dame qui avait perdu le pouvoir de lire depuis le moment où une dent lui avait été plombée. On enlève le métal et la malade reprend l'usage de sa vue. La dent est replombée et la malade perd encore une fois la vision. Enfin la guérison fut obtenue par l'arrachement de la dent.

Mais dans ces deux cas, on n'a pas précisé comme dans celui de M. Sous, quelle était la nature de l'altération de l'œil (*Journal de médecine et de clinique de Lucas-Championnière*).

Inégalités pupillaires. — Le Dr Reche (*Deutsche med. Woch.* 13) a recherché dans la clinique du professeur Magnus, les cas d'inégalité pupillaire pure, indépendante de toute lésion nerveuse et de toutes lésions des membranes de l'œil. Il l'a observée dans 1 p. 100 des malades venus à la clinique. Les hommes en sont atteints bien plus que les femmes, avec un pourcentage minimum de 6 pour 100. Dans 53 p. 100 des cas (chiffre provisoire, étant donné le petit nombre des cas, 143), c'est la pupille gauche qui s'est montrée plus large, et les différences ont pu atteindre de 0 mm. 5 jusqu'à 3 millimètres. Dans ces cas tous les âges sont représentés.

Voici les lésions de l'appareil réfringent de l'œil qui ont donné lieu à l'inégalité pupillaire, à l'anisopie : hypermétropie égale des deux côtés, 62; myopie égale des deux côtés, 11 ; presbyopie avec emmétropie, 5; myopie inégale des deux côtés, 24; avec pupille plus large 15, et pupille plus étroite 9, à l'œil le plus myope; hypermétropie inégale, 22; astigmatisme combiné, cataracte, taches cornéennes, opacités cristalliniennes, amblyopie, etc.

Les chiffres relatifs aux troubles de la réfraction montrent que ce ne sont pas les myopes ou les yeux les plus myopes qui ont le plus fréquemment la pupille la plus large, ce qui est contraire à l'opinion qu'on se fait.

Il est très difficile de savoir pourquoi il existe une inégalité pupillaire et la raison de la plus grande largeur à gauche. L'hypothèse de la prédominance de vigueur du sphincter irien à droite parce que primitivement le côté droit du corps est le plus fort n'est qu'une hypothèse.

Digitized by Google

INDEX BIBLIOGRAPHIQUE

EVANGELISTA (P.). — La migraine ophtalmique (*Il raccoglitore med.*, 10 et 20 mai 1893).

FERDINANDS (G.). — De la tropacocaïne en pratique ophtalmologique (*The Brit. med. Journal*, 14 juin 1893).

SPALLITA. — Action du chloroforme sur la pupille (*Arch. di farmacologia e terapeutica*, 15 juin 1893).

BADAL. — Neurasthénie, hémianopsie consécutives à un accident de chemin de fer (*Gaz. hebdom. des sciences méd. de Bordeaux*, 12).

PILLET. — Des perturbations mentales dans le goitre exophtalmique (Thèse de Paris 1893).

BOUQUET. — Cancer métastatique de la choroïde (Thèse de Paris 1893).

PERTAT. — Du ptosis, son traitement chirurgical, particulièrement par le procédé de M. Panas (Thèse de Paris 1893).

ZIEM. — De l'iritis d'origine nasale (*Annales des mal. de l'oreille et du larynx*, etc., janvier 1893).

LARDIER. — L'intoxication alcoolique. Maladie endémique. Brochure in-8 de 24 pages, Epinal, 1892.

MOYER (H.). — Exophthalmos associated with Nephritis. Brochure in-4 de 2 pages, Chicago, 1893, chez l'auteur.

ROTH (A.). — Die Doppelbilder bei Augenmuskellähmungen in symmetrischer Anordnung. Tableau in-4, Berlin, 1893, librairie Hirschwald.

NOUVELLES

Concours pour les emplois d'aide de clinique aux Quinze-Vingts. — Un concours pour l'admissibilité aux emplois d'aides de clinique à la clinique ophtalmologique annexée à l'hospice national des Quinze-Vingts aura lieu le lundi 24 juillet 1893.

Pour tous les renseignements : s'adresser à l'asile des Quinze-Vingts, à Paris.

M. Faure est nommé, pour une période de trois ans, chef de clinique ophtalmologique à la Faculté de médecine de Nancy.

Le Gérant : FÉLIX ALCAN.

4677. — L.-Imprimeries réunies, B, rue Mignon, 2. — MAY et MOTTEROZ, directeurs.

Digitized by Google

J.-M. CHARCOT

Qu'il me soit permis de rendre ici un dernier hommage à mon vénéré maître, M. le professeur Charcot, dont la mort a été un deuil pour la science médicale et pour la France entière. On sait en effet, l'influence considérable qu'il a exercée sur la médecine contemporaine, et plus particulièrement sur toutes les branches de la pathologie cérébro-spinale et des affections nerveuses.

Avec sa profonde sagacité et sa largeur de vues, il avait bien vite compris le rôle important que devait jouer un jour l'opthalmoscopie et les immenses services qu'elle pourrait rendre au diagnostic des affections cérébrales et constitutionnelles. Aussi, sachant que je m'étais spécialement occupé de recherches ophtalmoscopiques dans les hôpitaux de Paris, dans les différents services de mes maîtres, m'avait-il fait l'honneur de m'appeler fréquemment auprès de lui, à la Salpêtrière, dès l'année 1873, afin de chercher avec moi les différents troubles oculaires, et plus particulièrement les lésions du nerf optique avec l'ophtalmoscope dans les maladies cérébrales. Grâce à ces recherches, dans lesquelles je ne fus qu'un modeste collaborateur de Charcot, des découvertes intéressantes jaillirent, venant éclairer toute la synthèse, jusque-là obscure, de certaines maladies

Digitized by Google

du système nerveux, telles que la migraine ophtalmique, l'hémianopsie hystérique, l'atrophie ataxique, la sclérose en plaques, etc.

J'ai gardé plusieurs lettres du maître datant de cette époque, et je ne puis résister au désir d'en publier une ci-après, qui offre un grand intérêt au point de vue du diagnostic à établir entre l'atrophie des papilles ataxiques, la sclérose en plaques et différentes autres affections cérébrales et spinales.

Voici cette lettre au sujet d'un malade que nous examinions ensemble :

« Cher collègue,

« L'examen du système nerveux ne donne rien de précis. S'agit-il d'une atrophie blanche des nerfs optiques, ou d'une atrophie grise ? En passant, je vous ferai remarquer l'existence d'un certain degré de nystagmus, quand le malade suit le doigt, soit à droite, soit à gauche, surtout à gauche.

« Les réflexes sont plutôt exagérés aux genoux.

« A vous,

« CHARCOT. »

En lisant cette lettre, on est frappé de la façon si nette, dont, avec deux seules questions, il a su poser les bases d'un diagnostic jusqu'alors incertain.

Dans ces admirables leçons, dont nous tous, ses élèves, nous garderons un impérissable souvenir, il parla souvent des avantages de l'ophtalmoscopie, expliquant avec la clarté et la précision qui lui étaient propres la corrélation qui existe entre les centres nerveux et l'œil.

Toujours à la recherche de la vérité, il accueillait avec une

Digitized by Google

rare bienveillance les nombreux médecins qui venaient chaque jour lui soumettre des idées nouvelles et lui demander ses précieux conseils ; il les encourageait, les stimulait, heureux lorsqu'un de ses confrères apportait une nouvelle pierre à l'édifice scientifique dont il était le fondateur.

Je n'oublierai jamais que la dernière fois que j'eus l'honneur de le voir, il y a quelques mois à peine, pour lui présenter mon *diplomètre*, servant à mesurer le degré et la nature des diplopies dans les paralysies oculaires, il me reçut avec une grande cordialité et donna son complet assentiment à mon invention après avoir expérimenté lui-même, à plusieurs reprises, mon nouvel instrument.

Si la science entière doit pleurer la mort de Charcot, nous autres, oculistes, devons en être particulièrement affectés, et devons lui garder toujours un souvenir reconnaissant, car c'est grâce à lui, à sa prépondérante influence, que l'ophtalmologie a été placée à l'avant-garde de la médecine française.

Hélas ! l'illustre pionnier a disparu, mais il a laissé un vaste champ ensemencé d'idées nouvelles, que ses élèves sauront faire germer. Et ce maître aura formé des maîtres, qui, à leur tour, prouveront à l'univers entier que la France, cette mère féconde, ne se lasse pas de produire des hommes célèbres qui ne laisseront jamais choir de leurs mains vaillantes le drapeau de la science française.

Dr Galezowski.

Digitized by Google

ÉTUDES OPHTALMOLOGIQUES

PAR

Le Dr CHAUVEL

Médecin principal de l'armée, membre de l'Académie de médecine

(*Suite*[1]).

VIII. — Affections de la choroïde

A. *Glaucome.* — Si l'on admet, comme on le fait généralement, que la choroïde est à la fois la tunique vasculaire et la membrane sécrétante de l'œil, il est permis de ranger le glaucome, trouble de sécrétion, au nombre des affections choroïdiennes. En acceptant ce classement, nous n'avons pas l'intention de prendre rang parmi les défenseurs de telle ou telle théorie sur la nature du processus glaucomateux. Notre expérience à ce sujet est trop faible et nous laissons à de plus experts la solution d'un problème depuis si longtemps à l'étude.

Ce n'est pas dans l'âge militaire qu'on rencontre le glaucome, et les quelques cas que nous avons observés ont trait à des officiers ou à des soldats en retraite ayant dépassé la quarantaine. Chez nos 7 malades, 5 fois les deux yeux, 2 fois l'œil droit seul étaient le siège des accidents. Sauf chez deux d'entre eux, il s'agissait de processus chroniques ou subaigus datant de 6 mois, de 2 ans, remontant jusqu'à 12 et 15 années, ayant entraîné dans 7 yeux une perte presque complète de la vue.

Inutile d'insister sur l'histoire de ces affections dont la marche n'a rien présenté de spécial. Nous avons relevé la constance des douleurs ciliaires, la fréquence de l'excavation papillaire et du rétrécissement irrégulier du champ de vision. Quatre fois nous avons noté des opacités du cristallin,

1. Voir les numéros de mai, août, octobre 1892, janvier, mars, avril et juillet 1893.

Digitized by Google

quatre fois aussi un certain degré d'atrophie de la papille optique. Chez deux sujets des apoplexies de la rétine rendaient la situation plus grave. Que dire du traitement ? Cinq fois nous avons eu recours à une large excision de l'iris à sa partie supérieure et dans trois cas le résultat nous en a paru favorable. Nous pouvons ajouter que ces succès ont été obtenus dans les cas de glaucome inflammatoire, dans les cas où les lésions n'étaient pas irrémédiables. Chez nos autres malades, la pilocarpine et l'ésérine, les ventouses à la tempe, la morphine en injections, les vésicatoires volants, etc., ont été utilisés pour diminuer la tension intra-oculaire, pour calmer les douleurs. Alors qu'on ne peut guérir, c'est quelque chose de soulager.

B. *Choroïdite disséminée.* — Caractérisée par le développement de plaques d'atrophie multiples, irrégulières de forme et de grandeur, entourées d'une zone pigmentaire nettement accusée, plaques éparses dans toute l'étendue de la tunique vasculaire, la choroïdite dite disséminée est une affection assez commune. Nous en avons relevé 55 cas. Elle siégeait 11 fois sur l'œil gauche seul, 17 fois sur l'œil droit; 27 fois elle fut constatée dans les deux organes. Nous croyons que les lésions restent, bien que ces chiffres ne l'indiquent pas, rarement localisées à l'un des globes oculaires. Pour peu que la maladie soit ancienne elle envahit les deux yeux. Si notre statistique personnelle (27 cas monoculaires et 28 binoculaires) est en contradiction avec cette donnée, généralement admise, c'est que notre observation a porté sur des sujets d'un âge peu avancé.

Nous trouvons en effet sur 55 observés : 7 ayant moins de 20 ans ; 30 de 20 à 25 ans ; 8 de 25 à 30 ans, et 10 au-dessus de 30 ans; nous en pouvons conclure que la choroïdite disséminée est une affection de la jeunesse et de l'âge mur. Essayons-nous de fixer une date aux premiers signes constatés par les patients, nous voyons qu'ils remontaient à plus de 5 ans chez 10 d'entre eux ; de 2 à 5 ans chez 13, de 1 à 2 ans chez 9, enfin que 5 fois les lésions étaient rapportées à la première enfance. Ainsi dans 37 cas les accidents étaient

Digitized by Google

d'origine ancienne, alors que 6 fois seulement leur début se montrait inférieur à 6 mois.

Or, on sait que les premiers symptômes de la choroïdite disséminée peuvent échapper à des malades même très attentifs. Affection sourde, s'accompagnant rarement de souffrances violentes, jamais de rougeur, d'inflammation, elle n'excite l'attention que par la diminution de la vision toujours très tardive. Ainsi sur 55 cas, nous n'avons noté dans les phénomènes perçus par les patients que 16 fois des douleurs autour de l'orbite et plus souvent dans la profondeur du globe; 12 fois des mouches volantes et 6 fois des mouches fixes.

Les causes de la choroïdite disséminée échappent jusqu'ici à nos recherches. Parmi nos observés, *cinq* invoquaient une prédisposition héréditaire, mais de ce que leurs parents ne jouissaient pas d'une bonne vue, il n'est pas possible de conclure à une identité de lésion que nous n'avons pas constatée *de visu*. *Deux* avaient des frères ou des sœurs atteints de lésions oculaires probablement de la même nature.

Du côté du tempérament, de la constitution, rien de spécial à noter. *Dix* sujets seulement étaient depuis un certain temps occupés à des travaux d'écriture; chez *huit* on relevait un traumatisme de l'œil ou de la face; chez *huit* aussi la syphilis. Les malades hospitalisés ont été de notre part l'objet de recherches spéciales, au point de vue de l'état de l'appareil circulatoire, des organes digestifs et de la nutrition. Chez aucun nous n'avons constaté de lésions du cœur et des vaisseaux, chez aucun les urines ne contenaient de sucre ou d'albumine. Plus variable était l'appétit, mais sans amaigrissement, sans anorexie. L'analyse des urines n'a fourni aucune donnée. Si dans certains cas la quantité d'urée était au-dessous de la moyenne, habituellement elle s'élevait à 25, 28 et 30 grammes dans la journée. Nous n'avons pas plus obtenu de la recherche des phosphates. Leur quantité, évaluée en acide phosphorique, a varié de 0 gr. 31 p. 1000 d'urine, à 2 g. 25 p. 1000, proportions extrêmes.

Dans 11 cas, la choroïdite existait dans des yeux atteints

Digitized by Google

de taies des cornées avec astigmatisme irrégulier. Nous croyons qu'il s'agit d'une simple coïncidence, les opacités de la membrane transparente remontant presque toujours à la première enfance ou résultant de lésions traumatiques directes.

En est-il de même de l'iritis relevée chez 9 sujets? Nous hésiterions à l'affirmer. Au dire des patients, les altérations iriennes n'avaient pas occasionné de phénomènes aigus notables. Lentement, elles s'étaient formées comme la choroïdite; comme elle, elles avaient échappé à leur attention. Sans doute la même influence commandait leur développement.

Les opacités cristalliniennes constatées 8 fois, consistaient en petites taches périphériques, en dépôts sur la face antérieure de la lentille et plus souvent en troubles de transparence siégeant dans la fossette hyaloïdienne. Sans doute ces altérations résultaient des modifications apportées à la nutrition de l'appareil cristallinien par les lésions de la tunique vasculaire. On ne peut comprendre, interpréter les phénomènes de la choroïdite disséminée, hors d'altérations des artères ou des veines qui en sont l'élément constituant. Et cependant nous n'avons relevé que 6 fois cette sclérose vasculaire généralisée, si caractérisée dans certaines myopies extrêmes.

Déterminant l'état de réfraction de l'œil, nous avons relevé : 2 hypermétropies, 31 myopies et 49 emmétropies. Notons l'extrême rareté de l'hypermétropie comparée à la fréquence de l'excès de réfraction statique. Cette dernière compte près de moitié. Elle était : *sept* fois de 1 à 2 dioptries, *quinze* fois de 2 à 4 dioptries; *sept* fois de 4 à 6 dioptries; *deux* fois enfin elle s'élevait à 10 dioptries. Dans *quinze* de ces cas il existait un staphylome postérieur notable.

De cette fréquence (37.9 p. 100) de la myopie dans la choroïdite disséminée, peut-on conclure à certaines relations d'origine entre ces deux affections? Que l'œil myope, dont les membranes semblent soumises à une distension lente par excès de pression, soit plus disposé que l'œil hypermétrope

Digitized by Google

aux altérations de la choroïde, rien que de très naturel. Mais si l'on remarque combien rares sont les brachymétropies compliquées de choroïdite disséminée, les présomptions de causalité commune cessent d'apparaître comme bien fondées.

A plus forte raison l'existence, dans 19 yeux sur 82, d'un astigmatisme régulier variable de 1 à 3 dioptries, n'offre-t-elle aucune signification étiologique.

Après avoir ainsi parcouru le champ des interprétations, des hypothèses sur les causes de la choroïdite disséminée, nous sommes réduit à avouer que ses origines nous échappent absolument. La difficulté, la rareté des examens anatomo-pathologiques, contribuent ici à obscurcir la pathogénie.

Le principal symptôme de la choroïdite, souvent le seul phénomène accusé par les malades, est la diminution lente et progressive de la vision. Sur 82 yeux, l'acuité s'est montrée inférieure à 1/10e dans *quarante*, dans *seize* comprise entre 1/5e et 1/10e. Chez *quatorze* elle était entre 1/2 et 1/4 et *douze* fois elle restait encore supérieure à 1/2. En somme la moitié des sujets n'avait plus qu'une fonction très défectueuse, le septième seulement conservait une excellente vision.

Ces variations considérables s'expliquent en partie par les complications de la choroïdite, en partie également par l'étendue, le nombre et surtout par le siège des plaques atrophiques ou des dépôts pigmentaires. Sur 82 yeux, il est noté que les lésions étaient surtout centrales 30 fois, pendant que 51 fois elles dominaient dans les parties périphériques de l'organe. Cette disposition explique la proportion considérable de sujets à vue très défectueuse. Elle rend compte également qu'un rétrécissement notable du champ visuel n'ait été constaté que dans 26 cas.

Nous avons dit combien rarement nous avons observé les malades à une distance rapprochée du début de leur affection; nous avons fait remarquer que parfois les patients ignoraient leur infirmité ou n'y avaient pas pris garde, l'un de leurs yeux ayant gardé son fonctionnement presque normal. Les phénomènes subjectifs : douleurs, mouches fixes ou volantes, héméralopie, sont presque exceptionnels ; sou-

Digitized by Google

vent ils ne sont perçus qu'après l'interrogatoire du médecin, quand l'attention est éveillée par ses questions.

Parmi les complications de la choroïdite disséminée nous relevons ; l'hyalitis, *quinze* fois ou 18.5 p. 100 ; l'atrophie plus ou moins prononcée de la papille optique, *huit* fois ou 10 p. 100 ; le strabisme divergent dans 4 cas ; le strabisme convergent 2 fois et le nystagmus une fois. La fréquence du synchisis composé n'est pas pour surprendre dans le cours d'une maladie qui intéresse la membrane vasculaire et sécrétante de l'œil. Cependant nous n'avons que trois fois rencontré dans le vitré des opacités assez nombreuses pour rendre difficile l'examen des tuniques profondes, et jamais nous n'avons constaté d'épanchement sanguin dans cette humeur. Nous tenons à insister sur ces faits que dans nos 82 cas, quelles que fussent les altérations de la choroïde, que l'atrophie fût dominante ou la pigmentation plus accusée, il ne nous a pas été donné de voir d'apoplexies choroïdiennes, de sugillations sanguines limitées.

L'*atrophie vasculaire de la papille* coïncide habituellement avec les lésions très avancées de la choroïde ; elle marque l'extension à toutes les membranes oculaires des troubles de vascularisation et de nutrition.

Rien à dire du *strabisme*. Divergent, il semble la conséquence de la perte de la fonction visuelle ou de son affaiblissement ; convergent, il est probable qu'il existait avant le début des lésions choroïdiennes.

Nous n'avons pas, malheureusement, à insister sur les traitements appliqués à nos patients. Vésicatoires volants, révulsifs intestinaux, strychnine et pilocarpine, douches et courants continus, ont été également insuffisants. C'est au mercure et à l'iodure de potassium que nous avons attribué l'amélioration légère obtenue chez deux de nos malades. Ils étaient tous les deux en puissance de syphilis et ce traitement était naturellement indiqué. Mais dans 14 autres cas, les mêmes moyens employés avec une persévérance suffisante ont complètement échoué.

Nous n'avons pas, au sujet de l'étiologie de la choroïdite

Digitized by Google

disséminée, discuté l'hypothèse de sa nature syphilitique. Chez nos 55 sujets nous n'avons rencontré cette diathèse que 8 fois, soit dans moins de 1/6e des cas, ce qui rend la présomption fort douteuse. De plus, l'action absolument impuissante du traitement mixte, prouve également que l'infection vénérienne n'est pour rien dans le développement de cette forme de l'atrophie choroïdienne.

C. *Choroïdite maculaire non traumatique.* — Dans la choroïdite disséminée les lésions de la membrane vasculaire sont plus remarquables par la multiplicité de leur siège que par l'étendue des foyers d'altération. Dans la choroïdite maculaire le processus atrophique est en quelque sorte localisé à la région de la tache jaune. Au moins les principales lésions sont-elles concentrées vers le pôle postérieur du globe.

Nous avons rencontré cette affection chez 45 sujets soumis à notre examen. Chez 18 elle intéressait les deux organes pendant que 15 fois l'œil droit, 12 fois l'œil gauche étaient seuls affectés. Au point de vue de l'âge : *cinq* de nos observés avaient moins de 20 ans; *quinze* comptaient de 20 à 25 ans. Au-dessus de 25 et jusqu'à 40 ans j'en relève *vingt*. Enfin *cinq* étaient plus âgés encore.

A en juger par ces chiffres et par notre milieu d'observation, la choroïdite maculaire serait relativement plus fréquente chez les adultes que chez les hommes jeunes, mais sous quelles influences se développent ces lésions? L'embarras est aussi grand que pour les formes précédentes. L'hérédité n'est incriminée que chez quatre sujets seulement. Chez cinq on peut invoquer la profession, si tant est que la vision de près prolongée pendant des heures, avec un éclairage souvent défectueux, soit une cause de choroïdite.

Comme affections morbides antérieures nous trouvons : *cinq* fois la syphilis, *quatre* fois la fièvre typhoïde. *Trois* seulement de nos observés étaient hypermétropes ; chez *vingt* il existait une myopie de degré variable depuis 1 jusqu'à 15 dioptries. *Six* fois l'excès de réfraction était compris entre 1 et 3 dioptries, *quatre* fois entre 3 et 6 dioptries. Chez

Digitized by Google

quatre examinés la brachymétropie variait de 6 à 9 dioptries et chez *six* elle était supérieure à ce dernier chiffre. En même temps on constatait 8 fois un staphylome postérieur du second degré, 3 fois un staphylome du troisième degré.

On ne peut ne pas être frappé de cette fréquence relativement considérable (30 p. 100) de la myopie, et, si l'on n'est pas autorisé à en conclure à une relation de cause à effet, les deux processus ayant des points de séparation indéniables, au moins faut-il reconnaître que la scléro-choroïdite myopique et la choroïdite maculaire évoluent sur le même terrain et s'influencent réciproquement.

Dans 14 yeux nous notons un astigmatisme régulier de 1 à 3.50 dioptries. Signalons encore : 8 fois des taies des cornées, 1 fois des opacités cristalliniennes, 3 fois de l'iritis et 2 fois du nystagmus. L'hyalitis constatée chez 3 observés, la sclérose des vaisseaux choroïdiens relevée 4 fois, l'atrophie de la papille optique évidente dans 9 cas sont des complications de la lésion principale. Alors que le trouble du vitré est un accident du début, les altérations vasculaires des membranes profondes du globe se rencontrent surtout dans les choroïdites anciennes. Il en est de même de la diplopie, notée une fois seulement, et du strabisme divergent que présentaient 3 de nos malades.

Affection à marche lente, la choroïdite centrale n'attire que tardivement l'attention des sujets. Comme ils n'éprouvent pas de douleurs, ceux-ci ne consultent pas. C'est ainsi que sur 35 observés nous avons noté que les premiers troubles remontaient : deux fois seulement à moins de six mois, *quatre* fois de six mois à un an; *sept* fois de un à deux ans et *quinze* à plus de deux ans. Enfin chez *sept* malades l'amblyopie aurait été, suivant eux, *congénitale.* Ces chiffres montrent combien il est difficile d'assigner une date précise au développement des lésions choroïdiennes. Au reste, si nous en exceptons 3 cas où il y eut quelques douleurs orbitaires, 3 où les patients souffrirent de mouches fixes, 3 où l'héméralopie fixa leur attention, nous n'avons trouvé d'autre symptôme que l'amblyopie.

Digitized by Google

Au contraire de ce que nous signalions dans la choroïdite disséminée, la diminution de la vision est ordinairement considérable dans la choroïdite maculaire. Le siège des altérations dans la région la plus sensible de l'organe rend compte de cette différence.

Mesurée dans 63 yeux, l'acuité visuelle était : *quarante-trois* fois inférieure à 1/10e ; *douze* fois comprise entre 1/10e et 1/5e ; enfin dans *huit* cas seulement elle était supérieure à ce dernier chiffre. C'est dire que les deux tiers des malades avaient en grande partie perdu toute fonction de l'œil intéressé. Le champ de vision était rétréci dans 21 cas ; 9 fois seulement il existait une ou plusieurs lacunes dans l'espace visuel.

Chez quelques sujets hospitalisés l'analyse des urines a pu être pratiquée. Leur composition n'avait rien d'anormal. Chez un officier âgé de 43 ans, on note une quantité considérable d'urée, 30 grammes par litre d'urine.

L'examen de l'image droite permet seul de préciser le siège, la forme, l'étendue des lésions oculaires. Plus souvent rondes ou arrondies (22 fois) qu'irrégulièrement limitées (17 fois), les altérations de la membrane vasculaire se présentent sous l'aspect d'une plaque blanche, parfois d'un blanc bleuâtre éclatant, parfois d'une teinte légèrement rosée. Les bords en sont tantôt nets, taillés à pic; tantôt ondulés, confus, se fusionnant sans ligne de démarcation avec le tissu normal voisin. Si l'affection est ancienne, du pigment noir abondant forme les limites des lésions. Souvent dans la plaque atrophique elle-même, des îlots pigmentaires disséminés témoignent du travail de prolifération cellulaire qui s'est fait à ce niveau en même temps que disparaissaient les vaisseaux.

Chez quelques sujets on rencontre encore, sous forme de taches rosées, des vestiges de la choroïde; mais il est exceptionnel de constater la présence d'hémorragies, d'apoplexies limitées. Peut-être ces ruptures vasculaires sont-elles fréquentes à la première période de la choroïdite maculaire. Mais nous n'avons pas eu l'occasion de voir des cas de ce genre.

Digitized by Google

Habituellement uniques, les plaques de choroïdite occupent exactement la région maculaire ou siègent dans son voisinage immédiat. Egales en dimension aux disques papillaires elles ont pu être prises, par des observateurs inattentifs, pour des atrophies du disque optique. Cependant on voit assez souvent (19 cas sur 63) à côté de la lésion principale d'autres plaques plus petites, moins nettes, à limbe pigmentaire moins accusé. Il est peu probable que la partie malade soit nettement limitée dans les premiers mois; il nous semble douteux que, dès l'abord, la plaque d'atrophie présente l'étendue, la forme qu'elle offrira plus tard. Cependant chez plusieurs de nos malades examinés à deux, trois et cinq années d'intervalle, l'aspect des altérations ne s'était aucunement modifié.

Si donc, dans un certain nombre de cas, le processus n'est pas immédiatement limité, il en est d'autres où les altérations premières ne subissent pas de changement, au moins dans leur étendue. Comme s'il s'agissait d'une oblitération artérielle, d'une embolie, les lésions restent nettement et indéfiniment circonscrites.

Nous ne dirons rien du traitement. Le plus grand nombre de nos observés n'avait pas consulté, peu affecté par une diminution de vision ne portant que sur un œil, remontant à l'enfance, à la jeunesse, ne s'accompagnant ni d'inflammation, ni de douleurs. Chez *huit* le traitement mixte, iodure et mercure, avait été ou fut par nous employé sans aucun succès. Aussi inutiles se montrèrent les courants continus, la pilocarpine, la strychnine. Nous n'avons pas tenté les injections sous-conjonctivales de sublimé. Si avancées étaient les lésions de la choroïdite, qu'il nous est bien permis de douter de leur utilité à cette période de l'affection.

D. *Choroïdite maculaire traumatique.* — Nous avons été frappé du nombre relativement considérable de cas où la choroïdite maculaire pouvait être considérée comme le résultat d'un traumatisme, et nous avons cru devoir faire de cette variété de lésions une classe séparée. Des 20 sujets observés par nous, 2 seulement présentaient des altérations

Digitized by Google

des deux yeux. Chez 18 l'affection portait 13 fois sur l'œil droit, 5 fois sur l'œil gauche.

Pour faire comprendre la *bilatéralité* possible de la choroïdite traumatique, il suffira de noter que si dans *huit* cas la maladie avait suivi un choc directement porté sur le globe oculaire, *quatre* fois elle succédait à un coup sur la face ou le crâne, *trois* fois à une chute sur la tête, *une* fois enfin à la pénétration dans le crâne d'une balle de revolver. En somme les violences indirectes, tout aussi bien que les traumatismes directs, peuvent donner naissance à cette forme de choroïdite. Les unes comme les autres agissent par l'ébranlement imprimé aux tuniques profondes, peut-être par une rupture vasculaire, peut-être par un processus différent, car jamais nous n'avons rencontré ni hémorragie, ni traces d'hémorragie chez nos observés.

Leur âge variait de 18 à 56 ans : *deux* ayant moins de 20 ans, *neuf* de 20 à 25 ans, *cinq* de 25 à 40 ans, et *trois* au-dessus de cet âge. Chez *deux* seulement l'accident remontait à moins de six mois et chez *deux* également à moins d'une année. Chez les *treize* autres observés l'affection avait plus de trois ans de date, était vieille de dix, de quinze et jusqu'à de vingt et une années. On voit que, fort rarement, il nous a été donné d'examiner des altérations encore récentes ; jamais d'assister à leurs débuts.

Deux fois seulement le synchisis composé compliquait la choroïdite. Dans *trois* cas il existait de la sclérose des vaisseaux choroïdiens, dans *deux* un certain degré d'atrophie des papilles optiques. Comme état dioptrique de l'œil nous relevons : *une* hypermétropie, *cinq* myopies, toutes inférieures à 3 dioptries, *huit* astigmatismes réguliers variant de 0.50 à 2 dioptries, enfin *un* astigmatisme irrégulier, conséquence de taies cornéennes.

Sans y insister, nous devons signaler la fréquence relative de la myopie (25 p. 100). Sans doute son degré léger, l'absence des lésions spéciales de la tunique vasculaire qui caractérisent ses formes progressives, ne permettent pas de lui attribuer un rôle, même prédisposant, dans les choroïdites

Digitized by Google

maculaires traumatiques. Cependant il est bon de relever la coïncidence.

Chez *deux* sujets il existait du strabisme divergent, l'œil malade était dévié en dehors; chez *un* observé il y avait loucherie en dedans. *Neuf* fois sur 20, le champ visuel s'est montré régulièrement rétréci; dans *trois* cas seulement il présentait des lacunes. Chez tous nos malades, l'acuité de vision était notablement diminuée. Si *trois* avaient encore une puissance visuelle comprise entre 1/5e et 1/10e de la normale, les *dix-sept* autres ne possédaient plus qu'une acuité inférieure à 1/10e, souvent ils n'avaient conservé que la simple perception lumineuse.

La choroïdite maculaire, traumatique, se présente habituellement sous la forme d'une plaque blanche, blanc bleuâtre, arrondie (3 fois) ou plus souvent irrégulière (11 fois), dont les bords sont entourés d'un simple liséré ou de dépôts pigmentaires parfois très volumineux et très étendus. Dans *sept* cas sur *vingt*, à côté de la lésion principale, existaient d'autres plaques plus petites, occupant son voisinage immédiat. Les altérations semblent à l'examen constituées uniquement par un travail d'atrophie lente. Il n'y a ni exsudats, ni opacités du vitré témoignant d'une prolifération des éléments cellulaires. Sur toute l'étendue de la plaque blanche, grande comme une, deux papilles, les vaisseaux choroïdiens ont complètement disparu.

E. *Ruptures de la choroïde.* — De cette lésion, aujourd'hui bien connue, nous avons observé 13 cas. Elle siégeait 8 fois à droite, 5 fois à gauche; jamais nous ne l'avons constatée sur les deux yeux en même temps. Si nous remontons à sa cause, nous voyons qu'elle est un coup porté directement sur l'œil chez *huit* sujets, un choc sur la face chez *quatre*, enfin dans *un* seul cas une chute. En somme il s'agit d'habitude de traumatismes nettement localisés, portant soit sur le globe lui-même, soit sur les parois osseuses de l'orbite.

Au point de vue de l'âge, *deux* de nos malades avaient moins de 20 ans, *cinq* comptaient de 20 à 25 ans et *six* de 25 à 40 ans. Chez *deux* la lésion remontait à moins de trois

Digitized by Google

mois; *trois* la rapportaient à une période variant de trois mois à un an; enfin chez *cinq* blessés le trouble visuel datait de plus de deux ans. Ce trouble était en général très prononcé. *Une* fois seulement l'acuité visuelle était supérieure à 1/2; *deux* fois elle était comprise entre 1/2 et 1/10e, mais chez *dix* de nos observés elle se montrait inférieure à ce dernier chiffre. C'est dire que la fonction restait très imparfaite.

Il est vrai qu'à la déchirure de la choroïde s'ajoutait: *deux* fois de l'atrophie papillaire, *deux* fois des opacités de la cornée, *deux* fois de l'hyalitis, *une* fois de la sclérose choroïdienne et des troubles cristalliniens. Chez *cinq* de nos blessés, l'ophtalmomètre fit constater un astigmatisme régulier compris entre 1 et 5 dioptries, astigmatisme probablement antérieur au traumatisme. Enfin le strabisme s'est montré *deux* fois seulement, divergent chez un sujet, convergent chez le second.

Bien que les lésions fussent d'habitude limitées à l'hémisphère postérieur du globe, le périmètre a décélé dans *six* cas un rétrécissement concentrique du champ visuel, alors qu'un scotome central n'était noté que *deux* fois. Il semble que l'ébranlement considérable, nécessaire pour amener la déchirure de la membrane vasculaire et parfois de la rétine, imprime aux éléments sensitifs des modifications qui persistent indéfiniment.

Cette rupture s'accompagne forcément aussi d'hémorragies plus ou moins étendues, mais le sang épanché ne tarde pas à se résorber. Dans les *trois* cas les plus récents que nous ayons observés, il y avait encore des traces évidentes de cette infiltration sanguine. *Un* de nos malades accusait un brouillard rouge et *deux*, nous l'avons dit plus haut, avaient encore dans leur vitré des corpuscules flottants.

Il est exceptionnel cependant que les déchirures de la choroïde, même les plus étendues, s'accompagnent de phénomènes inflammatoires, de rougeur du bulbe, de douleurs ciliaires. Nous ne les avons rencontrés que *deux* fois et, chez ces deux sujets, la sclérotique avait été manifestement atteinte par le choc porté sur le globe.

Digitized by Google

La dyschromatopsie n'est signalée qu'*une* fois dans nos relevés.

La rupture de la tunique vasculaire se traduit, à l'examen ophtalmoscopique, par des plaques atrophiques, d'un blanc nacré, de forme habituellement rubanée, d'étendue et de siège variables. Leur pourtour, taillé à pic ou se fondant insensiblement dans les parties saines, est formé par des dépôts pigmentaires dont la coloration noire fait encore ressortir la blancheur éclatante de la sclérotique mise à jour. Tantôt il n'existe qu'une déchirure (9 cas), tantôt on en rencontre deux, trois et même davantage. Elles sont toujours irrégulières, étroites à leurs extrémités, terminées en pointe, plus larges dans leur partie moyenne.

Parfois horizontalement dirigées (3 cas), parfois sensiblement verticales (3 cas), elles forment plus souvent (7 cas) des arcs, des cercles concentriques, dont la concavité regarde la macula. C'est toujours dans l'hémisphère postérieur de l'œil que nous les avons observés : *une* fois au-dessus de la papille, *trois* fois au-dessous d'elle, presque constamment en dehors (*onze* fois) du disque optique dans la région de la tache jaune ou dans son voisinage immédiat. Cette situation rend compte des troubles prononcés de la vision dans des cas où la lésion semble relativement limitée.

Bien que le nombre de nos observations ne soit pas assez considérable pour vouloir en tirer des règles générales, nous remarquerons que les déchirures de la choroïde nous ont toujours paru plus étendues, plus nombreuses, quand elles succédaient à un traumatisme indirect. Les deux plus vastes que nous ayons observées existaient l'une chez un malheureux qui dans une tentative de suicide, s'était brisé les deux maxillaires supérieurs et les os du nez, la seconde chez un invalide auquel un éclat d'obus avait emporté une partie du maxillaire supérieur, l'os de la pommette et la paroi orbitaire externe.

F. *Coloboma de l'iris et de la choroïde.* — Nous n'avons rencontré qu'une fois cette malformation. Voici l'observation résumée :

Digitized by Google

G..., 22 ans, 22e régiment d'artillerie, dentiste avant son incorporation. Strabisme divergent léger. L'œil gauche se dévie en dehors pendant la fixation. V. OD 1/6e—OG<1/10e, non améliorée par les verres. A l'œil gauche l'iris présente une large encoche en bas et en dedans; la pupille, du reste contractile, a la forme d'une poire dont la petite extrémité est en bas, à la périphérie du diaphragme irien, juste au cercle ciliaire. Le miroir montre un large coloboma de la choroïde dans la région correspondante avec un léger degré d'atrophie au pourtour de la papille optique, qui n'est pas comprise dans l'ectasie. La macula paraît intacte, et on ne s'explique pas très bien la disparition presque complète de vision affirmée par le malade.

Astigmatisme : O D = 100° ± 1 D.
O G = 90° ± 4 D.

(*A suivre.*) CHAUVEL.

CONTRIBUTION

A

L'ÉTUDE DES PARALYSIES OCULAIRES

CHEZ LES ENFANTS DU PREMIER AGE

PAR

Le Dr SAUVINEAU

Un certain nombre d'observations de paralysies congénitales des muscles des yeux ont été publiées dans ces dernières années. Dans quelques cas rares, il ne s'agissait pas de paralysie véritable, mais d'une apparence de paralysie. L'autopsie a démontré dans ces cas qu'il s'agissait d'arrêt de développement ou même d'absence complète des muscles moteurs du globe oculaire.

Digitized by Google

Dans la plupart des autres cas, publiés jusqu'ici, de paralysies congénitales des muscles des yeux, la paralysie revêtait le plus souvent la forme et l'aspect clinique d'une véritable ophtalmoplégie extérieure, et il semble bien qu'il s'agisse dans ces cas de paralysies de siège nucléaire. Tels sont les cas de Schrœder, Schenkl, Hirschberg, Gast, Lucassus, Raehlmann et Uhthoff. MM. Parinaud et Lagrange ont aussi publié chacun un cas de ce genre.

Dans tous ces cas, l'ophtalmoplégie, ou la paralysie isolée, existait dès la naissance, due soit à une affection des noyaux, soit à un vice de développement portant sur ces mêmes organes.

A côté de ces cas où la paralysie est d'origine congénitale, il en est d'autres où, à la naissance, les muscles moteurs oculaires sont bien développés, où les mouvements s'accomplissent normalement, et chez lesquels ont voit ensuite la paralysie se développer au cours des premières années de la vie. Depuis la publication de notre travail sur les ophtalmoplégies, nous avons pu observer plusieurs cas de ce genre, et l'un d'eux qui nous a particulièrement frappé, nous a donné l'idée de ce travail.

Nous en rapportons ici l'observation :

Observation I.

Mlle A... est une jeune fille d'une bonne santé générale, actuellement âgée de 14 ans. Elle est née à 8 mois de vie intra-utérine.

Comme antécédents nerveux de famille, on trouve un oncle paternel atteint de paralysie des membres inférieurs, par névrites périphériques. (Diagn. de M. Raymond.)

A l'âge de 19 mois, faiblesse extrême des membres inférieurs, avec diminution de leur volume, survenue à la suite de fièvre. Cet état dure quatre mois.

En même temps que se développait l'atrophie des membres inférieurs, apparaissait le strabisme interne. Tandis que les

Digitized by Google

phénomènes d'atrophie du côté des membres inférieurs s'amendaient et finissaient par disparaître en totalité, le strabisme persistait d'une façon définitive.

État actuel. — Strabisme convergent double alternant d'environ 40°. Excursion du globe oculaire limité en dehors; pour chaque œil : le bord de la cornée reste à 4, à 5 millimètres de l'angle externe des paupières. Tous les autres mouvements oculaires sont normaux.

Les pupilles réagissent à la lumière et à l'accommodation; mais celle-ci est insuffisante. A 0 m. 15, une allumette commence à se dédoubler.

Il existe une diplopie *homonyme* qu'il faut provoquer au verre rouge. L'écartement, peu marqué quand la lumière est en face de la malade, augmente sensiblement dès qu'on la porte soit à droite, soit à gauche.

Il existe une légère hypermétropie à gauche, un léger astigmatisme hypermétropique à droite :

OD. : 90° + 1. V. = 1 ; OG. + 0,50. V. = 1.

Un fait saute aux yeux dans cette observation, l'apparition du strabisme paralytique vers l'âge de 2 ans, en même temps qu'une paraplégie avec atrophie musculaire, qui rentre évidemment dans la classe des paralysies infantiles.

Or, la paralysie infantile est une lésion médullaire, systématique, qui frappe les cornes antérieures de la moelle ; et les noyaux bulbaires et protubérantiels ne sont, on le sait, pas autre chose que le prolongement dans l'isthme de l'encéphale de ces cornes antérieures de la moelle.

Les recherches de ces dernières années ont démontré que le même processus chronique qui frappe les cornes médullaires peut aussi frapper les prolongements de celles-ci, c'est-à-dire les noyaux bulbo-protubérantiels. Et c'est ainsi qu'on a pu ranger sous le même vocable : poliencéphalomyélite, les trois syndromes cliniques correspondant à ces trois localisations d'une même maladie; atrophie musculaire progressive (type Duchesne-Arau), paralysie labio-glosso-laryngée, ophtalmoplégie.

De même dans les formes aiguës (en mettant de côté, tou-

Digitized by Google

tefois, cette forme *suraiguë* de l'ophtalmoplégie, avec somnolence invincible, et aboutissant à la mort en quelques jours, laquelle n'est pas, à notre avis, d'origine nucléaire, mais appartient à cette forme *supra-nucléaire* que nous avons décrite) de même, disons-nous, on voit la paralysie bulbaire aiguë compliquer la paralysie spinale aiguë.

La paralysie infantile n'étant qu'une des formes de la paralysie spinale aiguë, il n'est pas illogique de penser qu'elle puisse, elle aussi, s'accompagner d'ophtalmoplégie ou de paralysie nucléaire aiguë.

La paralysie infantile aurait ainsi une double localisation : l'une médullaire, l'autre protubérantielle, cette dernière pouvant prédominer, ou bien au contraire n'être que le complément de la localisation médullaire. Tel est le cas dans notre observation où l'on voit une paralysie nucléaire des deux 6es paires venir compliquer une paraplégie.

A notre connaissance, aucune *observation* de cette nature n'a encore été publiée. Nous n'avons pas la prétention de résoudre la question, mais il nous a paru intéressant de la poser, et d'appeler sur elle l'attention des oculistes, et aussi des médecins qui s'occupent plus particulièrement des maladies des enfants.

Nous avons pu observer, à la clinique de notre excellent maître, M. le Dr Despagnet, un autre cas de paralysie des deux 6es paires, survenu également dans la première enfance :

Observation II.

Mlle Cécile B..., sans profession, âgée de 15 ans. Elle ne louchait pas pendant les premiers mois. A l'âge de 6 mois, elle fut prise une nuit de convulsions généralisées, et le lendemain sa mère constata qu'elle louchait en dedans. Le strabisme a toujours persisté depuis.

Elle n'a fait aucune autre maladie.

Actuellement, strabisme interne double paralytique, de

Digitized by Google

35°. Paralysie des deux droits externes. Le bord de la cornée reste à 5 millimètres environ de la commissure externe.

Myopie extrêmement prononcée.

Il ne s'agit plus ici d'une localisation au cours de la paralysie infantile. Mais l'origine nucléaire reste toutefois très probable. Elle l'est davantage encore dans un troisième cas que nous avons pu étudier il y a quelques mois.

Observation III.

Mlle D... est âgée de 25 ans. Elle était strabique de naissance de l'œil gauche (strabisme externe). L'œil droit était normal.

A l'âge de 7 ans, elle a eu une angine diphtéritique grave (ses deux frères ont été pris à ce moment de la même maladie, et ont succombé).

Deux ou trois semaines après la guérison, elle fut prise de « fluxion de poitrine ». En même temps apparaissait une paralysie de la 3e paire droite : la paupière était tombante, l'œil dévié en dehors, la pupille dilatée. Cet état a duré quelques mois, puis l'œil droit s'est remis en place, la paupière également. Seule, la pupille est restée très large.

Actuellement, l'œil droit paraît plus grand, et en effet, l'œil gauche est un peu plus petit de volume que le droit. La cornée gauche est saillante et conique. La vue de ce côté (œil strabique) est fort mauvaise. Tous les mouvements du côté gauche sont conservés.

A droite, le mouvement en dehors s'accomplit seul intégralement. En bas, le mouvement se fait, mais incomplètement. Il est absolument aboli en haut, et en dedans.

Le mouvement de convergence est également aboli du côté droit.

Musculature interne. — Pupille gauche normale.

La pupille droite, très dilatée, ne réagit ni à la lumière ni à l'accommodation. Celle-ci est paralysée (un verre + 2 est nécessaire pour la lecture de près, et il faut tenir compte que cet œil est myope de — 1.50. OD. : — 1.50; V. = 1).

Digitized by Google

Le champ visuel est intact, et le fond de l'œil normal des deux côtés.

Depuis deux mois, l'œil gauche, exercé à la lecture des gros caractères avec un verre approprié (90° + 1.50 + 2.50), a vu s'élever très sensiblement son acuité visuelle.

Comme on le voit en étudiant cette observation, il s'agit ici de faits de deux ordres distincts, pour chaque œil :

1° A l'œil gauche, amétropie, avec strabisme divergent.

2° Du côté droit, ophtalmoplégie intérieure complète, avec paralysie du droit interne et du droit supérieur.

Ces paralysies, évidemment nucléaires à cause de leur localisation sur les muscles intrinsèques et sur une partie des muscles extrinsèques, ne peuvent être rapportées qu'à la diphtérie qui les a précédées de quelques semaines.

C'est là un nouvel exemple de ces paralysies nucléaires à marche subaiguë qui apparaissent au cours des intoxications. Elles guérissent le plus habituellement, et il est rare qu'on puisse en constater les lésions à l'autopsie. Mendel a pu le faire, cependant, dans un cas d'ophtalmoplégie aiguë avec paralysie du voile du palais, d'origine diphtéritique. Il trouva des altérations portant sur les cellules d'origine des nerfs et sur les troncs nerveux eux-mêmes. Notamment, dans la protubérance, au niveau du noyau de l'oculo-moteur, existaient des hémorragies capillaires, ainsi qu'une hyperhémie considérable.

Dans d'autres cas, à la suite d'intoxications, on a signalé de petites hémorragies siégeant dans les noyaux eux-mêmes.

Notons encore que notre observation tire un intérêt particulier de ce fait que la paralysie y occupe, en même temps que la musculature intérieure, plusieurs muscles extrinsèques. Les paralysies des muscles extrinsèques de l'œil d'origine diphtéritique sont très rares, du moins comme paralysies persistantes. C'est habituellement les muscles intrinsèques et plus particulièrement le muscle accommodateur qui sont intéressés dans la diphtérie.

Des considérations et des observations qui précèdent, nous croyons pouvoir tirer les conclusions suivantes :

Digitized by Google

1° Les paralysies oculaires isolées et les ophtalmoplégies survenant chez les tout jeunes enfants, dans les premiers mois ou les premières années de la vie, sont souvent, comme les paralysies congénitales proprement dites, d'origine nucléaire.

2° Cette localisation sur les noyaux peut être liée à la myélite infantile; la paralysie oculaire est alors une forme de la paralysie infantile, forme d'autant plus importante à connaître qu'elle peut prédominer, et amener une erreur de diagnostic.

3° Dans d'autres cas, elle peut être liée à une maladie infectieuse en particulier à la diphtérie.

Dr SAUVINEAU.

REMARQUES SUR LES PHLÉBITES ORBITAIRES

CONSÉCUTIVES AUX AFFECTIONS BUCCO-PHARYNGÉES

PAR

Le Dr Albert TERSON (de Paris)[1]

Les inflammations de l'orbite sont presque toujours secondaires et, en particulier, fréquemment liées à la lésion des régions et cavités qui l'avoisinent, lésion qui se révèle quelquefois par des symptômes oculaires et périoculaires et qui doit être, avant tout, déterminée, au point de vue du diagnostic, de la pathogénie exacte et de la curabilité de l'affection orbitaire. Nombre d'infections de ce genre, dont l'étiologie restait douteuse, sont actuellement mieux élucidées, et les recherches que leur évolution a nécessitées, ont conduit à la découverte ou à la mise en valeur de dispositions anatomiques qui ont éclairé d'un jour nouveau des processus récemment encore considérés comme obscurs. La théorie

1. Mémoire présenté à la Société d'ophtalmologie de Paris.

Digitized by Google

microbienne est venue singulièrement aider ces notions anatomiques; ces dernières nous permettent seulement de trouver la route des micro-organismes vers l'orbite et l'œil; mais, sur la nature, la quantité et la qualité de la matière infectieuse, toutes les études sont à faire, et c'est surtout ce côté de la question qu'il importerait de compléter.

Nous avons observé dans le service de notre maître, le professeur Panas, la marche d'une phlébite orbitaire compliquant une suppuration des sinus de la dure-mère survenue inopinément. L'autopsie a permis de suivre pas à pas les lésions, d'en trouver l'origine, d'expliquer la haute gravité de l'infection buccale qui en était le point de départ. Nous avons réuni divers cas du même genre, importants à bien connaître, car l'oculiste est aussi souvent consulté que le médecin, à cause des phénomènes exophtalmiques.

I

Le nommé C..., employé aux Halles, âgé de 39 ans, est amené, le 24 janvier 1893, à l'Hôtel-Dieu, dans un état excessivement grave: exophtalmie de l'œil droit, fièvre atteignant près de 40°, pouls petit et très fréquent, langue sèche, abattement complet; le malade peut marcher, si on le soutient; il répond aux questions, il n'a pas encore eu de délire.

La cornée gauche a été presque entièrement détruite, quinze ans auparavant, par un traumatisme; mais le globe oculaire, peu réduit de volume, est parfaitement mobile; aucune trace d'inflammation ou seulement d'injection conjonctivale; pas de chémosis. La pression sur l'œil, qui ne présente aucune espèce de protrusion, ne donne point de douleur marquée.

Du même côté, l'aspect de la face est tout à fait particulier: la région parotidienne est unie à la région sous-maxillaire par une enflure extrême. L'ensemble forme une énorme poche empiétant sur le cou, de la grosseur de certaines tumeurs de la parotide, arrivées à leur dernier stade; cette

Digitized by Google

poche est douloureuse, fluctuante; la peau est rouge, mais non ulcérée. La tuméfaction s'arrête autour des paupières gauches qui ont des dimensions normales, mais elle remonte en bourrelet au niveau de la tempe gauche jusqu'à la région temporo-pariétale qui est tendue et rénitente. Cette déformation est apparue peu à peu, six jours avant l'entrée du malade.

Du côté droit, aucune augmentation de volume des parties correspondantes, mais ici l'œil est *projeté en avant;* les paupières, très enflées, ne peuvent arriver à le recouvrir complètement; il y a du larmoiement, sans sécrétion conjonctivale notable; chémosis séreux horizontal; le reste de la conjonctive et les culs-de-sac sont injectés. L'œil est presque immobile et ne peut spontanément que rouler sur lui-même; on peut lui imprimer des mouvements passifs assez restreints; sa compression est un peu douloureuse et repousse une sorte de coussinet résistant. L'exorbitisme est survenu dans l'espace de quelques heures, il y a trois jours. La cornée est dépolie; le malade compte les doigts à 2 mètres. Le champ visuel, aux bougies, ne paraît guère rétréci. A l'ophtalmoscope, l'état de la cornée permet de voir dans une brume rougeâtre, les veines très gonflées se perdant dans une papille à contours nuageux, mais ayant conservé une coloration blanche assez nette pour qu'on ne puisse pas croire à un extrême degré de papillo-névrite.

Le malade entend bien des deux oreilles; son haleine est d'une fétidité extraordinaire; il tousse et rend des crachats striés de sang et de pus; il ne peut complètement ouvrir la bouche, se plaignant de douleurs très vives au niveau de l'angle gauche de la mâchoire.

Tous ces accidents ont débuté, il y a une douzaine de jours, par une sorte de fluxion au niveau de la dent de sagesse du côté gauche et des dernières molaires inférieures; le malade déclare avoir eu toujours ces dents mauvaises; il n'a pas eu d'angine. Habitudes alcooliques invétérées.

Les douleurs de tête qu'il ressent continuellement, ont commencé il y a cinq jours, l'avant-veille de l'exophtalmie.

Digitized by Google

La fièvre existait, mais l'extrême abattement date du début de la céphalalgie. Constipation opiniâtre.

Les urines, fébriles, n'ont ni albumine ni sucre. M. Panas porte le diagnostic de phlébite des veines ophtalmiques; il admet la possibilité d'une thrombo-phlébite des sinus caverneux lui ayant donné naissance. Il soupçonne une origine infectieuse au niveau du maxillaire inférieur. Lavages constants de la bouche à la solution boriquée. Potion de Todd. J'incise largement la poche parotidienne; il s'en écoule une très grande quantité de sang noirâtre, d'une odeur putride, avec stries puriformes roussâtres (ce sang contient en abondance des chaînettes de streptocoques). La sonde cannelée a permis de constater une vaste dénudation de la branche montante du maxillaire inférieur; elle bute contre les dernières molaires de la mâchoire; ces dents sont cariées et déchaussées. Large drainage, lavages phéniqués. T. 40°.

25 *janvier*, mat., t. 39°4. — L'état local est resté le même, mais l'état général a empiré; il y a eu du délire dans la nuit. Le malade n'a aucune paralysie des membres, aucune convulsion; dans le jour, son état lui permet de répondre quand on l'interroge. T. 39°6.

26 *janvier*. — Le délire a été très intense; l'affaiblissement est extrême. L'exorbitisme droit s'accentue; la cornée est tellement dépolie que l'on voit à peine les contours de la pupille. La conjonctive et l'œil gauches ne présentent *aucune* modification. Le lendemain matin, le malade succombe, après avoir passé plusieurs heures dans le coma.

Autopsie. — J'ai pratiqué l'autopsie le jour suivant.

Ouverture du crâne. Congestion méningée, sans aucune suppuration à la convexité; mais les veines de la base contiennent du pus.

Le sinus caverneux du côté droit est rempli de pus; ce pus envahit les veines ophtalmiques droites et exsude à travers le tissu cellulo-graisseux de l'orbite qui est comme *imbibé* de pus, ainsi que les muscles. Il n'y a pas de pus collecté en foyer. Le sinus circulaire est gorgé de pus, ainsi que le sinus caverneux du côté gauche; fait important à préciser, les

Digitized by Google

veines ophtalmiques de l'orbite gauche sont remplies de sang un peu grisâtre, mais n'ayant pas la teinte jaunâtre du pus de droite ; il n'y a cependant aucun caillot obturateur à l'embouchure des veines dans le sinus ; tout le contenu de l'orbite gauche est sain.

Une veine, gonflée de pus, se jette dans le sinus caverneux *gauche* après avoir passé dans le trou *ovale* par lequel elle aboutit au plexus ptérygoïdien.

L'examen complet des poches, parotidienne et temporale, montre que le *masséter*, les *ptérygoïdiens* et le muscle *temporal* du côté gauche, ont, pour ainsi dire, *entièrement disparu* et sont remplacés par une bouillie sanguine très liquide, enfermée dans les aponévroses : dénudation totale de la branche du maxillaire inférieur du côté gauche. Le plexus ptérygoïdien est traversé par des amas purulents dont la couleur tranche sur la couleur noirâtre du sang. Les deux dernières molaires gauches sont réduites à des chicots ; un décollement sous-périostique les environne et communique largement avec la bouche.

La base du crâne n'a pas de lésion osseuse : les amygdales sont à peine tuméfiées. Rocher sain.

Le reste de l'autopsie n'a pas été sans intérêt ; il n'y avait dans aucun organe d'abcès métastatique, mais le foie, réduit au volume des deux poings, présentait la couleur mastic et le *type complet de la cirrhose atrophique*, si souvent rapportée à l'alcoolisme.

Les cultures du sang des veines ophtalmiques et des sinus caverneux ont donné des streptocoques et des staphylocoques.

Des coupes microscopiques de l'œil droit n'ont permis de déceler aucun microbe dans les vaisseaux choroïdiens ; du reste, il n'y a pas de signe ni de choroïdite ni de rétino-hyalite purulentes. Il y a du sang dans la veine centrale de la rétine, mais nous n'y avons pas trouvé de microcoques.

Je note que l'infirmier et la sœur du service, s'étant piqués avec des épingles souillées des crachats du malade, ont eu, chacun, des panaris à *streptocoques*.

Digitized by Google

Ce cas est un type de phlébite orbitaire consécutive à une phlébite des sinus caverneux résultant elle-même d'une ostéo-périostite diffusée du maxillaire inférieur.

II

L'étude des phlébites ophtalmiques est intimement liée à celle des infections des sinus de la dure-mère ; la suppuration peut se limiter à l'orbite ; mais, en dehors de ces cas, deux terminaisons sont seules possibles : ou la veine ophtalmique a conduit la purulence au sinus, et l'histoire anatomo-clinique de la phlébite primitive a dominé l'observation des accidents ; ou la phlébite est secondaire à l'inflammation des sinus, et c'est une thrombo-phlébite des sinus qui, dès l'abord, a occupé la scène. Si la mort n'est pas trop prompte, une phlébite primitive peut donner une phlébite secondaire du côté opposé par l'intermédiaire d'une suppuration des sinus.

La phlébite ophtalmique à peine mentionnée par Graves, Béraud, et d'autres, fut étudiée, en thèse inaugurale, par Cassou (1857) qui nota certains faits dus à des infections faciales ; mais les premiers cas qui ont vraiment appelé l'attention des cliniciens sur la phlébite ophtalmique sont corrélatifs à ses rapports avec la thrombose des sinus. Trüde (1861) signala la haute gravité des anthrax des lèvres, et montra la continuité phlébitique de l'infection aux sinus. Les observations de Blachez (1863, *Sur la phlébite faciale*), de notre maître le professeur Le Dentu, de M. Verneuil, de M. Reverdin (qui résume entièrement la question dans son mémoire des *Archives de médecine* de 1870), et depuis, de nombreuses recherches anatomo-cliniques ont permis de classer définitivement la phlébite ophtalmique due aux lésions faciales, dans la nosographie.

En même temps, s'était développée l'histoire des thromboses des sinus consécutives à des états généraux ou à des infections voisines. Bruce, Sentex (thèse de Paris, 1865),

Digitized by Google

Brouardel, insistent sur les thromboses dues aux lésions auriculaires, et on avait déjà vu (Thibault, thèse de Paris, 1847), des thromboses des sinus dues aux affections nasales. Les phlegmons de l'orbite consécutifs aux lésions dentaires sont remarqués, et Demarquay en relate plusieurs observations.

Knapp et Heubner ont ensuite enseigné à bien diagnostiquer la thrombose des sinus caverneux et insisté sur les formes du retentissement orbitaire.

Ces diverses notions se sont condensées peu à peu dans les traités; en dehors des thromboses des sinus dues aux affections faciales, auriculaires, nasales, les cas dus aux infections bucco-pharyngées ont surgi et nous en verrons plus loin le détail.

La thèse de Fauvel (1887), la thèse de Gaillard (1887), l'une sur la thrombose des sinus, l'autre sur la phlébite ophtalmique, donnaient des observations nouvelles. Les très intéressantes recherches échelonnées de Trolard, Labbé, Gurwitsch, Festal, éclairaient les relations veineuses normales des veines orbitaires et des sinus avec les veines extérieures. La thèse, si recommandable, de Lancial (1888), le quatrième volume du traité de M. de Wecker, résumaient la question et montraient que, si l'on avait de précieux documents sur la partie anatomique et anatomo-pathologique, l'étiologie et la pathogénie microbienne étaient encore insuffisantes à bien des points de vue. Il nous a semblé que, si les infections faciales, auriculaires, nasales, étaient assez connues, les infections d'origine bucco-pharyngée l'étaient moins, même sous les rapports cliniques, et c'est sur elles que nous désirons ajouter les considérations suivantes.

Parmi les affections *buccales* qui peuvent ouvrir une porte d'entrée phlébitique aux microbes, il y a en plus des traumatismes fortuits ou opératoires, les affections aiguës ou chroniques dentaires ou péridentaires, les affections osseuses primitives ou consécutives aux précédentes, les affections de la muqueuse par processus généralisé d'emblée à presque toute son étendue ou restant localisé comme les ulcérations.

Digitized by Google

Les affections ayant les dents et leur pourtour comme origine, ont été depuis longtemps signalées comme pouvant avoir une propagation inflammatoire dans l'orbite. Après Teirlinck (*Ann. d'Oc.*, 1848), on trouve un certain nombre de cas de phlegmons de l'orbite à la suite de périostite alvéolo-dentaire ou d'avulsion des dents de la mâchoire supérieure. Les faits de cet ordre sont classés dans la thèse de Courtaix (l'*Œil et les Dents*, Paris, 1891), où le mécanisme des accidents est bien étudié. « Le phlegmon de l'orbite d'origine dentaire provient, dans l'immense majorité des cas, d'une périostite du plancher de cette cavité, consécutive à une inflammation de l'antre d'Highmore » (Duplay). Il faut se rappeler cependant que le pus, plus rarement, peut arriver à l'orbite, en décollant de bas en haut le périoste, mais ces faits sont rendus rares par la résistance des aponévroses, enfin il peut y avoir des phlegmons de l'orbite, débutant par des exsudats périveineux, et dans lesquels la voie veineuse a été, bien qu'exceptionnellement, l'unique voie de l'infection. Gurwitsch et Festal ont démontré que les veines du sinus maxillaire et du périoste de la mâchoire supérieure aboutissent en grande partie dans la *veine ophtalmo-faciale*, qui, venue de la pituitaire, passe par le trou sphénopalatin, s'anastomose avec les veines intraorbitaires et vient se terminer dans la veine faciale au-dessous de l'os malaire ; l'inflammation de cette veine pourrait même provoquer presque d'emblée une thrombo-phlébite des sinus caverneux.

On a mentionné des cas où les phénomènes de phlébite orbitaire avaient nettement précédé ceux du phlegmon. Vossius (*Arch. f. opht.*, XXX) rapporte un cas semblable, où l'ablation d'une dent supérieure fut suivie de phlébite orbitaire qu'une suppuration localisée termina *longtemps* après. Il pense que le processus inflammatoire s'est fait par les veines périostiques.

Pour ce qui est donc du phlegmon de l'orbite, sa production, par transmission périostique, osseuse ou lymphatique, peut être aussi veineuse : l'étude approfondie des faits peut seule donner dans chaque observation la solution attendue.

Digitized by Google

Dans un ordre d'idées connexes, il faut signaler des cas très rares de phlébite d'*origine dentaire*, passant par l'orbite, et survenus *à la suite d'une phlébite faciale*, comme dans l'érésipèle et l'anthrax du visage. M. Duret (*Journ. des conn. méd.*, 1886) a rapporté une observation suivie d'autopsie, dans laquelle une suppuration, d'abord localisée au niveau des incisives supérieures droites, donna une phlébite faciale, puis orbitaire, ayant entraîné la suppuration des sinus caverneux, avant la formation du phlegmon. Dans ce cas, on put voir la thrombo-phlébite caverneuse entraîner une phlébite orbitaire secondaire opposée. M. Lancial, dans sa thèse, ajoute des faits semblables, et en rapporte d'autres dus à Vigla, à Colombe, mais privés d'autopsie.

On connaît enfin des cas de phlébite primitive *latente*, où l'agent infectieux passant par l'orbite, va déterminer des phlébites des sinus, sans symptômes orbitaires précurseurs, mais il s'agit surtout d'érésipèles.

Quoi qu'il en soit, les infections péridentaires de la *mâchoire supérieure* provoquent ordinairement *un phlegmon de l'orbite*, surtout parce que le sinus maxillaire est pris. Les phlébites *orbitaires primitives* sont *rares*, de même que les phlébites du sinus caverneux et les phlébites *orbitaires secondaires*. La carie dentaire ne saurait être que bien peu incriminée : ce sont les lésions *péridentaires* qui sont cause de tout, les dents en effet peuvent être parfaitement saines.

L'évolution des troubles provenant d'affections de *la mâchoire inférieure* nous semble en général *bien différente*. Notre observation a montré la continuité directe des lésions avec les sinus et l'orbite, par une périostite diffuse du maxillaire *gauche*. En cherchant dans les auteurs, on trouve que, dans sa thèse de 1876 sur la périostite alvéolo-dentaire, M. Pietkiewicz rapporte deux cas très intéressants de méningite probablement causée par une phlébite des sinus, à la suite de périostite alvéolo-dentaire diffusée, autour des *dernières molaires inférieures gauches*, chez un alcoolique de 55 ans, et chez une femme de 22 ans. M. Pietkiewicz dit à ce sujet ne connaître que deux faits semblables, l'un rapporté dans

Digitized by Google

la *Gazette médicale* de 1851 et un de Van Leynseele (Soc. de méd. de Gand, 1857); un autre cas à rapprocher est celui de P. Meynier (*Abeille médicale*, 1857); la périostite diffuse a suivi l'avulsion d'une grosse molaire inférieure, et il est expressément mentionné dans ces *autopsies* trop peu connues, que le pus, ayant fusé jusqu'à la base du crâne, a pénétré par *les trous ovale et petit rond*. Seulement il n'est pas question de lésions veineuses de ces orifices, et on ne parle que de méningite et non de phlébite des sinus.

Dans l'*Union médicale* de 1877, nous trouvons une observation du Dr Tueffert (de Montbéliard). Il s'agit aussi d'une périostite alvéolo-dentaire au niveau de la *deuxième molaire inférieure gauche*, diffusée au maxillaire. Le malade a eu les signes d'une phlébite ophtalmique *secondaire* du même côté, et surtout ceux d'une phlébite des sinus. A l'autopsie, on trouve un abcès du cerveau, avec assez peu de traces de suppuration des sinus. De ces faits, alors considérés comme très difficilement explicables, nous nous rendons un compte exact, depuis ce que l'on sait des propagations microbiennes par voie veineuse, l'abcès pouvant se produire à distance, alors que le trajet est peu intéressé.

La thèse d'agrégation de M. Heydenreich (1878) sur les accidents dus à l'évolution de la dent de sagesse ne contient pas de document nouveau sur notre sujet ; mais elle affirme la plus *grande fréquence* de l'inflammation à la *mâchoire inférieure* et son extension rapide aux masséters et ptérygoïdiens, enfin sa prédilection particulière pour le *côté gauche de la mâchoire*.

Le *Progrès médical* de 1879 rapporte une observation type de phlébite caverneuse, à la suite de périostite diffuse du maxillaire inférieur (Boiteux) : il s'agit d'une femme de 36 ans, morte après dénudation suppurée de la branche montante du *maxillaire inférieur gauche*. L'autopsie mentionne que « le plexus ptérygoïdien paraît compris dans la lésion : on trouve du pus dans *une des veines qui pénètrent dans le crâne par le trou petit rond* ».

La même année, M. Demons envoyait à la Société de chi-

Digitized by Google

rurgie la relation de plusieurs cas terminés aussi par la phlébite ophtalmique secondaire. A celles de Daga, de M. Reverdin (avulsion d'une grosse molaire inférieure), de M. Verneuil, de M. Desprès (*périostite* autour de la deuxième grosse *molaire gauche*), il ajoutait deux observations de phlébite des sinus et de phlébite ophtalmique chez un garçon de 22 ans, à la suite d'une périostite alvéolo-dentaire *gauche*, chez une femme de 40 ans, qui eut un abcès autour de la *dernière molaire inférieure gauche*.

Comme le fit voir M. Magitot, M. Demons attribuait un rôle qu'elle n'avait pas, à la *carie* dentaire : c'est avant tout, la périostite alvéolo-dentaire qui provoque les accidents. M. Lancial (1888) mentionne des faits dus à Zawadski (*Gazeta Lekarska*, 1886) (homme de 46 ans, thrombo-phlébite des sinus et de l'orbite à la suite d'avulsion de la dent de sagesse *inférieure gauche*); à M. Piéchaud (homme de 33 ans atteint de même à la suite d'une infection au niveau de la dernière molaire *gauche*); à M. Abblart (phlébite des sinus et des deux orbites à la suite de carie de la première molaire *gauche inférieure*, *Arch. de méd. navale*, 1884).

Depuis ce travail d'ensemble, il y a l'observation de M. Coppens (*Bull. méd. du Nord*, 1889) : ostéo-périostite du maxillaire inférieur du *côté gauche*, les dents étant saines ; propagation aux sinus et à l'orbite.

M. Magitot et M. Jarre ont communiqué plus récemment à la Société de stomatologie des cas de périostites diffuses de cette nature.

Les traités de pathologie générale oculaire de Knies et de Berger ne contiennent que l'énoncé de la possibilité de tels accidents, sans que des différenciations entre les processus dus à la mâchoire supérieure et à une affection du maxillaire inférieur soient bien établies.

Reprenant ces faits au point de vue anatomo-pathologique, nous voyons que, pour une cause que l'anatomie n'explique pas et à laquelle il est difficile de trouver des motifs étiologiques, les accidents de thrombo-phlébite des sinus sont le plus fréquemment consécutifs à une lésion du maxillaire infé-

Digitized by Google

rieur, *à gauche*. L'origine des accidents est, ou la fluxion simple, ou la périostite circonscrite, ou la périostite diffuse, du maxillaire inférieur, gradation de l'état infectieux, comme M. Magitot l'a bien montré dans ses nombreuses publications; les microbes ou la prédisposition du terrain arrêtent la maladie à l'un des trois stades; y compris les cas d'ostéo-myélite du maxillaire débutant à la façon de l'ostéo-myélite des membres, nous trouvons que, comparativement, tandis que les lésions de la mâchoire supérieure entraînent surtout ou la *phlébite primitive* ou le *phlegmon de l'orbite*, les lésions de la mâchoire inférieure donnent, comme une règle à peu d'exceptions, des *phlébites ophtalmiques secondaires à la thrombo-phlébite des sinus*. Nous croyons qu'il y a là, aussi bien au point de vue du *diagnostic* que de la thérapeutique immédiate, une disposition particulière qui mérite d'être définitivement classée. Notre observation, comme celle de Boiteux, montre que c'est par les *veines du trou ovale* que se fait l'infection. On sait que les recherches de Gurwitsch et de Festal, après les notions déjà fournies par Cruveilhier, qu'on a trop oublié à ce sujet, et par Trolard, ont démontré leurs relations anatomiques normales avec le *plexus ptérygoïdien*.

Il peut y avoir dans des cas *exceptionnels* (Teirlinck, *loc. cit.*) des phlegmons de l'orbite à la suite de lésions de la mâchoire inférieure; les anastomoses veineuses expliquent ces infections propagées surtout par l'ophtalmo-faciale.

Au point de vue clinique, on trouve actuellement de bonnes descriptions de la phlébite suppurée des sinus et des veines ophtalmiques, dans les traités et dans le mémoire de M. Demons. Nous voulons uniquement insister sur l'évolution de l'exophtalmie. Dans notre cas, comme dans le cas de Boiteux et dans un de ceux de M. Demons, elle est d'abord apparue du *côté opposé* à la lésion primitive ; elle est restée, dans notre observation, tout le temps unilatérale. Il n'y a dans notre autopsie aucune lésion apparente, aucun caillot, qui puisse expliquer ce fait, et, la plupart du temps, l'exophtalmie débute du *même côté* que la cause originelle et devient

Digitized by Google

vite bilatérale; les essais d'explication par la déclivité, le malade ne pouvant se coucher que sur le côté sain, tombent d'eux-mêmes. Il est bon de signaler, comme M. Panas l'a remarqué, que la *thrombo-phlébite des sinus n'a pas suffi à donner l'exophtalmie;* il a fallu encore *la suppuration des veines de l'orbite elles-mêmes et leur réplétion.*

La gravité est extrême dans tous les cas où la phlébite est secondaire ; il doit cependant y avoir des cas de phlébites des sinus, secondaires à des infections céphaliques, qui peuvent guérir; ne voit-on pas des chorio-rétinites purulentes avec *exophtalmie*, dues à des causes microbiennes diverses d'infection *sanguine* générale, ne point entraîner la mort des malades? La qualité du microbe et la résistance du terrain peuvent faire varier les terminaisons.

On a signalé enfin, parmi les points de départ de thrombo-phlébite des sinus d'origine *chirurgicale*, l'épulis (Landsberg, thèse Lancial), les phlegmons de la joue (Bettremieux, thèse Lancial), la résection du maxillaire (Demons). Dans les cas où l'on observera la phlébite *secondaire*, le pronostic sera naturellement très grave.

(*A suivre.*) Dr ALBERT TERSON.

DES

TROUBLES DE LA VUE DANS LA SYRINGOMYÉLIE

PAR

Le Docteur GALEZOWSKI

La syringomyélie signifie moelle creuse, moelle canaliculée, moelle présentant une cavité dans son intérieur ; c'est une affection rare et qui s'observe plus souvent chez l'homme que chez la femme, dans la proportion de 3 à 2. Elle débute d'or-

Digitized by Google

dinaire dans le jeune *âge* entre 15 et 25 ans ; toutefois on connaît actuellement plusieurs cas de syringomyélie ayant débuté à un âge beaucoup plus avancé surtout après la fièvre typhoïde, méningite, rhumatisme articulaire aigu, la pneumonie, les fièvres intermittentes, la blennorragie, etc.

Le *traumatisme*, tel que chute d'un lieu élevé, violent effort pour soulever un fardeau, sont des conditions auxquelles plusieurs auteurs ont attaché une grande importance ; il en est de même aussi du refroidissement. Des *tumeurs* du cervelet, de l'isthme de l'encéphale, les *méningites* spinales, la pachyméningite cervicale prédisposent aussi à cette maladie, comme l'affirme M. Brulh dans un récent travail[1]. Zambaco a soutenu que la syringomyélie et la maladie de Morvan étaient des manifestations nerveuses d'*origine lépreuse*. Bien plus, Pitres[2] a pu, chez un malade qu'il avait considéré comme atteint de syringomyélie, mettre en évidence le bacille lépreux dans un fragment de nerf.

Selon la localisation même des lésions spinales, les symptômes de la syringomyélie seront très variés, et ils se résumeront par des troubles moteurs et vaso-moteurs, troubles sensitifs cutanés et troubles oculaires.

L'extension du processus anatomique aux régions antérieures de la moelle (cornes et cordons antéro-latéraux), donne lieu à des fourmillements et des engourdissements qui sont les signes avant-coureurs d'un affaiblissement musculaire et de l'atrophie musculaire.

Le phénomène le plus caractéristique de la syringomyélie est la *paralysie partielle de la sensibilité, avec dissociation syringomyélique*. On y constate une abolition de la sensibilité douloureuse (analgésie) et de la sensibilité thermique (thermo-anesthésie) avec une conservation parfois absolue de la sensibilité tactile. Ce syndrôme s'explique par la topographie de la lésion. La substance grise (qui est atteinte dans la syringomyélie) sert de conducteur aux impressions doulou-

1. Bruhl, *Syringomyélie* (*la Médecine moderne*, n° 69, 1893).
2. Pitres, Académie de médecine, 1892.

Digitized by Google

reuses et thermiques, tandis que les impressions tactiles se transmettent par la substance blanche qui est souvent intacte.

Les troubles sensitifs intéressent un seul côté du corps, un membre ou un segment de membre; quelquefois ils affectent les différentes régions de la muqueuse buccale ou conjonctivale. L'anesthésie distribuée aussi irrégulièrement sur le corps présente une grande analogie avec les anesthésies hystériques. Souvent ces troubles de la sensibilité offrent une disposition symétrique et atteignent beaucoup plus souvent les membres supérieurs que les inférieurs. Ce fait concorde avec les données de l'anatomie pathologique; en effet, la lésion est localisée dans le bout cervical de la moelle.

La *thermo-anesthésie* constitue un symptôme dominant de la syringomyélie; le malade a complètement perdu la notion du chaud et du froid; quelquefois l'une de ces anesthésies est plus prononcée que l'autre. Mais il peut aussi arriver une dissociation complète de l'anesthésie thermique, comme cela avait lieu dans une observation de M. Déjerine[1], en ce sens que, la sensibilité au froid étant conservée, la sensibilité au chaud était abolie, au contraire, complètement.

On remarque aussi bien souvent dans la syringomyélie des troubles trophiques caractérisés par des épaississements et des hypertrophies de l'épiderme avec altération des ongles et du panaris, qui sont indolents et atteignent le plus souvent les différents doigts d'une ou de l'autre main, qu'on peut appeler du nom de *daclylite*. Ces altérations ne peuvent dépendre que d'une lésion de la substance grise centrale de la moelle, siège à peu près constant du processus syringomyélique. Tel est le tableau, aujourd'hui assez bien connu, de la syringomyélie; la description saisissante faite par Déjerine[2] et Tuilant donne tous les détails de la maladie. Il ne nous reste qu'à ajouter la symptomatologie oculaire de la maladie.

1. Déjerine, *Bulletin de la société de biologie*, 1891.
2. Déjerine et Tuilant, *Bull. de la soc. de biologie*, 1890.

Digitized by Google

TROUBLES OCULAIRES DANS LA SYRINGOMYÉLIE

Les phénomènes morbides oculaires, qui s'observent dans cette maladie, sont de deux sortes : les uns sont d'origine *médullaire* et d'autres, *encéphalique*.

Parmi les symptômes exclusivement médullaires, il faut noter les phénomènes oculo-pupillaires; le plus fréquent de tous est l'inégalité pupillaire. Dans un œil, en effet, la pupille est contractée d'une manière exagérée et forme un myosis, tandis que, dans l'autre, il y a une parésie du sphincter pupillaire et abaissement de la paupière.

Il existe aussi des *symptômes encéphaliques*, beaucoup moins fréquemment observés : des vertiges, des anesthésies et des névralgies ont été décrits dans le domaine du trijumeau. Le nystagmus se trouve signalé dans les observations de MM. Hallopeau et Joffroy. L'amblyopie ou l'amaurose se rencontrent aussi très souvent. Ils sont caractérisés surtout par le rétrécissement du champ visuel que j'ai observé dans la syringomyélie, en dehors de toute altération du fond de l'œil. Ce rétrécissement est concentrique et présente de grandes analogies avec celui que l'on observe dans l'hystérie. Suivant Rouffinet[1] et Kœnig[2], il y a très souvent association de la maladie de la moelle avec l'hystérie.

Mais, d'après mon observation personnelle, la *syringomyélie* amène l'hémianopsie homonyme ou croisée, mais qui n'est point due aux phénomènes hystériques associés. Le rétrécissement du champ visuel occupe, au contraire, des segments partiels supéro-internes ou supéro-externes, ou de n'importe quel segment du champ visuel. A l'ophtalmoscope, on ne trouve souvent aucune lésion ; dans d'autres cas, la pupille est un peu congestionnée et apparaît avec des stases veineuses.

La perception des couleurs est aussi un peu défectueuse à

1. Rouffinet (Thèse de Paris, 1891).
2. Kœnig, *Recueil d'ophtalmologie*, 1893.

Digitized by Google

certaine distance; les malades confondent différentes couleurs, et, de plus, ils ont des rétrécissements partiels pour les couleurs dans le champ visuel, ce que, du reste, nous avons démontré déjà il y a deux ans dans notre travail lu au congrès pour l'avancement des sciences, lu à Marseille.

L'observation suivante, qui a été rédigée par un de mes chefs de clinique, M. le docteur Remy, que je rapporte ci-après, montre combien le diagnostic entre la *syringomyélie* et l'hystérie est difficile et combien il est facilité par les symptômes oculo-pupillaires et les phénomènes visuels.

Observation.

Hémianopsie croisée avec insensibilité du pharynx et d'autres phénomènes nerveux.

Mme C..., âgée de 24 ans, mère de deux enfants, a toujours été d'un tempérament très nerveux et sujette à des crises hystériques. Il y a trois semaines, à la suite d'un étourdissement, elle a eu une perte complète de la vue qui a duré deux heures. A la suite de cet accident le champ visuel supéro-externe à droite et supéro-externe à l'œil gauche est resté diminué dans une étendue formant un triangle, dont le sommet dépasse le point de fixation. L'acuité visuelle dans les yeux est affaiblie. Les papilles optiques paraissent un peu pâles, et les contractions des deux pupilles ne se font pas régulièrement sous l'impression de la lumière. Au premier abord, il est difficile d'assigner des limites nettes à ce défaut de vision. Il semble variable, contrairement à ce qui aurait lieu dans le cas d'une véritable lésion cérébro-spinale ou purement nerveuse, hystérique. Cette malade, en effet, est souffrante depuis longtemps; elle est arthritique et avait éprouvé, il y a une dizaine d'années, une chute qui lui laissa une faiblesse des jambes. Quoique sa menstruation ait toujours été régulière, elle a des maux de tête très fréquents accompagnés souvent de cauchemars terribles. Mais ce qu'il

Digitized by Google

y a de plus curieux à noter, c'est l'abolition complète des réflexes pharyngiens. On peut lui toucher violemment le pharynx avec le manche d'une cuiller sans qu'elle éprouve la moindre sensation ni la moindre nausée.

Elle se plaint d'avoir facilement la sensation de froid sur tout le corps; mais si on lui applique sur les différents points du corps soit une boule d'eau chaude, soit un morceau de glace, elle n'en sait pas reconnaître la différence. Les doigts des mains sont un peu déformés et les ongles, par places, sont comme cassés, fendus par moitié.

Ces accidents sont dus, incontestablement, selon moi, à une syringomyélie, développée chez une personne hystérique et arthritique en même temps.

La syringomyélie se présente le plus souvent à notre observation *sous forme mixte:* c'est celle dans laquelle on rencontre le plus grand nombre des symptômes ci-dessus énumérés, dans laquelle on observe à la fois, souvent même avec la plus grande netteté, les troubles dissociés de la sensibilité avec leur topographie variable, des troubles moteurs, conséquence d'une atrophie musculaire, présentant d'ordinaire les plus grandes analogies avec l'atrophie ataxique, sauf qu'il n'y a pas d'atrophie pupillaire.

Parfois ce sont des troubles sensitifs ou moteurs, avec des lésions trophiques qui prédominent.

Les travaux de Schultze et de Kahler admettent que les troubles sensitifs sont parfois primitifs : aussi la forme sensitive est-elle une forme de début de la syringomyélie. Dans la forme sensitive, la thermo-anesthésie a une valeur toute particulière, sur laquelle a insisté Roth, en faisant connaître des observations où, pendant plusieurs années, l'anesthésie thermique était l'unique symptôme de la maladie.

Dr Galezowski.

Digitized by Google

BIBLIOGRAPHIE

ET REVUE DES JOURNAUX

Cataracte congénitale demi-pierreuse, par le Dr Ad. Piéchaud. — Il est difficile de se prononcer sur l'origine des cataractes congénitales.

Ces cataractes ne sont d'ordinaire soumises à l'observation qu'à une époque fort éloignée de leur début, lorsqu'elles ont évolué pendant un nombre considérable d'années.

Quand une couche d'opacités s'est formée, il n'est pas rare qu'une seconde couche se produise à peu de distance. Mais il est infiniment rare que cette deuxième couche enveloppe entièrement la première. Elle se réduit le plus souvent à quelques opacités périphériques dans l'axe même du cristallin. Le cristallin, en outre, est modifié dans son volume. Au bout d'un certain nombre d'années, il se rétrécit dans ses deux diamètres transversal et antéro-postérieur, particulièrement dans le cas où la partie centrale a disparu, permettant ainsi aux lamelles de la première zone de s'aplatir en forme de disque opaque.

L'œil lui-même n'échappe pas à la transformation. Il résulte, en effet, et de la réduction du cristallin, et de sa nutrition incomplète, que le globe oculaire tend à s'atrophier et à se rapetisser. A la longue, la dégénérescence graisseuse de la cataracte survient et des molécules de chaux apparaissent. Une portion de corticale tend à diminuer avec l'âge, les dépôts calcaires empiètent petit à petit, et finissent parfois à transformer en un corps dur presque pierreux la cataracte. Cet état de choses longtemps prolongé amène nécessairement des troubles fonctionnels. La rétine s'insensibilise de plus en plus par l'inertie à laquelle elle est condamnée, et elle finit par s'annihiler totalement, par manque d'action.

En général, les cataractes congénitales, d'après le Dr Piéchaud, quand elles sont opérées très tardivement, ne peuvent donner que des résultats médiocres. Dr Galezowski.

Syndrôme de Bénédikt, par Charcot. — Sous le nom de syndrôme de Bénédikt, le professeur Charcot décrit une affection caractérisée cliniquement par *une paralysie du moteur oculaire commun gauche avec tremblement du membre supérieur droit.*

Digitized by Google

La paralysie du nerf est plus ou moins complète, s'accompagnant de diplopie et d'élévation du sourcil du côté correspondant. Le tremblement consiste surtout en des mouvements alternatifs de pronation et de supination ; il est lent et intentionnel.

La lésion qui correspond à ce syndrôme siège à la partie inférieure et interne du pédoncule cérébral, du côté de la paralysie oculaire ; et elle était tuberculeuse dans le cas de Bénédikt. Ce syndrôme se rapproche de celui de Weber, dans lequel la paralysie oculaire est unie, non plus à un tremblement, mais à une paralysie pouvant porter sur la face et sur les membres du côté opposé. Il ne s'agit probablement que d'une différence de degré dans la lésion ; dans le syndrôme de Gubler-Millard, au contraire, c'est la portion bulbaire de la protubérance qui est lésée.

Le syndrôme de Bénédikt diffère de la sclérose en plaques principalement par l'existence du nystagmus et de l'exagération des réflexes (*Médecine moderne*, mars 1893).

Les réflexes pupillaire et rotulien à la période algide du choléra, par M. Galliard. — Dans un travail sur « les mouvements pupillaires dans la période algide du choléra au point de vue du pronostic », Coste, de Marseille, était arrivé aux conclusions suivantes :

1° Tant que, dans la période algide du choléra, les pupilles, contractées ou dilatées, restent mobiles, on peut émettre, quelle que soit la gravité des symptômes, un pronostic favorable ;

2° Lorsque, dans la période algide, les pupilles, contractées ou dilatées, deviennent immobiles, le malade succombe toujours au cours de cette période.

3° Lorsque dans la période algide les pupilles sont paresseuses, on peut dire que la réaction sera lente.

M. Galliard a entrepris des recherches sur le même sujet et ces recherches ont porté sur 161 cholériques algides, parmi lesquels 75 ont guéri et 86 ont succombé.

Sur 153 cas, les pupilles étaient :

Normales, 80 fois : 44 guérisons et 36 décès ;

Paresseuses, 30 fois : 15 guérisons et 15 décès ;

Immobiles, 43 fois : 12 guérisons et 31 décès.

L'immobilité pupillaire a donc une réelle importance pour le pronostic, puisque 12 malades seulement ont guéri tandis que 31 sont morts ; sur ces 12 malades, 10 ont été transfusés. Cependant tous les cholériques décédés n'avaient pas eu de l'immobilité pupillaire. Les conclusions de Coste ne sont donc pas justifiées. Voici celles de M. Galliard :

Digitized by Google

1° La mobilité pupillaire, sans avoir la valeur que Coste lui attribue, est un phénomène plutôt favorable.

2° La paresse des pupilles n'a guère de signification pronostique.

3° L'inertie pupillaire, symptôme peu fréquent, est un phénomène le plus souvent fâcheux.

M. Galliard a, en outre, examiné les réflexes rotuliens dans 153 cas (72 guérisons et 81 décès).

Ils étaient exagérés 7 fois : 7 décès ;
— normaux 61 fois : 38 guérisons, 23 décès.
— affaiblis 15 fois : 9 guérisons, 6 décès ;
— abolis 70 fois : 25 guérisons, 45 décès ;

On peut en conclure que :

1° L'exaltation du réflexe rotulien, phénomène rare, est fâcheuse.

2° La conservation du réflexe rotulien est plutôt favorable.

3° L'abolition du réflexe rotulien, phénomène existant dans la moitié des cas, est souvent défavorable.

M. Galliard a enfin cherché s'il existait une concordance entre l'état du réflexe rotulien et celui du réflexe pupillaire et quelle était la valeur pronostique de la conservation simultanée ou de la modification simultanée des deux réflexes ; d'après une statistique assez restreinte, il est arrivé aux conclusions suivantes :

1° Sur trois cholériques algides conservant simultanément leur mobilité pupillaire normale et leur réflexe rotulien normal, deux sont destinés à guérir et un à mourir.

2° Sur trois cholériques algides simultanément dépossédés de leurs réflexes pupillaire et rotulien, on doit compter deux morts et une guérison (*Union médicale*, 27 juin 1893).

L'antipyrine dans l'atrophie des nerfs optiques. — M. Valude communique une note sur l'emploi de l'antipyrine dans les formes d'atrophie optique relevant d'une altération vasculaire du tissu connectif interstitiel qui constitue la stroma du nerf optique. M. Valude cite plusieurs cas, suivis depuis longtemps, dans lesquels l'antipyrine, grâce à son action vaso-dilatatrice périphérique, a amené une notable amélioration alors que tous les autres moyens avaient échoué ; c'est surtout la vision de près qui se trouve améliorée. Comme dans un nerf optique en voie d'atrophie, les divers faisceaux sont inégalement envahis par le processus de sclérose, il en résulte que l'antipyrine trouve dans ces différents départements vasculaires des foyers de résistance très variable.

Aussi les uns reviennent-ils à une irrigation vasculaire plus

Digitized by Google

normale, tandis que les autres, résistant au médicament vasodilatateur, continuent à progresser dans la voie de l'atrophie. Cette circonstance explique que l'examen objectif, malgré une notable amélioration de la vision ne révèle guère de changements dans la blancheur de la papille atrophiée, et aussi ce fait que l'acuité visuelle de près se montre toujours meilleure que la vision éloignée, pour l'exercice de laquelle le concours de tous les segments de la rétine est presque nécessaire.

M. Valude pense donc que ce traitement par l'antipyrine est inutile dans certains cas d'atrophie optique. Lorsque, dans une névrite interstitielle, les phénomènes inflammatoires et congestifs ont cédé et que les mercuriaux cessent de pouvoir agir au moment où la papille commence à devenir blanche, il est indiqué de ramener l'irrigation vasculaire du nerf optique par l'antipyrine. Plus on attendra et plus l'effet du médicament sera limité à certains faisceaux.

M. Valude administre l'antipyrine en injections sous-cutanées d'une solution saturée (1 gramme, puis 2 grammes par jour); les piqûres peuvent être continuées très longtemps.

Dr Galezowski.

La vue, son hygiène, ses maladies, par M. Jocqs. 1 vol .(La Société d'éditions scientifiques). — L'auteur a insisté tout particulièrement sur les questions de réfraction et de lunettes qui sont si mal connues d'habitude parce qu'elles sont difficiles à comprendre dans les livres spéciaux. Dans ce volume, très bien rédigé, les médecins trouveront également les diffférents cas de réforme concernant les maladies des yeux, ce qui leur permettra de répondre aux renseignements qui leur sont si souvent demandés à ce sujet dans leur clientèle. La précision dans la description, et la clarté dans l'exposition du sujet, sont les caractères dominants du livre de M. Jocqs, que nous sommes heureux de recommander surtout à ceux des praticiens qui, sans approfondir le sujet de la réfraction de l'œil, veulent être au courant du choix des lunettes et des conditions hygiéniques pour leur emploi.

Dr Galezowski.

Périmètre de poche du Dr L. Azoulay. — L'examen du champ visuel prend de jour en jour une importance plus considérable. Réservé jadis à l'oculistique, il est devenu aujourd'hui un des diagnostics les plus utiles dans les maladies nerveuses et mentales. Le Dr Azoulay a imaginé un périmètre pratique, transportable, puisqu'il est de poche et très bon marché.

Digitized by Google

Supposez un mètre en bois ou en métal articulé en 10 parties dont on supprime un décimètre, et dont les 90 centimètres restants sont courbés de façon à constituer une demi-circonférence dont le rayon est de 28 centimètres, c'est-à-dire égal précisément à la distance de la vision distincte. C'est là le périmètre. Il suffira pour le compléter de le graduer de 1 à 90 degrés depuis le centre jusqu'aux extrémités, de le fixer par ce centre qui est ainsi à 45 centimètres des deux bouts, à une pince pivotant dans tous les sens, à l'extrémité d'un support à coulisse, et d'adapter à la partie inférieure de ce support une pince qui permette de le fixer sur le bord de n'importe quelle table.

Pour rendre le périmètre plus stable, moins déformable, une simple cordelette de soie formant un nœud, correspondant au centre de la demi-circonférence, joint, à l'aide de crochets, les deux extrémités de l'arc de cercle.

Tel est l'instrument. Quand il est plié, c'est tout simplement un mètre articulé fermé et auquel est jointe une tige de 16 à 18 centimètres. Le tout, très léger, tient très peu de place dans la poche.

Lorsqu'on veut l'utiliser, on déplie le mètre; aussitôt il prend la forme d'un arc de cercle à grand rayon. On fixe le crochet à l'une des extrémités de l'arc de cercle et la demi-circonférence se trouve parfaite; on fixe alors le support par sa pince inférieure à une table, on tire la coulisse pour que la pince supérieure se trouve à peu près à la hauteur de l'œil de l'individu à examiner, et l'on fait pénétrer le périmètre au niveau de son centre dans la pince supérieure. L'instrument se trouve fait.

Rapport fait au nom de l'Académie royale de médecine sur l'état de l'ophtalmie granuleuse en Belgique, par MM. Deneffe, Borlée et Bribosia, Bruxelles, 1893. — Le gouvernement avait chargé les commissions médicales d'envoyer le questionnaire officiel aux médecins connus pour s'occuper du traitement des maladies des yeux : 281 correspondants sur 617 ont répondu, mais dans toutes les provinces un grand nombre des correspondants se bornaient à inscrire sur le questionnaire, le mot : *néant*.

Après avoir montré combien l'œuvre des correspondants des commissions médicales avait laissé à désirer, un grand nombre d'oculistes n'ont renseigné dans leurs questionnaires que sur des granuleux qui se sont présentés chez eux pendant les deux mois qu'a duré l'enquête.

Nous savons, d'après cela, que 531 communes, dit Deneffe, sont infectées par le trachôme et qu'elles renferment 3,638 granuleux

Digitized by Google

dont 1,513 appartiennent au sexe féminin, et 1,375 au sexe masculin; que, sur ces 3,638 malades, l'affection existait aux deux yeux dans 2,421 cas et que l'affection était affaiblie dans 1,297 cas.

Tels sont les résultats de l'enquête, qui démontrent qu'il faut que l'Etat ne cesse de s'occuper constamment de cette grave affection, et il parviendra tôt ou tard à débarrasser le pays de ce fléau.

Traumatisme de l'œil; suture (Société de médecine de Lyon, addition à la séance du 26 février). — M. Gangolphe présente un malade auquel il a pratiqué, le 4 février dernier, la suture du globe de l'œil divisé par un éclat de verre. Cet homme exerce la profession de chauffeur. Le 3 février dans la soirée, le niveau d'eau de la machine éclata et un fragment de verre le frappa aux visage.

Brusquement, il sentit sa joue inondée d'un liquide dont il reconnut aussitôt la provenance en s'essuyant dans la région de l'œil gauche, qui, à sa grande terreur, lui parut absent. Un éclat avait ouvert le globe oculaire et déterminé l'issue de l'humeur aqueuse et probablement aussi d'une certaine quantité d'humeur vitrée.

Un médecin, appelé aussitôt, ordonna des lavages à l'eau boriquée et l'application d'un bandeau de gaze antiseptique. Le lendemain, le blessé fut admis dans le service de M. Gangolphe, qui crut, de prime abord, que l'œil était irrémédiablement perdu. La sclérotique était fendue transversalement et complètement dans une étendue de plus d'un centimètre; la cornée était coupée dans plus de sa moitié; enfin dans les lèvres entrebâillées de cette longue plaie, on voyait une portion de l'iris, de la choroïde et l'humeur vitrée. Néanmoins, le malade affirmait qu'il distinguait encore les doigts. M. Gangolphe tenta sans grand espoir la suture de l'œil.

Après une très minutieuse désinfection de la région à l'aide de l'eau boriquée et l'instillation de quelques gouttes de cocaïne, il plaça un premier point de suture avec un catgut très fin et souple.

Immédiatement après l'opération, la vue était à peu près nulle le sujet distinguait seulement la lumière du jour. On fit un lavage boriqué et l'on donna des instillations d'atropine. Pansement antiseptique : diète, purgatif salin et bains de pied sinapisés.

Le lendemain et les jours suivants, les lavages antiseptiques furent continués, ainsi que l'emploi de l'atropine. Peu à peu la vision s'améliora, pour arriver au degré que vous voyez aujourd'hui. Le sujet peut lire les grosses lettres de son journal et même les caractères de moyenne grandeur : il peut se diriger en lisant les noms des rues, les enseignes...; bref, l'œil gauche pourrait lui

Digitized by Google

permettre, s'il n'avait que celui-là, de gagner sa vie et de mener une existence normale; les travaux délicats lui seraient seuls interdits.

Amaurose progressive traitée avec succès par la trépanation temporaire du crâne, par M. Eugen Hahn (Berlin). — A la séance de la Société allemande de chirurgie, l'auteur a présenté un malade, âgé de 30 ans, jusque-là bien portant, quoique fortement alcoolique, qui lui fut adressé par un médecin oculiste avec le diagnostic probable de cysticerque de l'encéphale. Le patient avait perdu complètement la vue de l'œil gauche; du côté droit la vue baissait constamment et l'acuité n'était plus que 1/3. On ne constatait pas grand'chose du côté des autres nerfs craniens, la langue était seulement un peu déviée à gauche, l'odorat paraissait un peu affecté, un peu de diminution de l'acuité auditive du côté gauche et quelques bourdonnements. Le patient se plaignait d'une douleur sourde dans la tête, surtout dans la moitié gauche du front où la percussion exagérait la douleur. Vertiges et diminution de la mémoire. On supposa l'existence d'un kyste hydatique dans le lobe frontal gauche et l'on entreprit de faire la trépanation.

La dure-mère était très tendue, il n'y avait pas de pulsations. On ne constatait pas l'existence de tumeurs. Par contre, après avoir incisé la dure-mère, une grande partie du cerveau fit hernie, ne put être réduite et dut être réséquée. Mais une autre portion se présenta aussitôt au dehors comme la première, en sorte que la situation devint critique. On dut admettre une augmentation de pression dans l'encéphale due à l'existence d'une grande quantité de liquide. Cette hypothèse était exacte, car au moyen d'un trocart on put retirer du ventricule 100 grammes d'un liquide dans lequel on ne trouva pas de cysticerque. L'encéphale s'affaissa aussitôt, la tension disparut. La dure-mère fut suturée, la plaie du crâne fermée. La guérison fut normale. Le résultat de l'opération fut très favorable : les céphalées, le vertige, l'affaiblissement de la mémoire disparurent complètement, l'acuité visuelle de l'œil droit s'améliora considérablement et se releva jusqu'à un 1/2 au bout de quelque temps. Le patient a repris son travail. Le diagnostic posé fut alors hydrocéphalie aiguë, affection qui survient quelquefois à la suite des excès alcooliques chroniques (*la Médecine moderne*, 22 avril 1893).

Acide tartrique et sublimé, par P. Carles. — Selon l'auteur on doit associer l'acide tartrique au sublimé dans les solutions qui sont destinées à être employées en solutions antiseptiques. Celui-ci

Digitized by Google

est employé à faibles doses pour être dissous dans l'eau ordinaire. Avec l'eau distillée l'emploi d'acide tartrique est inutile; avec l'eau ordinaire il est indispensable. On sait, en effet, que l'eau commune renferme des traces d'ammoniaque et surtout des carbonates terreux susceptibles de décomposer les sels mercuriels. La quantité de ces carbonates contenue dans un litre d'eau peut varier de 15 à 50 centigrammes, quantités susceptibles d'insolubiliser un poids triple environ de sel mercuriel. Or, dans les solutions antiseptiques, la quantité de sel mercuriel n'excède pas 1 gramme par litre; son efficacité serait donc sinon totalement annihilée, du moins bien diminuée, sans l'intervention de l'acide tartrique qui neutralise les carbonates (*les Nouveaux Remèdes*).

Salol dans le diabète sucré, par S. Nicolaïer. — L'acide phénique et le salicylate de soude s'étant montrés efficaces dans le traitement du diabète sucré, A. Nicolaïer (*Ther. Monatsh.*, mars 1893) se décida à essayer le salol qui, comme on le sait, se dédouble dans l'intestin en acides phénique et salicylique. Il administra le salol en cachet à la dose de 2 grammes trois fois par jour (6 grammes en vingt-quatre heures). Il a traité de la sorte sept cas de diabète sucré.

Les résultats obtenus peuvent se résumer de la manière suivante :

Le salol se montre parfois actif, même dans des cas où l'on échouait avec le salicylate de soude. Sous son influence, la glucosorie diminue considérablement ou disparaît complètement; l'azoturie elle-même s'atténue parfois; la soif devient moins intense; l'état général s'améliore. Il est à remarquer que ces effets du salol se manifestent quelquefois même avec un régime mixte et persistent quelque temps après la cessation du médicament. Mais en revanche il y eut des cas où l'on échouait avec ce médicament. Souvent, il est de beaucoup inférieur à un régime antidiabétique sévère, aussi ne l'instituera-t-on que là où il est impossible de maintenir le régime. Les malades, dans la plupart des cas, supportent bien 6 grammes de salol par jour.

On suspendra le médicament dès que se manifesteront des symptômes d'intoxication tels que : perte d'appétit, nausées, vomissements, bourdonnement d'oreilles, albuminurie.

Le salol est absolument contre-indiqué dans les cas d'albuminurie ou de néphrite. Il est résorbé dans les estomacs dont le contenu est de réaction acide, et ses produits de dédoublement sont éliminés par les urines, comme le démontre le Dr Stein (*Journ. des conn. médicales* du Dr Cornil).

Digitized by Google

Le jambul dans le traitement du diabète sucré, par E. LAWRENCE. — Une femme d'une soixantaine d'années présente des signes de diabète : l'urine a une densité de 1.035 et contient en effet du sucre en abondance. On soumet cette femme au régime diététique prescrit habituellement aux diabétiques, et on emploie en même temps les remèdes usuels; mais la quantité de sucre éliminée par les urines reste la même. Après plusieurs mois de traitement, M. Lawrence essaye le jambul; il ordonne ce médicament sous forme d'extrait fluide à la dose quotidienne de huit gouttes et recommande de continuer à supprimer de l'alimentation les matières sucrées et féculentes. Au bout de deux semaines, on constate déjà une notable amélioration; les matières amylacées sont permises alors, mais le traitement par le jambul est continué. Deux nouvelles semaines après, il ne reste plus dans l'urine que des traces de sucre qui disparaissent bientôt complètement. Depuis il n'y a plus eu aucun symptôme de diabète (*Medical News* et *Revue internat. de bibl.*, 1893).

Sur vingt-trois cas de tumeurs oculaires et principalement mélanotiques, par LYDER BORTHEN ([*Trondhjem*] : *Norsk Magazin for lægovidenskaben*, LIV, janvier, pp. 28-76, Christiania, 1893). — L'examen statistique des 23 cas de tumeurs bulbaires (mélanotiques) dont il va être question, les seuls observés jusqu'ici en Norvège, donne le résultat suivant : 4 cas ont été antérieurement publiés, mais sont repris dans la présente étude; 14 cas nouveaux sont dus à différents observateurs (voir le texte norvégien), 4 enfin sont empruntés à la pratique personnelle de l'auteur. L'examen microscopique conduit aux diagnostics suivants : Fungus melanosus, cancer melanader, melano-fibroma, melano (fibro) sarcoma, sarcoma giganto-cellulare, sarcoma fuso-cellulare, melano-carcinoma, melano-fibrosarcoma, sarcoma globo-cellulare, sarcoma, melano-carcinoma, melano (sarco?) macheroïdeœ, sarcoma pigmentosum, sarcoma globo-cellulare pigmentosum, sarcoma, fibro sarcoma fuso-cellulare, sarcoma globo-cellulare. Dans 6 cas, le diagnostic n'a pu être précisé, les tumeurs extirpées ayant été perdues ou soumises à un examen trop sommaire. — *Fréquence*. 23 cas de tumeurs sur 45,000 malades, font 1 cas sur 2.142 ou 0.047 p. 100 du nombre total des malades. — *Sexe*. 9 hommes, soit 40.91 p. 100, 13 femmes, soit 59,09 p. 100. Dans un cas, le sexe du malade est resté inconnu. — *Age*. Pour le sexe masculin : 1 6/12, 1 8/12, 7, 32, 42, 63, 67, 71 et 73 ans; pour le sexe féminin, 1 1/2, 32, 38, 40, 45, 46, 55, 58, 60, 61, 64, 68 et 69 ans. Dans un cas, âge inconnu. 3 cas seulement remontent aux années 1854-1868,

Digitized by Google

la période 1876-1891 présente 20 cas. Cette recrudescence s'explique sans doute par les progrès de la diagnose, corrélatifs à l'établissement (en 1856) d'une chaire d'ophtalmologie. — *Siège du mal.* 8 cas (37.78 p. 100) ont été extrabulbaires (épibulbaires); 5 cas (21.73 p. 100), intrabulbaires, et enfin 10 cas (43.47 p. 100) mixtes. En dehors des 5 cas extrabulbaires et de 2 cas douteux, le mal a eu son origine dans l'intérieur du globe de l'œil. L'auteur observe qu'une tumeur intrabulbaire peut parfaitement faire issue au dehors sans avoir préalablement rempli la cavité interne du globe de l'œil. Les *dimensions* et la *forme* même des tumeurs, leur *couleur* et leur *consistance* sont très variables. — *Causes.* Elles sont restées inconnues dans 17 cas (74 p. 100), dans 6 cas (26 p. 100), elles étaient traumatiques, et d'origine soit chimique, soit mécanique. Comme dans toutes les affections traumatiques de l'œil, il en est fort peu qui soient suivies de sarcome, la nature chimique ou mécanique du traumatisme semblant alors importer assez peu, il semble en résulter qu'un traumatisme quelconque n'a d'effet qu'en cas de prédisposition. — *Evolution.* Elle a surtout été rapide soit chez les sujets jeunes, soit chez les sujets d'un certain âge. — *Renseignements ultérieurs.* L'auteur a, par voie de correspondance, obtenu des renseignements sur l'état ultérieur de ses malades. Ils sont intéressants en ce qui concerne la question de malignité des tumeurs en question. En voici le résumé : dans 12 cas (63.16 p. 100), il n'y a pas eu récidive, les malades ayant cependant survécu jusqu'à huit ans et demi, la mort étant alors survenue par métastase. Dans 7 cas (36.34 p. 100) il y a eu récidive, après un intervalle maximum de deux ans et demi. Dans un cas, il y a eu neuf récidives; dans un autre cas, plus de récidive pendant les derniers douze ans (1877-1889). — *Métastases.* Dans 7 cas, les renseignements précis font défaut; dans 6 (31.57 p. 100), des métastases ont été parfaitement constatées. Dans 2 cas, l'auteur a eu lieu d'en soupçonner l'existence, ce qui fait en tout 42.10 p. 100. Dans les 11 cas restants (57.89 p. 100), on n'a pu en constater. Parmi les 19 cas sur lesquels on est renseigné, 7 seulement (36.84 p. 180) n'ont offert ni métastases ni récidive. — *Décès.* La mort a eu lieu par métastase seule dans 4 cas (21.05 p. 100) et probablement aussi, suivant l'auteur, dans 2 autres cas, en tout 31.57 p. 100. Les décès par suite de récidive seule ont été au nombre de 3 (15.78 p. 100). Les décès par métastase et récidives combinées 2 (10.52 p. 100). Nombre total des décès consécutifs à l'affection en question : 11 sur 19 (57.89 p. 100).

Digitized by Google

Expulsion spontanée d'un corps étranger introduit dans le globe de l'œil, par JENS BUGGER (*Norsk Magazin for lægovidenskaben*, p. 273, Christiania, 1893). — Un ouvrier ajusteur étant à son travail, un éclat de fer avait pénétré dans son œil avec beaucoup de violence. Le lendemain, l'auteur l'ayant examiné constata une perforation avec obscurcissement partiel de la cornée, injection péricornéale, altération de la couleur de l'iris et effacement de la chambre antérieure. On n'apercevait aucun corps étranger, mais dans le champ de la pupille nombre de lambeaux grisâtres, semblant composés de fibres appartenant à la lentille. On pouvait donc conclure que le fragment de métal avait dû pénétrer dans l'intérieur de l'œil. Le malade étant alité et traité à l'atropine et à l'acide borique, on observa le sixième jour l'expulsion spontanée d'un fragment de fer, long de 7 millimètres, large de 5 millimètres et épais de 1 mm. 5 sortant par la plaie encore béante de la cornée, après quoi la guérison fut rapide. Examiné par hasard six mois plus tard, le sujet distinguait et suivait assez bien les mouvements d'une main devant son œil : aucune douleur.

Note sur un cas d'exophtalmie à volonté, par E. SERGENT (*C. R. Soc. Biol.*, 1893, n° 6, p. 149). — Variété rare (3 cas antérieurs) observée depuis l'âge de 7 ans à gauche sur un homme de 44 ans. Elle se produit dans la position déclive antérieure de la tête, dans l'effort, ou la compression des jugulaires internes : réductible par la cessation de la cause, ou plus rapidement par une légère pression sur le globe de l'œil; unilatérale, sans aucune tumeur extérieure; indolente, mais avec sensation spéciale de réplétion de l'orbite. En dehors de l'état d'exophtalmie, l'œil est profondément enfoncé dans l'orbite. Le punctum proximum à l'état normal est à 22 centimètres; pendant l'exophtalmie il s'éloigne, et la vision s'améliore immédiatement par l'application d'un verre convexe. Acuité visuelle, à gauche 5/2, à droite 5/5. L'exophtalmie rétrécit le champ visuel de 10-15° du côté temporal. Aucune altération du fond de l'œil. L'auteur pense que la cause de l'exophtalmie est de nature veineuse, une dilatation probablement congénitale; les moyens de fixité de l'œil sont relâchés et le tissu cellulo-adipeux de l'orbite a disparu en totalité ou en partie.

Résultats éloignés du traitement du décollement rétinien par les injections intra-oculaires de teinture d'iode, par PANAS (*Leçon clinique. Tribune médicale*, 30 mars 1893). — Le professeur présente une malade traitée par des injections intra-oculaires de teinture d'iode, pour un double décollement de la rétine.

Digitized by Google

C'est un des cas heureux de sa statistique. A gauche, le décollement remonte à huit ans; du côté droit, à cinq. Il ne s'agit ni d'une ancienne myope (bien qu'actuellement on trouve une myopie de 4 D à la kératoscopie); ni d'une affection rétinienne ou choroïdienne liée à la syphilis ou à l'arthritisme; ni d'une albuminurique par syphilis ou grossesse (catégorie de malades fournissant à elle seule la presque totalité des rares guérisons). On ne peut assigner une origine certaine à ce double décollement. Quoi qu'il en soit, aujourd'hui le résultat anatomique est presque parfait à gauche; à droite, il existe une membrane capsulaire opaque, trace d'une extraction de cataracte déterminée par les injections iodiques. La malade qui, avant le traitement, pouvait encore se livrer à des ouvrages délicats en tournant la tête de côté et d'autre, ne peut maintenant se conduire. Donc, résultat optique négatif. Si l'on songe que les décollements rétiniens typiques ont leur origine dans la rétraction du vitré, on comprend l'inanité de tous les traitements médicaux et chirurgicaux qu'on leur a opposés : ponction, aspiration, drainage, injections modificatrices. Les injections de teinture d'iode, en particulier, ont, il est vrai, des suites bénignes; mais elles peuvent donner lieu à des cataractes; elles laissent presque toujours les lésions en l'état. Quand bien même elles amènent un recollement de la rétine, la vision demeure défectueuse; les éléments sensibles de la rétine ne recouvrent pas leur fonction. « Pour guérir le décollement, il faudrait restituer au vitré son volume perdu et à la rétine son intégrité absente; deux conditions difficiles à réaliser. Si certains décollements récents, chez des individus non myopes, peuvent guérir seuls ou par un traitement médical, il en est d'autres — c'est le grand nombre — qui restent réfractaires. »

Des vaisseaux et des clasmatocytes de l'hyaloïde de la grenouille, par M. Ranvier. — L'hyaloïde est une mince membrane qui sépare la rétine du corps vitré. Chez les mammifères, elle ne contient pas de vaisseaux et la rétine est vascularisée dans toute sa partie interne jusqu'au plexus basal, plexus qui a été désigné par les auteurs qui m'ont précédé sous le nom de *couche granuleuse externe*. Chez certaines gens, la rétine n'a de vaisseaux dans aucune de ses couches et, tout au contraire, l'hyaloïde possède un très beau réseau vasculaire.

Eberth est le dernier auteur qui se soit occupé des vaisseaux sanguins de l'hyaloïde de la grenouille. Il les a décrits d'après ses recherches et celles d'Iwanoff. Sur nombre de points sa description est fort exacte, mais, sur d'autres, elle est insuffisante ou erronée. M. Ranvier a soin, dans l'exposé qui va suivre, de faire

Digitized by Google

ressortir, autant que possible, ce qui était connu avant ses recherches et ce qu'elles contiennent de nouveau.

Lorsque, après avoir détaché l'œil d'une grenouille, en prenant les précautions d'usage, et l'avoir divisé suivant son équateur, on essaye de détacher l'hyaloïde de la rétine sous-jacente, on n'y peut parvenir. M. Ranvier ne sait quel moyen Eberth a employé pour y réussir; il ne le dit pas. C'est pour cela, sans doute, que, depuis lors, la science est restée silencieuse sur cette intéressante question.

Il y a entre les deux membranes une union très intime qui ne peut être rompue que par les dissociateurs chimiques, l'alcool au tiers, par exemple.

C'est ce réactif que M. Ranvier a surtout employé dans les recherches qu'il expose dans cette note. Pour l'appliquer à l'étude de l'hyaloïde, il faut, après avoir divisé l'œil suivant son équateur avec des ciseaux aigus et bien tranchants, le placer dans quelques centimètres cubes d'alcool au tiers et l'y laisser séjourner pendant plusieurs heures. La membrane se sépare ensuite avec la plus grande facilité sous l'influence d'une traction légère. On la place alors sur une lame de verre porte-objet où on la soumet pendant deux minutes à l'action de l'acide osmique à 1 p. 100. Elle est alors définitivement fixée. Après l'avoir lavée à l'eau distillée, on la colore par le violet de méthyle 5 B, et on la monte en préparation dans la glycérine.

La paroi des vaisseaux sanguins est colorée en violet clair et les noyaux qu'elle contient en violet foncé. Il en résulte que l'ensemble de l'appareil vasculaire se montre, dans cette préparation, d'une manière aussi nette que si les vaisseaux avaient été injectés. On peut, du reste, le démontrer en soumettant successivement à l'observation microscopique ces préparations et d'autres, où le système vasculaire a été rempli d'une masse de gélatine colorée par le bleu de Prusse. Ces deux espèces de préparations sont parmi les plus belles que l'on puisse observer.

On y voit que, même chez les grenouilles adultes, par exemple *esculenta* de grande taille, le réseau vasculaire est encore en voie de croissance, puisque, en nombre de points, il y a des pointes d'accroissement et des réseaux capillaires minuscules qui s'établissent dans les mailles du réseau primitif. Mais ce n'est là qu'un phénomène accessoire, au moins au point de vue où M. Ranvier se place aujourd'hui.

Dans les préparations obtenues par l'action successive de l'alcool au tiers, de l'acide osmique et du violet 5 B, on constate que tous les vaisseaux de l'hyaloïde, quel que soit leur diamètre, sont entourés d'une membrane, *membrane accessoire*, dont la consti-

Digitized by Google

tution est fort singulière; d'une minceur extrême, et à peine teintée de violet, elle est doublée de cellules formées chacune d'un noyau et d'une masse de protoplasma ramifiée, arborisée et colorée en violet foncé. Leurs prolongements relativement épais s'anastomosent les uns avec les autres de manière à former un réseau continu. Ces prolongements, aussi bien que le corps cellulaire duquel ils se dégagent, sont soudés à la membrane qui les recouvre.

Dans ses leçons, M. Ranvier compare la membrane à l'étoffe d'un parapluie, et les prolongements protoplasmiques des cellules sous-jacentes aux baleines qui la soutiennent. Eberth a vu et les cellules en question et la membrane accessoire ; mais il a cru que les vaisseaux étaient entourés tantôt des cellules, tantôt de la membrane, sans reconnaître qu'elles existaient simultanément. Son observation a été sans doute incomplète ou défectueuse, à cause de l'insuffisance de sa technique. « C'est là ce que je pense, mais je ne peux cependant pas en juger d'une manière absolue, puisqu'il n'a nullement indiqué ses moyens de recherches. »

« Il y a, dit M. Ranvier, dans le travail d'Eberth, une autre erreur qui a une plus grande importance, erreur cependant bien excusable, erreur que bien d'autres auraient commise, erreur que j'aurais faite sans doute à l'époque où remonte son travail. Il y a dans l'hyaloïde de la grenouille, à côté des vaisseaux sanguins et généralement dans les mailles qu'ils circonscrivent, des cellules singulières. Je vais les décrire d'abord telles qu'elles se montrent dans mes préparations, puis je donnerai mon interprétation et, à la fin, celle d'Eberth.

« Ces cellules sont étoilées, elles ont le noyau bosselé des cellules lymphatiques, tel que je l'ai décrit le premier, un corps cellulaire petit et granuleux, et des prolongements grêles munis de renflements irréguliers. Elles se colorent vivement sous l'influence du violet 5 B. Ce sont de ces cellules que j'ai désignées sous le nom de *clasmatocytes*. Les clasmatocytes de la membrane hyaloïde n'ont pas tout à fait la même forme que ceux de la membrane périœsophagienne et ceux de la membrane rétropéritonéale; il sont absolument semblables à ceux qui se produisent *in vitro* aux dépens des leucocytes. Je pense que ceux qui voudront bien reproduire mes observations et mes expériences reconnaîtront sans peine la nature des cellules de l'hyaloïde. Je veux encore insister sur un point important de la définition des clasmatocytes quels qu'ils soient, aussi bien ceux de l'hyaloïde que des autres organes, parce que je lui accorde une grande importance. Les prolongements des clasmatocytes ne s'anastomosent pas entre eux, ils ne s'anastomosent pas davantage avec les prolongements émis par les clasmatocytes voisins.

Digitized by Google

« Eberth a vu et figuré les cellules libres de l'hyaloïde; il les a considérées comme des cellules conjonctives et a pensé qu'elles sont de même nature que celles qui forment une gaine aux vaisseaux sanguins. La critique de sa manière de voir ressort si naturellement de ce que je viens de dire qu'il est inutile de poursuivre cette discussion.

« J'arrive à un autre point dont l'importance physiologique n'échappera à personne. La méthode qui consiste à traiter une mince membrane successivement par l'alcool au tiers, l'acide osmique à 1 p. 100 pendant deux ou trois minutes, et le violet 5 B montre les nerfs qu'elle contient avec une grande évidence. J'ai pu suivre ainsi dans la membrane périœsophagienne et la membrane rétropéritonéale, non seulement les fibres nerveuses dans tout leur trajet, mais encore leurs terminaisons. Or, chose très remarquable et difficile à comprendre, il n'y a pas de nerfs dans la membrane hyaloïde, ou du moins il m'a été impossible d'en découvrir. Voilà donc une membrane possédant un riche appareil vasculaire, dans laquelle il semble ne pas exister de nerfs. Cela ne veut pas dire que la circulation du sang y soit soustraite à l'influence du système nerveux; mais cela indique que l'action directe des nerfs sur les petits vaisseaux n'est pas indispensable à la fonction d'un organe, quelles que soient la délicatesse et l'activité de cette fonction.

(*Tribune médicale*). Dr E. Rolland.

Extraction d'un fragment d'acier de 19 millimètres de long ayant séjourné dix jours dans le corps vitré avec conservation de l'acuité visuelle normale, par le Dr Borel qui présente le malade à la Société vaudoise — On remarquait, chez cet ouvrier âgé de 21 ans, une petite plaie à la sclérotique interne droite. Hypopyon, douleurs violentes à l'ophtalmoscopie. Peu à peu l'hypopyon disparaissait, l'iritis s'amendait, laissant très peu de synéchies.

Au bout de quelques jours l'examen de l'œil fut toléré. On voyait des masses flottantes dans le corps vitré. Papille très hyperhémiée (symptômes de phosphènes). Décollement de la rétine de un demi-centimètre de long sur un tiers de large avec une masse noire flottante à cet endroit. — 22 *septembre* 1892. Acuité visuelle de 4/10, myopie 0.75. L'acuité visuelle baisse successivement. — 1er *octobre*. Narcose au chloroforme (on avait envoyé de la fabrique, dans laquelle travaillait le blessé, un morceau de ressort d'acier brisé. Il mesurait 9/10 de millimètre de diamètre). Incision au milieu de la plaie, siège d'une certaine résistance. La sclérotique est ouverte sans perte du corps vitré, dans lequel

Digitized by Google

M. Borel introduisit une pince. Il sentit, au bout d'un moment, un corps dur qu'il retira avec peine. Il lui semblait arracher une dent.

Le fragment, que l'on fait circuler, est terminé par un petit crochet accidentel, qui fixé à la sclérotique, avait empêché le corps étranger de se perdre dans l'œil. L'extrémité interne flottait librement et chatouillait la rétine d'où les phosphènes.

Actuellement l'acuité visuelle est normale, la rétine s'est recollée, mais un peu obliquement « comme un timbre-poste posé de côté ».

Paralysie des mouvements associés des yeux pour le regard en haut et en bas, par le Dr VERREY. — Cette paralysie, survenue subitement et accompagnée au début d'une tendance marquée du malade à dévier à gauche en marchant, disparut complètement au bout de quelques semaines. M. Verrey, après avoir discuté les localisations possibles dans un cas de ce genre, conclut à la possibilité d'une petite hémorragie dans les tubercules quadrijumeaux ou leur voisinage immédiat.

M. Verrey présente ensuite un petit calcul (*dacryolithe*) de 6 centimètres de longueur sur 3 centimètres d'épaisseur dans sa partie centrale, et qu'il a enlevé récemment du canalicule inférieur d'une malade qui en souffrait depuis deux ans environ. L'intérêt de cette concrétion est dans son extrême rareté.

M. ÉPERON. — Outre les centres corticaux mentionnés par M. Verrey pour les mouvements associés des yeux, il en existe encore un que les observations pathologiques de Goldhammer et Betcherew, entre autres, tendraient à localiser dans la partie supérieure de la circonvolution frontale ascendante. Il eût été intéressant de comparer le champ de fixation monoculaire de chaque œil isolé avec le champ de fixation binoculaire pour se rendre compte si la lésion était nucléaire (*Société vaudoise*).

Cornée artificielle. — M. Dor a présenté à la Société des sciences médicales de Lyon des verres taillés suivant la courbure normale de la cornée et remplissant les conditions d'une véritable cornée artificielle que l'on peut appliquer directement par contact sur l'œil afin de corriger l'astigmatisme irrégulier et le kératocone. Ces verres ont été construits par un opticien de Genève suivant les indications de M. Sulzer. L'idée originale revient à Fick qui avait déjà chargé Abbe de lui tailler, il y a trois ans, des verres de 8 millimètres de courbure, mais Abbe avait simplement soufflé ces verres et ceux-ci n'avaient pas atteint le but que Fick se proposait. Aujourd'hui les ophtalmologistes peuvent se

Digitized by Google

procurer des verres taillés, et M. Dor a examiné à l'ophtalmomètre de Helmholtz ceux qu'il présente à la Société; il résulte de cet examen que tous les méridiens ont exactement la même dimension.

Les verres doivent être appliqués directement sur l'œil après anesthésie par la cocaïne, et au moyen d'un compte-gouttes on instille entre le verre et la cornée une solution dont l'indice de réfraction est le même que celui de la cornée.

M. Dor a essayé ces verres dans un certain nombre de cas de kératocone et d'astigmatisme irrégulier et il déclare que : 1° les verres sont très bien supportés; 2° l'amélioration de la vision est considérable. M. Dor présente à la Société un malade qui porte une cornée artificielle depuis trois heures et chez lequel la vue est notablement meilleure. M. Dor croit que cette méthode nouvelle est appelée à rendre un grand service à l'ophtalmologie, notamment dans les cas de kératocone, où les verres hyperboliques qu'il a fait construire jadis ne procurent une vision bonne qu'au moment où le malade regarde par l'axe du verre.

Traitement galvanocaustique du larmoiement, par le Dr Bettremieux. — Dans les cas de larmoiement rebelle l'auteur remplace l'extirpation de la glande, souvent pratiquée en pareille circonstance, par la galvanocautérisation des conduits excréteurs de cette glande à leur émergence dans le cul-de-sac conjonctival.

Voici en quoi consiste son procédé opératoire :

Après avoir bien insensibilisé la conjonctive au moyen de la cocaïne, renversé la paupière supérieure et fait regarder le malade fortement en bas et en dedans, il pratique dans la partie externe du cul-de-sac conjonctival supérieur, à la surface de la glande lacrymale palpébrale, un certain nombre de cautérisations superficielles ponctuées. L'opération ne provoque aucune douleur, et ce n'est que dans les heures qui la suivent que le patient éprouve parfois des sensations douloureuses, d'ailleurs insignifiantes. Il se produit quelquefois un peu d'injection localisée de la conjonctive, mais presque jamais de gonflement.

Sous l'influence de ces cautérisations, répétées à des intervalles de quelques jours, notre confrère a obtenu tantôt des guérisons complètes, tantôt des améliorations plus ou moins considérables du larmoiement.

Ce traitement, qui agirait en mettant obstacle à l'écoulement des larmes par les canaux excréteurs et en déterminant secondairement une certaine atrophie de la glande lacrymale, est d'une innocuité absolue, puisqu'il exclut toute effusion de sang et partant tout danger d'infection. En outre, il présente sur l'extirpation de la glande, opération qui supprime complètement la sécrétion

Digitized by Google

lacrymale, l'avantage de pouvoir, pour ainsi dire, être dosé. En effet, rien ne serait plus facile, d'après M. Bettremieux, que de continuer les cautérisations jusqu'au moment où le patient trouve qu'il n'est plus incommodé par son larmoiement.

Kératites phlycténulaires, par M. Panas. — A propos des taies de la cornée et de la kératite phlycténulaire, qui leur donne si souvent naissance, M. Panas insiste sur le rôle de l'inflammation du bord libre des paupières, et notamment de la blépharite ciliaire de la paupière inférieure.

Dans la grande majorité des cas, l'inflammation se porte non de la cornée à la paupière, par l'intermédiaire des larmes, comme on est tenté de le penser à première vue, mais bien du bord ciliaire à la cornée; en d'autres termes, la blépharite est primitive, la phlyctène secondaire.

Il convient donc de ne pas négliger les inflammations naissantes du bord libre. On sait que la racine de chaque cil est loin de remplir complètement la gaine qui l'entoure; cette racine est donc environnée par un espace, relativement large et profond destiné à livrer passages aux produits sébacés.

Les poussières sont facilement arrêtées au niveau de l'orifice circulaire extérieur de cet espace et pour peu que la constitution du sujet s'y prête, chaque gaine ciliaire devient un véritable tube de culture en miniature.

Les microbes qui se développent sont ceux de l'eczéma impétigineux, dont la kératite phlycténulaire est une complication grave et trop fréquente; ce sont le staphylocoque et aussi le streptocoque.

M. Panas ne conteste pas l'origine nasale de la conjonctivite et de la kératite phlycténulaire, et recommande la douche et l'antisepsie de la muqueuse pituitaire et des voies lacrymales, mais il pense qu'il convient d'accorder au bord ciliaire une importance plus grande encore.

La cautérisation simple au nitrate d'argent (collyre au 1 p. 100 ou crayon mitigé) est un excellent moyen au début. Plus tard, lorsque les germes se sont installés dans la profondeur, on est obligé de recourir à l'épilation des cils; on enlève ainsi, mécaniquement, l'agent infectieux et l'on ouvre une voie large à la pénétration des antiseptiques dont le nitrate d'argent est encore ici le meilleur. (*Médecine moderne.*)

Nystagmus héréditaire, par M. le Dr Boulland (in *Limousin médical*). — Vu la rareté relative de l'hérédité dans le nystagmus, l'observation suivante nous a semblé devoir être publiée.

G..., 18 ans, marchand ambulant, entré à l'hôpital le

Digitized by Google

21 septembre 1892. Père vivant, remarié; mère décédée, était atteinte de nystagmus. Les cinq enfants du premier lit, dont fait partie celui que nous avons observé, étaient, eux aussi, atteints de nystagmus. Il en était de même pour sa grand'mère maternelle et pour sa grand'tante, sœur de sa grand'mère. G... n'a jamais eu d'affection oculaire dans son enfance et n'a jamais exercé de métier le forçant à travailler dans l'obscurité. Il croit pouvoir affirmer qu'il en a été de même pour ses ascendants.

M. le Dr Desbrières, qui a bien voulu examiner ce malade, constate que le nystagmus est intermittent quand G... regarde devant lui ou quand il porte ses regards vers sa droite, mais le mouvement s'accentue, devient très fort et persiste quand il porte ses yeux vers sa gauche. A l'éclairage latéral aucune tache sur la cornée; l'iris est sain; la pupille a toute sa mobilité. A l'ophtalmoscope, on constate que les différents milieux sont transparents et que la surface rétinienne est saine.

Strabisme externe de l'œil droit. Si l'on fait regarder au malade un objet, le doigt par exemple, et si on l'approche de plus en plus de ses yeux, on voit l'œil gauche le suivre dans ce mouvement et converger, tandis que, à un moment donné, l'œil droit diverge. Astigmatisme hypermétropique des deux yeux, acuité visuelle égale à un tiers, certain degré d'amblyopie dans les deux yeux. Aucun verre ne parvient à lui donner une meilleure acuité visuelle (*Écho médical*). Dr E. Rolland.

La périmétrie des couleurs[1], par le Dr Emil Hegg, de Berne (*Annales d'oculistique*, mai 1893). — L'auteur s'est demandé si, avec les couleurs employées couramment pour la détermination du champ visuel chromatique, les résultats obtenus sont certains. Il propose de substituer à nos échantillons des couleurs telles que, passant de la zone périphérique où elles donnent une sensation de gris plus ou moins foncé, elles doivent apparaître subitement au moment de leur arrivée dans la zone sensible avec leur coloration réelle (couleur invariable) qu'elles conservent intacte dans le reste de la rétine. Les papiers colorés de Heidelberg et de Paris ou les toiles colorées de Marx, passent par le jaune et l'orangé au rouge et par le bleu et le violet au vert.

Pour changer un rouge jaunâtre en rouge invariable, il faut éliminer la valeur du jaune ce qui s'obtient par l'addition d'une certaine quantité de bleu et inversement pour un rouge bleuâtre.

1. Nous rappelons à ce sujet à nos lecteurs, que le premier périmètre chromatique, servant à mesurer le champ visuel chromatique de la rétine, a été inventé et mis en pratique par nous en 1891 (Dr Galezowski).

Digitized by Google

Hegg a cherché également à assurer l'égalité de la valeur blanche de ses chromotypes pour empêcher le sujet en expérience de conclure de leur clarté à leur coloration.

C'est à l'aide de secteurs de papiers colorés collés sur le disque de l'appareil de Hering qu'il a déterminé les combinaisons chromatiques qui donnent à sa rétine un gris invariable, un rouge invariable, un vert invariable.

Ces teintes invariables obtenues, il a cherché à fixer sur une plaque de tôle par un mélange des plus fines couleurs à l'huile de Nuremberg ou de Paris l'impression que détermine sur sa rétine l'appareil de Hering.

Puis il vérifie la clarté de ces plaques avec l'appareil de Hering et leur valeur chromatique avec un prisme de Nicol.

Des divers périmètres il préfère celui du professeur Pflüger (calotte de Scherk modifiée) qui offre les avantages de permettre au patient de concentrer toute son attention sur le périmètre, de placer sa rétine à l'abri d'irritations étrangères, et permet de donner une même clarté au fond et à l'objet.

Ce n'est pas dans une courte analyse que l'on peut rendre compte d'un travail aussi consciencieux que celui de M. Hegg : il faut le lire en entier. L. VIGNES.

Un cas de phlébite et de rhumatisme syphilitiques (Conférence de l'hôpital militaire de Kief) (*Vratch.*, n° 49, 1892). — Le malade présente une lésion de la veine basilaire au niveau des deux tiers supérieurs de l'avant-bras droit. La veine est en forme de cordelet, dur, de la grosseur d'une plume d'oie, irrégulièrement bosselé, très douloureux à la pression. Elle ne se laisse pas vider par la pression, la peau au-dessus est rosée. Le malade a eu un chancre induré à la verge, il y a deux mois et demi, dont il reste une induration appréciable; à la face et sur le corps, il existe des papules lentiformes; les articulations sont atteintes. Après 20 frictions mercurielles, les papules ont disparu ainsi que l'épaississement de la veine. La phlébite était donc, sans conteste, d'origine syphilitique, et développée dans la période secondaire. L'affection articulaire présente les symptômes suivants : gonflement périarticulaire, épaississement des épiphyses, de la fièvre et des douleurs aiguës. Tous ces phénomènes ont persisté longtemps. Après les 20 frictions, les douleurs rétrocédèrent, mais reparurent bientôt avec la même intensité. Le salicylate de soude, l'antifébrine, etc., sont restés sans effet. Le malade s'est amélioré après avoir pris la décoction de Littmann et de l'iodure de potassium. Il s'agit ici d'un cas de pseudo-rhumatisme syphilitique d'A. Fournier, dont les symptômes sont ceux du rhumatisme arti-

Digitized by Google

culaire aigu; mais qui ne cède à aucun traitement, sauf le traitement spécifique.

Contribution clinique à l'étude de la syphilis congénitale. Ses rapports avec quelques affections nerveuses et cérébrales. A. ERLENMEYER (*Zeitschrift für klinische Medicin.*, 1892). — 1. On voit des formes tardives de syphilis héréditaire se développer encore après l'âge de 12 ans; en d'autres termes, l'hérédo-syphilis peut rester latente jusqu'au delà de 12 ans.

2. Diverses influences réveillent la syphilis congénitale latente : la puberté, les traumatismes, les maladies fébriles.

3. Lorsqu'un enfant naît syphilitique, il est probable que la mère le soit ou le devienne, mais ce n'est pas fatal.

4. L'immunité contre la syphilis ne démontre pas nécessairement une infection syphilitique antérieure.

5. L'hérédo-syphilis ne perd pas nécessairement de son acuité à mesure qu'elle frappe des enfants successifs; un troisième enfant peut être atteint beaucoup plus gravement que le deuxième ou le premier.

6. Il arrive que la syphilis héréditaire ne frappe que les enfants d'un sexe donné et épargne ceux de l'autre sexe.

7. La naissance d'un enfant intact n'indique pas la fin de l'infection chez les parents.

8. Le fait pour les parents de suivre un traitement antisyphilitique soigneux a de bons effets sur les enfants futurs.

9. Il existe chez les enfants une affection cérébrale d'allure spéciale, caractérisée par des convulsions et de l'arrêt de développement. Elle dépend, la plupart du temps, de la syphilis congénitale.

10. La paralysie cérébrale infantile et l'épilepsie congénitale, compliquée ou non d'idiotisme, reconnaissent la même étiologie.

Syphilose de l'axe cérébro-spinal. — M. MENDEL présente à la Société de dermatologie et de syphiligraphie une femme, hystérique, présentant des troubles nerveux vraisemblablement d'origine syphilitique. La syphilis, bien traitée, du reste, remonte à avril 1889 et les accidents nerveux débutèrent par de la céphalée en janvier de cette année. Les principaux symptômes furent ensuite de la diplopie, une paralysie de la 6e, puis de la 3e paire du côté gauche, de l'exagération des réflexes rotuliens, de la trépidation épileptoïde, sans polyurie considérable avec un peu de glycosurie, de la faiblesse et de l'amaigrissement, etc. Tout récemment, est apparu un tremblement se produisant à l'occasion des mouvements volontaires. Il est probable qu'il s'agit d'une syphilis nerveuse précoce avec lésions diverses de l'axe nerveux.

Digitized by Google

Hystéro-neurasthénie syphilitique. — M. FOURNIER rapporte l'observation d'une femme de 23 ans, nerveuse, qui fut atteinte de syphilis en 1892. Sous l'influence d'une poussée d'accidents nerveux en mars dernier, il se développa des phénomènes neurasthéniques caractérisés par la dépression des forces physiques et intellectuelles, des vertiges et de l'émotivité. En même temps apparaissaient des stygmates hystériques : rétrécissement du champ visuel, diminution de l'ouïe, etc.; deux symptômes étaient très particuliers, à savoir : une convulsion spasmodique du muscle droit supérieur de l'œil et une algidité périphérique très marquée, la température des pieds étant de 24°. On constatait l'alternance de la syncope et de l'asphyxie locale, les doigts devenant successivement blancs et bleuâtres. La guérison presque complète survint sous l'action d'un traitement mixte et reconstituant, et de l'emploi de l'hydrothérapie.

(*Société de dermatologie et de syphiligraphie*, séance du 18 mai 1893.)

Du délire post-opératoire et spécialement consécutif aux opérations sur les yeux. M. VALUDE. — La question du délire post-opératoire n'est pas encore tranchée, pour tout le monde, au moins en ce qui concerne les opérations sur les yeux. On sait que l'extraction de la cataracte peut être suivie d'un délire furieux sur l'origine duquel l'accord n'est pas fait absolument.

Dans une discussion sur ce sujet qui eut lieu l'année dernière à la Société d'ophtalmologie de Paris, un certain nombre d'ophtalmologistes présents à la séance ont émis tour à tour les opinions les plus diverses. On a successivement incriminé l'emprisonnement des yeux sous le bandeau, l'action de l'atropine, l'alcoolisme du sujet et enfin, ce qui a paru rallier le plus de suffrages, l'inanition des opérés soit qu'on leur prescrive la diète, soit qu'eux-mêmes, par manque d'appétit, repoussent la nourriture.

Il est vraiment difficile d'avoir une opinion ferme et arrêtée sur la question.

Au cours de la discussion précitée, j'ai cité le fait d'une de mes malades opérée de glaucome et qui avait présenté, après l'opération, un délire furieux. Il n'y a pas d'action de l'atropine, pas d'inanition non plus, puisqu'on ne soumet à aucun régime spécial les opérés de glaucome. Enfin, je crois pas qu'on puisse incriminer l'alcoolisme en raison de l'habitus ordinaire de la malade.

D'autre part l'alcoolisme joue, en certains cas, un rôle évident. En voici un exemple probant :

Il s'agit d'un homme de 46 ans, boulanger, et alcoolique invétéré avec tremblement continu des mains. Ce malade, qui a déjà

Digitized by Google

été opéré d'un côté de la cataracte, n'a pas, lors de sa première opération, présenté d'accidents de délire, mais il a eu un accès de delirium tremens à l'occasion d'une fracture de jambe.

Je lui pratique l'opération de la cataracte sur l'œil droit. La première nuit un peu d'agitation, mais surtout les rêves caractéristiques de l'alcoolique; de même la seconde nuit. Le jour le malade est tranquille.

Au troisième jour, sans qu'il ait été instillé d'atropine, le malade est pris d'un délire alcoolique furieux qui dure vingt heures et ne cède qu'à des doses massives d'opium et de chloral et qui ne s'est plus reproduit.

En somme ici il s'agit d'un délire post-opératoire manifestement alcoolique. (*Société méd. du VIIe arr.*)

NOUVELLES

Le Congrès international de médecine qui devait s'ouvrir à Rome le 24 septembre est renvoyé au printemps de 1894.

A ce propos, nous recevons de M. le Dr Baudouin, secrétaire général de l'Association de la presse médicale, une circulaire, dont nous détachons les principaux passages ci-après :

« Tous les souscripteurs, qui ont versé le montant de leur cotisation au Secrétariat général du Comité français, et qui, n'ayant plus l'intention de se rendre à Rome en 1894, désireraient être remboursés, doivent adresser de suite au Secrétaire général de ce Comité une demande écrite de remboursement. Cette demande sera immédiatement soumise au Comité français qui avisera dans le plus bref délai.

« Je crois devoir faire remarquer pourtant, à titre de simple renseignement, que jusqu'à présent aucune demande de remboursement n'a eu lieu en Italie ou dans les autres pays. J'ajoute que la cotisation demandée à chaque adhérent ne doit pas être considérée comme une contribution aux frais généraux du Congrès et qu'elle a toujours représenté, dans les sessions précédentes, le prix de revient des volumes des comptes rendus. Or, le renvoi du Congrès n'annule en aucune façon cette publication; il en recule seulement la date. »

Le Secrétaire général : Marcel Baudouin.

Le Gérant : Félix Alcan.

4880.— L.-Imprimeries réunies, B, rue Mignon, 2.— May et Motteroz, direct.

Digitized by Google

LES HÉMORRAGIES SYPHILITIQUES DU CERCLE CILIAIRE

ET DE LEUR TRAITEMENT

PAR

Le Dr GALEZOWSKI[1]

Nulle question ne me paraît plus importante en ophtalmologie que celle qui se rapporte à l'étude de la région ciliaire de l'œil. Cette partie de la choroïde est chargée, de préférence, de la nutrition du globe oculaire tout entier, et en même temps elle constitue un organe nutritif *sui generis*, qui possède des propriétés sécrétantes semblables à celles qui se trouvent dans les glandes sécrétantes elles-mêmes.

D'où vient, en effet, la sécrétion de l'humeur aqueuse, lorsque ce liquide est vidé? Du cercle ciliaire. Par quel mécanisme et par quelle fonction physiologique se répare la perte du corps vitré après les blessures et les déchirures de la partie antérieure du globe oculaire, si ce n'est par le cercle ciliaire?

La fonction nutritive physiologique du globe oculaire aussi bien que la réparation des désordres pathologiques de cet organe résident en entier dans le cercle ciliaire de l'œil, et on comprend, dès lors, qu'elle importance acquièrent les moindres altérations de cette région dans la pathologie oculaire.

La syphilis, comme je l'ai déjà démontré dans mes précédentes communications, se localise très souvent dans cette partie de la membrane vasculaire de l'œil, et il en résulte des troubles de transparence dans toutes les membranes qui y puisent leur nutrition et leur sécrétion.

C'est dans les parois des vaisseaux du cercle ciliaire que se localise au début l'altération syphilitique; sous l'influence

1. Ce travail a été lu à la Société de syphiligraphie et de dermatologie en juillet 1893.

Digitized by Google

de ces altérations, j'ai vu se produire des ruptures artérielles, donnant lieu à des hémorragies de l'ora serrata, très caractéristiques de la syphilis, et sur lesquelles je vais attirer votre attention, mes chers confrères.

Les cyclites hémorragiques syphilitiques ne sont pas encore connues, en raison de la position trop périphérique qu'elles occupent dans le fond de l'œil, d'où difficulté pour le diagnostic. On ne les reconnaît qu'en examinant l'ora serrata avec l'ophtalmoscope par la méthode que j'ai indiquée ailleurs. La difficulté de diagnostic est d'autant plus grande que ces lésions anatomiques sont plus accentuées, que le trouble visuel et les symptômes fonctionnels qu'elles occasionnent ne se produisent pas d'une manière brusque et instantanée comme tous ceux qui apparaissent dans d'autres hémorragies intra-oculaires.

Le malade voit apparaître un brouillard fin, les objets deviennent nuageux, de temps en temps apparaissent des éclairs, puis, à un moment donné, la vue se trouble davantage. Si on examine alors le fond de l'œil, on n'y aperçoit au premier abord que les signes de choroïdites syphilitiques plus ou moins accentués. La papille présente un aspect louche, nuageux; le corps vitré est rempli de petits flocons fins, filiformes, presque microscopiques, que l'on ne découvre qu'en examinant le fond de l'œil de tout près, à travers un verre oculaire de 8 ou 10 dioptries, placé derrière le miroir ophtalmoscopique. Ce sont du reste les signes ordinaires de toutes les choroïdites syphilitiques accompagnées ou précédées des phénomènes de la syphilis tertiaire, car c'est à cette période de la syphilis, avec des accidents cérébraux, que j'ai vu se produire les hémorragies de l'ora serrata.

Avec ces hémorragies l'aspect de la maladie change notablement; par-ci par-là on découvre quelques gros flocons, qui sont constitués par du sang épanché et se trouvent confinés de préférence dans le segment antérieur de la cavité oculaire.

Lorsqu'on examine dans ces cas attentivement toute la région du cercle ciliaire, et plus particulièrement sa portion

Digitized by Google

supéro-externe, en se servant de préférence de ma lentille sphéro-prismatique de 16 dioptries, on pourra explorer soigneusement l'aspect ophtalmoscopique des membranes qui se trouvent presque complètement cachées par l'iris et la grande circonférence du cristallin. On verra alors des hémorragies en nappes, des bandes rouges, situées transversalement, longeant souvent sur une certaine étendue le bord de la région ciliaire, comme on en peut juger par les figures nouvelles de mon atlas ophtalmoscopique dans lesquelles j'ai représenté le fond de l'œil. Voici l'histoire d'une malade que j'ai soignée et guérie en 1890 :

Observation I

Hémorragie du cercle ciliaire avec choroïdite syphilitique. Frictions mercurielles. Amélioration.

Mme T..., âgée de 47 ans, vint me consulter le 10 novembre 1890. J'ai constaté qu'elle était atteinte d'une hémorragie partielle de la choroïde droite vers l'ora serrata. Anciennes synéchies postérieures; taches blanches capsulaires aux deux yeux; quelques phénomènes cérébraux. Elle déclare avoir eu la syphilis en 1885, avec éruptions sur tout le corps, angines et aphtes à la bouche.

Le traitement antisyphilitique mixte au protoiodure de mercure et à l'iodure de potassium suivi par elle jusqu'à ces derniers temps amena successivement l'arrêt de tous les symptômes, mais n'empêcha pas les symptômes oculaires de surgir tels que nous venons de les décrire.

En présence d'accidents aussi graves, dont la cause syphilitique ne me paraissait pas douteuse, j'ai soumis la malade aux frictions mercurielles, mais elle ne les a suivies que deux semaines, et suspendit ensuite tout traitement. Le 28 avril 1891, la malade déclare qu'elle ne va pas mieux. L'œil gauche, qui était sain à mon dernier examen, devient trouble à son tour et je constate un exsudat blanchâtre diffus longeant la branche externe près l'artère centrale, et une hémorragie lon-

Digitized by Google

geant la branche inféro-interne, et se dirigeant vers la macula. La malade peut distinguer, avec +4 dioptries convexe sphérique, le n° 2 de l'échelle. Je lui prescris de nouveau les frictions mercurielles, qu'elle s'engage à suivre exactement.

En effet, après avoir suivi ce traitement pendant un an, je constate, le 21 janvier 1892, une grande amélioration. Quelques taches le long de l'artère inféro-interne persistent encore, mais les hémorragies de l'ora serrata ont disparu aux trois quarts, à peine si on en retrouve par-ci par-là. La macula est dégagée. La malade peut lire les caractères du n° 2 de l'échelle. La papille est redevenue transparente ainsi que le corps vitré.

On voit par les détails de cette observation que la malade avait souffert de son œil droit d'une iritis et d'une choroïdite syphilitique, depuis longtemps, et on ne peut pas préciser l'époque à laquelle ont surgi des hémorragies. Ces dernières ont atteint même par voisinage la région maculaire, ce qui avait troublé la vue à tel point qu'elle ne pouvait rien voir en face. Mais il arrive plus souvent que les hémorragies se trouvent limitées à l'ora serrata, comme on peut en juger par l'observation suivante :

Observation II

Hémorragies du cercle ciliaire avec choroïdite syphilitique. Déchirure de la rétine et flocons du corps vitré. Traitement par les frictions mercurielles. Amélioration notable.

M. S...., âgé de 25 ans, bonne constitution, fort et robuste, jouissant toujours d'une bonne vue, s'était aperçu que, par moments, son œil droit se voilait. Il employa quelques collyres qu'on lui avait prescrits, mais sans aucun résultat, ce qui le décida à venir me consulter. Je l'ai examiné pour la première fois le 1er décembre 1892, en présence de mon chef de clinique, M. le Dr Kopff, et voici le résultat de notre examen :

A l'extérieur, l'œil ne présente aucune lésion, la pupille se

Digitized by Google

contracte comme dans l'œil gauche. La papille optique paraît louche, trouble, comme dans une choroïdite syphilitique, et il existe des flocons très nombreux, fins, dont la plus grande partie ne s'aperçoit qu'à l'aide d'un très fort grossissement; d'autres flocons, au contraire, sont plus épais et se trouvent amassés vers la périphérie du fond de l'œil. C'est en examinant cette région à l'aide d'une loupe prismatique que nous avons pu découvrir vers l'ora serrata de grandes plaques hémorragiques, transversales, au milieu desquelles on constate facilement une déchirure de la rétine. Le malade a eu à l'âge de 15 ou 16 ans des rhumatismes assez fréquemment; de plus, il déclare avoir eu la syphilis à l'âge de 21 ans, avec tous les accidents secondaires. Le traitement mixte antisyphilitique a été suivi par le malade à plusieurs reprises sans grands résultats.

Ayant reconnu dans ces symptômes oculaires la cause syphilitique, j'ai soumis le malade au traitement par les frictions mercurielles méthodiques, qu'il devra continuer pendant deux années consécutives. Sous l'influence de ce traitement, le mieux ne s'était déclaré que vers le mois de mai 1893. L'instillation du collyre de caféine à la dose de 25 centigr. pour 10 grammes a contribué à l'amélioration. Le 30 juillet, je n'ai constaté que deux petites brides hémorragiques; quelques taches atrophiques choroïdiennes entourent les anciennes hémorragies. Le corps vitré est complètement transparent, sauf quelques rares flocons isolés.

En présence de pareilles altérations de la choroïde, nous devons nous poser les questions suivantes :

Quels sont la pathogénie et le mécanisme de ces lésions? Quelle est leur fréquence? Quelle est leur gravité, et quel traitement doit être employé de préférence?

La lésion, comme j'ai déjà eu l'occasion de le signaler plus haut, se trouve localisée au début dans les vaisseaux du cercle ciliaire. C'est là en effet qu'on voit apparaître au début du mal des infiltrations périvasculaires dans les artères choroïdiennes; quelquefois même on peut distinguer simultanément des périartérites rétiniennes dans certaines de ses bran-

Digitized by Google

ches, comme on peut en juger par les planches chromolithographiques dans lesquelles j'ai cherché à reproduire l'aspect du fond de l'œil de ma malade.

Les constitutions goutteuses y prédisposent, car ces altérations ne se rencontrent que dans des cas relativement rares. Je ne les ai observées jusqu'à présent que 5 fois.

Le dernier point sur lequel je veux attirer l'attention des confrères, c'est le degré de gravité que celà présente au point de vue des conséquences pour la vision, de même que relativement à leur traitement.

Au premier abord, il semblerait que cette complication d'hémorragies dans la choroïdite syphilitique dût constituer une très forte gravité. Or, d'après ce que j'ai pu voir jusqu'à présent, ces altérations cèdent assez facilement au traitement par des frictions mercurielles méthodiques, comme je les emploie constamment dans toutes les choroïdites syphilitiques. J'y joins, bien entendu, le traitement local d'instillation du collyre d'ésérine, de pilocarpine.

Dans ces derniers temps j'ai pu constater aussi une action très favorable, pour la résolution d'hémorragies du cercle ciliaire, du collyre *à la caféine*. Mais le traitement local ne doit occuper qu'une place secondaire. Je n'attribue la guérison, aussi bien d'hémorragies de la choroïde que des choroïdites syphilitiques elles-mêmes, qu'au traitement par les frictions mercurielles, mais à condition qu'elles soient prolongées pendant deux années consécutives et sans interruption.

Dr GALEZOWSKI.

Digitized by Google

ETUDES OPHTALMOLOGIQUES

PAR

Le Dr CHAUVEL

Médecin principal de l'armée, membre de l'Académie de médecine

(*Suite*[1]).

IX. — Affections de la rétine

Dans la pratique il n'est pas toujours aisé de séparer des choroïdites les altérations de la rétine, et l'examen ophtalmoscopique tout aussi bien que les symptômes montre que si les divers processus pathologiques peuvent, à leurs débuts, n'intéresser que l'une de ces membranes, il est exceptionnel que par leurs progrès les deux tuniques ne soient pas simultanément envahies. De même que les choroïdites sont presque toujours des chorio-rétinites, la plupart des rétinites seraient fort justement dénommées rétino-choroïdites.

A. *Rétinite syphilitique.* — Il en est certainement ainsi des processus syphilitiques intéressant la profondeur de l'œil; la fréquence de l'hyalitis prouve que le corps vitré lui-même participe à la maladie. Nous avons rencontré 17 fois la rétino-choroïdite spécifique. Chez *dix* sujets les lésions existaient dans les deux yeux. *Deux* fois l'organe visuel droit, *cinq* fois le gauche était seul envahi. Aucun de nos malades ne présentait moins de 20 ans; *trois* avaient de 20 à 24 ans; *cinq* de 25 à 30 ans; enfin *huit* comptaient plus de 30, mais moins de 40 ans.

Cette distribution des sujets est digne de remarque. La population militaire, sur laquelle a porté nos examens, est surtout constituée par des hommes de 20 à 25 ans, puis elle va diminuant, à mesure que la mort fait dans les rangs des réservistes et des territoriaux des vides que rien ne vient

1. Voir les numéros de mai, août, octobre 1892, janvier, mars, avril, juillet et septembre 1893.

Digitized by Google

compenser. Si donc nous voyons la rétinite spécifique plus rare dans l'armée active, c'est que moins d'hommes ont été jusqu'à ce moment touchés par la vérole; c'est aussi que la rétinite n'est le plus souvent qu'un accident éloigné de l'empoisonnement syphilitique.

Bien que nous ayons interrogé nos patients avec soin, il ne nous a pas toujours été facile de préciser le début exact, voire même le point de départ approximatif des accidents. Au moment de notre examen ils dataient : *deux* fois seulement de moins de trois mois; *trois* fois de trois à six mois; *trois* malades les faisaient remonter à près de deux ans, enfin chez *six* ils auraient existé depuis une époque plus éloignée encore. Mais ce qui nous a frappé dans nos recherches, c'est la difficulté, faute de manifestations spécifiques concomitantes, de fixer la période de l'infection dans laquelle se montrent les lésions de la rétine. Chez nos observés il n'existait ni plaques muqueuses, ni éruptions, ni exostoses, ni gommes. N'étaient les aveux du malade, n'étaient les commémoratifs, la nature de la rétinite serait restée fort discutable. En somme, bien que son début soit excessivement variable, la syphilis rétinienne est un accident tardif, le plus souvent un accident tertiaire.

Le seul symptôme qui le plus souvent éveille l'attention du malade et le porte à consulter, c'est la diminution notable de la vue. Quand les deux yeux sont atteints, condition signalée 10 fois sur 17, cet affaiblissement visuel devient rapidement une cause d'inquiétude. L'acuité visuelle est notée 24 fois dans nos relevés : *trois* fois seulement elle était supérieure à 1/4; *cinq* fois comprise entre 1/4 et 1/10. Par contre *seize* fois elle était inférieure à ce dernier taux, c'est-à-dire que les patients ne pouvaient plus se livrer à un travail sérieux.

A côté de cette amblyopie nous signalerons : *treize* fois un rétrécissement notable du champ visuel; *huit* fois un scotome central ou annulaire. *Deux* sujets seulement se plaignaient de mouches volantes, *un* de micropsie; *trois* accusaient un trouble diffus de la vision, *un* de la photopsie,

Digitized by Google

un des images doubles. Cependant si nous avons rencontré *une* fois de la divergence des globes oculaires, jamais nous n'avons observé de ces paralysies des muscles externes de l'œil, si communes dans le cours de la syphilis. Le nystagmus signalé chez un sujet presque aveugle semblait résulter de l'amaurose même, non d'une lésion centrale.

Laissant de côté un cas d'opacité cornéenne avec astigmatisme irrégulier, antérieure à la rétinite, nous noterons chez *six* sujets l'existence d'une myopie variant de 1 à 5 dioptries, et chez *quatre* un astigmatisme régulier de 1 à 2 dioptries. Toute altération antérieure des tuniques profondes favorise, croyons-nous, le développement des lésions spécifiques. C'est à ces dernières que doit être rapportée la cataracte polaire postérieure que nous avons rencontrée une fois, et plus encore l'hyalitis signalé *dix* fois sur *vingt-sept*, et l'atrophie de la papille optique qui existait *neuf* fois, ou dans le tiers des cas, à un degré plus ou moins prononcé. On comprend que cette lésion du nerf optique, tout aussi bien que le trouble de transparence du vitré, contribuent à amoindrir la perception visuelle.

Les altérations de la rétinite syphilitique consistent en plaques exsudatives, le plus souvent multiples, occupant la région postérieure du globe, la macula ou son pourtour. Sur *vingt-sept* yeux examinés, *treize* fois les lésions étaient maculaires, dans *sept* cas elles étaient disséminées. Souvent au début elles apparaissent sous forme de points, de taches arrondies, groupées, assez rapprochées pour que l'image droite seule permette de les distinguer. Plus tard ces taches réunies, confondues, deviennent des plaques irrégulières dont les bords seuls, formés par des arcs de cercle, trahissent la configuration primitive.

Chez quelques sujets les lésions plus étendues occupaient presque tout l'hémisphère postérieur du globe. C'est surtout dans ces conditions que la choroïde participe au processus. Au lieu de la coloration mate, blanc jaunâtre, des exsudats rétiniens, les plaques sont d'un blanc brillant; leurs bords festonnés, taillés à pic, ont une collerette de

Digitized by Google

pigment, et des amas pigmentaires se rencontrent au milieu des taches atrophiques.

Du reste, plus les accidents sont anciens, plus le processus revêt la forme atrophique, et la diminution de calibre des vaisseaux s'étend jusqu'au disque optique lui-même.

Contre ces altérations le traitement spécifique est naturellement indiqué. Des *dix-sept* malades observés, *huit* ont été soignés et suivis par nous. Les onctions mercurielles à 4, 6 et jusqu'à 8 grammes par jour; à leur défaut les injections sous-cutanées de sublimé ou de peptone mercurique ont été largement mises en usage. Nous y avons joint l'iodure de potassium aux doses de 4, 6 et jusqu'à 10 et 12 grammes quotidiennement. Dans les cas avancés ou rebelles, les courants continus, la pilocarpine, l'hydrothérapie ont été utilisés en même temps que le traitement mixte ou dans les intervalles de repos. Nous ne comptons que 2 améliorations vis-à-vis de 6 insuccès.

Cette proportion d'échecs est loin d'être encourageante. Doit-elle être attribuée à l'ancienneté des accidents? au mode de traitement employé? Nous croyons que les frictions mercurielles telles qu'on les exécute dans nos hôpitaux militaires, faites par des infirmiers exercés, constituent le mode d'emploi le plus avantageux du mercure. Au reste, nombre de nos observés, soignés par des confrères, avaient subi la médication hydrargyrique par la voie stomacale et n'avaient pas été plus heureux. Il nous souvient d'un malheureux capitaine qui, pendant cinq années, a subi tous les modes d'administration du mercure et absorbé des kilogrammes d'iodure potassique, sans que la rétino-choroïdite double spécifique dont il était atteint ait été aucunement arrêtée dans sa marche envahissante.

Les injections sous-conjonctivales de sublimé seraient-elles plus avantageuses? Nous voudrions l'espérer. Mais ce que nous devons conclure de nos observations, c'est que reconnues seulement après quelques mois, les lésions syphilitiques de la rétine et de la choroïde ne se laissent plus que difficilement modifier par les médications les plus énergiques.

Digitized by Google

B. *Rétinite albuminurique. Rétinite néphrétique.* — De cette variété de lésions rétiniennes nous avons peu à dire, nos observations n'étant qu'au nombre de *six*. Tous ces malades avaient les deux yeux atteints et tous dépassaient 24 ans. Il est rare en effet de rencontrer parmi nos jeunes soldats les lésions rénales chroniques qui s'accompagnent de la dégénérescence des fibres nerveuses de l'œil. *Quatre* avaient de 25 à 30 ans, *un* 32 et le dernier 53 ans. Chez *trois* de ces patients le début des accidents remontait à moins d'une année, chez *deux* il était plus éloigné et ne pouvait être précisé.

Comme dans la rétinite syphilitique, le trouble de la vue est bien des fois le seul symptôme qui traduise le développement des lésions. Souvent c'est l'examen ophtalmoscopique qui met sur la voie de l'affection des reins. *Deux* patients seulement se plaignaient de mouches fixes; *un* de photopsie, chez *un* autre il y avait un scotome central. Au reste, l'affaiblissement de la vision est beaucoup moins prononcé que dans l'affection précédente. Sur 12 yeux examinés, *quatre* fois l'acuité était supérieure à 1/4, *cinq* fois comprise entre 1/4 et 1/10, enfin *trois* fois seulement elle était inférieure à ce dernier taux, c'est-à-dire absolument défectueuse. Dans *trois* cas, pas davantage, on a noté un rétrécissement du champ visuel.

Les symptômes sont en rapport avec le siège et l'étendue des altérations de la membrane nerveuse. Nous trouvons en effet que, constituées par des hémorragies (*quatre* cas), des points (*trois* fois), des plaques multiples (*dix* cas) de dégénérescence graisseuse, les lésions sont bien plus souvent disséminées (*huit* cas) que localisées (*trois* fois) dans la région maculaire. De plus ces plaques arrondies (*huit* fois) ou irrégulières (*deux* cas) sont de petite étendue, et bien que réunies en amas, bien qu'agglomérées, elles n'intéressent en somme que des parties relativement minimes de la membrane sensible. Comme complications, nous avons relevé : *une* fois de la sclérose des vaisseaux choroïdiens, et dans *cinq* cas, c'est-à-dire près de moitié, un certain degré d'atrophie de la papille optique.

Digitized by Google

On sait aujourd'hui que la néphrite chronique ne s'accompagne ni toujours ni à toutes les périodes de son évolution de la présence d'albumine dans l'urine. Le nom de rétinite néphrétique est donc, chez certains sujets, plus exact que celui de rétinite albuminurique. Ainsi, de nos *six* patients, *quatre* seulement présentaient le symptôme albuminurie. La quantité d'albumine variait dans chaque cas, ici très faible, là très abondante, sans que la gravité des lésions rétiniennes fût dans aucun rapport avec la composition du liquide urinaire.

Dans un cas la néphrite était la suite d'un rétrécissement de l'urètre. Chez un autre patient il y avait une cystite purulente. Les quatre derniers ne présentaient qu'une lésion des reins.

Nous ne dirons rien du traitement de la rétinite néphrétique. Il doit être dirigé non contre les lésions oculaires, mais contre les altérations rénales dont elles sont la conséquence. Seul le régime lacté nous a paru présenter quelques avantages ; il est naturellement indiqué et doit être suivi avec persévérance.

C. *Rétinite pigmentaire.* — On sait les divergences d'opinion qui se sont produites sur la nature de cette affection depuis que Leber a décrit des rétinites pigmentaires sans pigment. Nous admettons, avec cet ophtalmologiste, que la présence du pigment n'est pas indispensable pour caractériser la maladie, parce que l'apparition dans le champ observé de la rétine des taches dites caractéristiques peut n'avoir lieu qu'à une période déjà très avancée de la sclérose vasculaire. Or, cette dégénérescence et l'oblitération artérielle qu'elle entraîne semblent devoir être considérées comme la lésion première.

Sur *douze* sujets atteints de rétinite tigrée, *douze* avaient les deux yeux atteints, et chez *onze* on rencontrait des dépôts de pigment. M. G..., 30 ans, carrossier, ne se plaignait de la vue que depuis dix-huit mois. L'acuité centrale était encore de 1/3 pour son œil gauche, de 1/10 pour son œil droit, mais le champ visuel se montrait, des deux côtés, très ré-

Digitized by Google

gulièrement rétréci, et ses limites ne dépassaient pas 10°. Depuis longtemps il existait de l'héméralopie et, malgré l'absence complète des taches pigmentaires, Galezowski, Fieuzal, de Wecker, qu'il était allé consulter, avaient diagnostiqué une rétinite pigmentaire. Tel fut aussi notre avis, car la disparition graduelle des artères rétiniennes et leur rétrécissement de la périphérie vers le disque papillaire ne permettaient pas de doute.

De nos *douze* observés, *quatre* avaient 21 ans, *deux* moins de 25 ans, *quatre* de 25 à 33 ans, enfin *deux* au-dessus de 40 ans. Chez *deux* patients seulement les troubles visuels ne remontaient qu'à une année. Dans *quatre* cas l'affection plus ancienne datait de 10, 15 et jusqu'à 35 ans. *Trois* malades prétendaient avoir toujours eu la vue très mauvaise et les derniers n'avaient pas de souvenirs précis.

Fait remarquable, jamais nous n'avons retrouvé la syphilis dans les antécédents morbides, jamais nous n'avons trouvé de lésions attribuables à la syphilis héréditaire. Dans un seul cas l'hérédité était manifeste. Trois sujets prétendaient avoir dans leur famille des frères et des sœurs atteints comme eux du côté de la vue. P..., cultivateur, appartenait à une famille de 14 enfants; son père, âgé de 58 ans, a bonne vision. Sa mère, décédée, ne se plaignait pas des yeux. Il a un oncle amblyope, et des *cinq* frères et des *trois* sœurs qui lui restent, *une* sœur et *trois* frères sont atteints de la même affection. (Certificat du Dr Dransart.)

Dans un cas seulement les parents du malade étaient cousins-germains. On voit que l'étiologie de cette forme de rétinite demeure toujours obscure, que la race, la constitution, l'origine n'ont sur son développement qu'une influence contestable. En somme, l'observation montre qu'elle apparaît vers 20 ans, progresse lentement et de 35 à 45 ans aboutit à une cécité presque complète. Notons cependant que l'un de nos patients accusait une chute grave, l'autre une fracture probable de la base du crâne.

L'héméralopie est signalée dans *onze* cas sur *douze;* le nystagmus, des mouches fixes, du strabisme divergent chacun

Digitized by Google

une fois. Inférieure à 1/10 dans *douze* yeux, l'acuité visuelle restaït encore *huit* fois comprise entre 1/10 et 1/4, et *deux* fois seulement supérieure à ce dernier taux. Le rétrécissement concentrique régulier du champ de la vision fut constaté dans tous les cas où l'acuité restait suffisante. Ses limites ordinaires étaient de 20°, 25° dans les cas légers et moyens, de 15° et 10° et même moins encore dans les affections graves et anciennes.

Chez la moitié des observés, dans un œil sur deux, nous relevons un degré de myopie variant de 4 à 6 et jusqu'à 7 dioptries. En même temps on constatait *six* fois l'existence d'un staphylome postérieur du premier ou du second degré, et *six* fois aussi, un astigmatisme compris entre 1 et 2 dioptries.

Nous n'avons pas à décrire les lésions si connues de la rétinite pigmentaire typique, ces corpuscules noirs, branchus, comparés aux ostéoblastes, régulièrement distribués dans les parties équatoriales de la rétine et s'avançant progressivement vers la papille optique. Dans le cas le plus ancien que nous ayons observé, chez une personne de 65 ans, aveugle depuis plus de 25 années, le pigment s'avançait jusque sur le disque optique lui-même et semblait pénétrer entre les fibres nerveuses. Nous nous étions demandé, voyant cet envahissement, si la formation de ces amas charbonneux était bien un phénomène aussi passif, aussi secondaire qu'on le pensait généralement. Mais n'ayant pas retrouvé de cas analogue, nous n'avons pas poursuivi cette idée.

Au reste, l'atrophie vasculaire n'est pas limitée à l'artère centrale et à ses branches; elle atteint très souvent les vaisseaux propres de la papille optique (*quatorze* cas sur *vingt-quatre*); elle se propage à la choroïde (*trois* cas), et par ses troubles de nutrition amène (*cinq* cas) la cataracte polaire postérieure et l'hyalitis (*deux* cas) plus rarement.

Ayant vu dans tous les cas et chez tous les patients échouer les multiples médications conseillées (traitement mixte, strychnine, pilocarpine, courants continus, etc.), nous ne pouvons qu'avouer l'impuissance de la thérapeutique et

Digitized by Google

solliciter de nouvelles et plus heureuses tentatives. Mais l'obscurité étiologique laisse incertaine la direction nécessaire pour poursuivre utilement de semblables recherches.

D. *Rétinite fibreuse. Rétinite proliférante.* — Nous avons déjà, à propos des hémorragies du vitré, signalé la formation au voisinage immédiat de la tunique nerveuse et dans cette tunique même des productions membraneuses que *Manz* a décrites sous le nom caractéristique de rétinites proliférantes. Nous avons rencontré *six* fois cette affection. Chez *un* seul des patients elle siégeait dans les deux yeux. Chez *quatre* l'œil droit, chez *un* l'œil gauche étaient seuls intéressés.

Dans aucun de ces cas nous n'avons constaté, au moment de notre examen, d'hémorragie du vitré, et une fois seulement il existait un synchisis composé. Sous quelle influence s'étaient produites ces altérations? Chez *deux* sujets elles avaient suivi un traumatisme du globe oculaire; chez *un* patient on pouvait invoquer un coup porté sur le rebord orbitaire. La fièvre typhoïde paraissait la cause première chez un infirmier que nous avons pu suivre pendant plusieurs mois. Dans les deux derniers cas les altérations s'étaient développées sans cause tangible, sans douleurs, sans symptôme apparent. Seule l'amblyopie progressive avait attiré l'attention des patients.

Cette amblyopie était en général très prononcée, l'acuité visuelle se montrait, sauf dans un cas, toujours inférieure à 1/10 et s'accompagnait *deux* fois d'un rétrécissement notable du champ de la vision. Au reste, bien que presque tous nos observés fussent jeunes (18 à 22 ans), tous faisaient remonter à une époque déjà lointaine, 1, 2 et jusqu'à 7 années, le début des troubles fonctionnels.

Dans *deux* cas, il existait une cataracte polaire postérieure, dans *un* cas un strabisme divergent léger; enfin *trois* fois un astigmatisme régulier compris entre 1.50 et 2.50 dioptries.

Les altérations caractéristiques de la rétine affectent deux formes principales. Parfois elles consistent uniquement en longues traînées blanches, accompagnant les vaisseaux réti-

Digitized by Google

niens, tantôt à demi cachés, tantôt complètement recouverts. Partant de la papille optique, ces bandes exsudatives se prolongent jusqu'à la région équatoriale, se terminant en pinceau, en houppe, présentant à l'image droite un aspect nettement fibrillaire. Chez d'autres sujets le tableau est différent. Tout l'hémisphère postérieur du globe ou une bonne partie de la région maculaire sont envahis par des productions nouvelles, sorte de voile à plis multiples et divergents qui recouvre en partie les vaisseaux propres de la rétine. N'était la coloration blanc grisâtre, le peu de saillie, l'absence de tremblottement et de mobilité de ces néo-membranes, n'étaient leur siège et leurs rapports avec les vaisseaux, on croirait à un décollement rétinien en convolvulus. Dans les diverses mensurations pratiquées, le maximum de saillie formé par les plicatures les plus élevées, les plus rapprochées du disque optique, n'a jamais dépassé 6 à 8 dixièmes de millimètre. Inutile d'ajouter que tout traitement reste impuissant contre de telles formations.

E. *Décollement de la rétine.* — Affection assez fréquente à partir de la jeunesse, au moment où la myopie s'accentue, à l'âge où les yeux sont de plus en plus exposés aux traumatismes, le décollement de la rétine est noté *trente* fois dans nos relevés. Chez *trois* sujets seulement les deux yeux étaient pris; *vingt-sept* fois la lésion était monoculaire et siégeait *treize* fois à droite et à gauche dans *quatorze* cas.

Au point de vue de l'âge, *un* seul de nos observés comptait moins de 20 ans; *six* avaient de 20 à 25 ans; *huit* de 25 à 30 ans; *dix* comptaient de 30 à 40 ans et *trois* dépassaient cet âge. *Dix-huit* fois seulement le début des accidents à pu être déterminé avec une certaine précision. Chez *cinq* patients ils dataient de moins de trois mois; chez *cinq* aussi de trois mois à un an, enfin *huit* fois ils remontaient à une époque encore plus éloignée.

Etant données les conditions d'admissibilité et de maintien dans l'armée, peu de myopies fortes, peu de ces myopies que vient souvent compliquer dans leur stade ultime le soulèvement de la membrane nerveuse, doivent se rencontrer

Digitized by Google

parmi les militaires et surtout parmi les hommes de l'armée active. Les conditions sont différentes pour les réservistes, pour les territoriaux, pour les services auxiliaires. Chez ceux-ci, sous l'influence persistante des causes qui en ont amené le développement primitif, et principalement de la profession, les choroïdites myopiques arrivent à s'aggraver peu à peu. Ainsi s'explique ce fait que, sur *vingt-huit* sujets dont l'âge est précisé, *vingt et un* comptaient plus de 25 ans.

La myopie d'une part, le traumatisme de l'autre sont les deux causes le plus souvent invoquées, le plus souvent agissantes, pour la production du décollement rétinien. Sur *douze* myopes, *cinq* étaient au dessous de 6 dioptries, *sept* présentaient un excès de réfraction plus élevé. *Six* avaient un astigmatisme régulier variant de 1 à 3 dioptries, et chez *trois* l'examen fit constater un staphylome postérieur du second ou du troisième degré.

L'origine traumatique est signalée dans *onze* cas : *dix* fois il y avait eu un coup porté directement sur le globe oculaire ; *une* fois seulement, chute sur la tête ou trauma à distance, ébranlement transmis. Chez *deux* sujets la sclérotique avait été lésée par l'instrument contondant. Notons enfin que l'*un* de nos patients présentait des accidents palustres très marqués. Dans les autres cas, il nous a été impossible de trouver le point de départ du décollement rétinien.

Peut-être serait-il possible de l'attribuer à des altérations du corps vitré, puisque l'hyalitis est noté dans *seize*, ou moitié, de nos observations. Il s'agirait de la variété de soulèvement rétinien due à la rétraction de la vitrine. Mais, dans ces conditions, on devrait, il me semble, constater dans l'humeur vitrée, à l'aide de l'éclairage direct, la présence de ces tractus, de ces membranes qui attirent en avant la rétine, et nous n'avons jamais eu l'occasion de les voir.

Les deux symptômes principaux par lesquels se traduit pour le malade le décollement de la rétine sont : la diminution de la vision et la disparition d'une partie notable du champ visuel. Sur *vingt-six* cas où l'acuité visuelle fut déterminée, elle était : *une* fois seulement supérieure à 1/4 ; *deux*

Digitized by Google

fois comprise entre 1/4 et 1/10; chez *vingt-trois* sujets, elle était inférieure à ce dernier chiffre, il n'y avait plus qu'une perception lumineuse. Ces résultats n'ont rien de surprenant si l'on veut bien se souvenir que le synchisis composé, que la myopie forte viennent s'ajouter au soulèvement de la membrane nerveuse pour déterminer de l'amblyopie. Ajoutons que *trois* fois il y avait complication de troubles cristalliniens, *une* fois d'atrophie de la papille, *une* fois de taies de la cornée.

La diminution du champ visuel résulte nécessairement de la perte de fonction de la partie de la tunique nerveuse décollée. La lacune qui la traduit correspond, par sa situation, à la région soulevée; elle siège en haut le plus souvent, parfois en haut et en dedans. Ajoutons que *cinq* malades se plaignaient d'une sensation de brouillard, *trois* de déformation des objets, *quatre* de mouches fixes volumineuses, *un* de diplopie. Chez *cinq* s'était développé un strabisme divergent très accentué, l'œil atteint s'était dévié en dehors.

Sur les *trente* cas de décollement rétinien que nous avons observés la lésion siégeait *vingt et une* fois à la partie inférieure du globe, au-dessous de la papille optique ; *quatre* fois dans la région externe, *cinq* fois enfin la rétine, totalement soulevée autour de son insertion postérieure, avait pris la disposition dite en convolvulus. Ajoutons que chez un officier blessé par un poinçon qui avait déchiré la sclérotique il existait un véritable pli transversal de la rétine qui, n'eût été la disposition des vaisseaux à sa surface et la saillie qu'il faisait en avant, aurait été très facilement confondu avec une déchirure de la choroïde.

Nous n'avons pas à insister sur les signes des décollements rétiniens, sur leur siège, leur forme, leur étendue, variables selon qu'ils succèdent à la myopie ou proviennent d'un traumatisme du globe. Nous serons aussi bref sur la thérapeutique, n'ayant pu suivre longtemps qu'un petit nombre de nos observés. Chez *trois* d'entre eux une large iridectomie supérieure avait été pratiquée par des confrères antérieurement à notre examen; le résultat en avait été

Digitized by Google

insignifiant. Laissant de côté, de parti pris, toute tentative opératoire, nous avons eu recours au repos au lit, à la compression par un bandage occlusif, aux injections de pilocarpine, à l'iodure de potassium. Ce traitement employé avec persévérance chez *six* patients nous a donné des améliorations temporaires, mais pas une guérison durable.

Il est vrai que si le pronostic du décollement myopique de la rétine offre une gravité considérable, en raison de sa tendance à un accroissement progressif et à la formation de cataractes molles, le soulèvement traumatique peut rester pendant des années sans se compliquer de troubles de transparence du cristallin et sans augmenter de volume. Des malades que nous suivons depuis 8 et 10 années sont restés absolument dans le même état qu'à notre premier examen.

F. *Rétinite hémorragique. Apoplexies, hémorragies de la rétine.* — Nous n'admettons pas une entité morbide se traduisant par des hémorragies de la rétine sans autre symptôme, sans lésion autre. Nous croyons que dans la rétine, aussi bien que dans les autres organes, les épanchements de sang ne sont que la manifestation soit d'une lésion vasculaire, soit d'une altération du liquide sanguin consécutive à une maladie générale ou locale. Si donc nous avons accepté le terme de rétinite hémorragique, c'est uniquement pour ne pas faire un trop grand nombre de variétés, de formes de rétinite, pour ne pas compliquer une classification déjà bien peu facile à défendre. Nous rapprochons des faits dont la caractéristique semble être : des hémorragies de la rétine.

Sur *dix* sujets compris dans nos relevés, *quatre* présentaient des lésions des deux yeux. Chez *six* l'affection était monoculaire, siégeant *une* fois seulement à droite contre *cinq* fois à gauche. L'âge exact des malades n'est noté que chez *cinq;* dont *deux* avaient moins de 30 ans, *deux* 33 ans et *un* 62 ans ; tous les autres étaient des colons algériens, des Arabes adultes qui n'ont pu fournir de renseignement précis sur ce point. Le début de l'affection est noté *huit* fois : *une* fois elle remontait à plus de trois mois ; *deux* sujets avaient été atteints quelques jours seulement avant notre

Digitized by Google

examen ; chez *un* les accidents remontaient à un mois, chez *deux* à deux mois, et chez *deux* aussi à trois mois. En somme l'altération de la vision était de date peu éloignée.

Ainsi que nous l'avons dit plus haut, l'affection première, la cause des altérations sanguines ou vasculaires, point de départ des hémorragies rétiniennes, s'est montrée différente dans nos observations. Chez *un* sujet il s'agissait d'une diarrhée chronique; chez *quatre* d'une cachexie mi-partie palustre, mi-partie alcoolique, telle qu'elle s'observe souvent chez les vieux colons algériens et chez quelques Arabes habitant les villes et, comme les Européens, usant largement de l'absinthe. Les *cinq* sujets présentaient de l'œdème malléolaire. Chez *trois* il y avait de l'albumine dans les urines, mais non d'une manière constante, et chez *quatre* un souffle cardiaque attribuable à l'anémie profonde et peut-être à de l'athérome artériel.

Pendant notre séjour de deux années à l'hôpital d'Orléansville, nous nous étions donné comme règle de pratiquer l'examen des yeux de tous les malades atteints de diarrhée, de dysentérie, de paludisme chronique, et d'y rechercher particulièrement la présence d'hémorragies profondes, rétiniennes ou choroïdiennes. Or, sur un grand nombre de malades nous n'avons rencontré ces épanchements sanguins que *cinq* fois.

Un autre de nos patients était atteint de néphrite sans albuminurie, *deux* présentaient de la leucémie. En somme, tous étaient cachectiques à un certain degré sauf deux. De ces derniers je signalerai le fait suivant :

Observation.

M. H..., pharmacien de marine, 28 ans, garçon très robuste, vient nous consulter le 13 mars 1889. En novembre 1887 il a eu la fièvre jaune; pendant l'hiver ses migraines habituelles ont été plus fortes, plus fréquentes, ont nécessité l'usage peut-être exagéré de l'antipyrine. Par ailleurs aucune tare morbide; ni sucre, ni albumine dans les urines. Le

Digitized by Google

1er mars 1889, subitement, en sortant de déjeuner, il s'aperçut d'un trouble de la vue, et fermant l'œil droit, il reconnut que de son œil gauche il ne percevait plus la partie centrale des objets qu'il regardait. Jusqu'alors sa vision avait été excellente.

A l'examen nous constatons : acuité visuelle à droite 2/3, à gauche < 1/10. De ce côté existe un scotome central, positif, mesurant exactement 10° autour du point de fixation. Le champ de vision lui-même semble très légèrement rétréci. Au miroir on voit que la région maculaire est occupée par une large hémorragie, régulièrement arrondie, ayant un diamètre d'environ trois papilles. Ses bords sont très nets, légèrement saillants, à teinte plus foncée que la partie centrale, qui présente, à l'image droite, un pointillé blanc, très fin. La papille optique est saine. Les vaisseaux rétiniens ne sont pas soulevés par le sang épanché, mais en partie recouverts, en partie complètement voilés par la tache sanguine. Le reste de l'œil ne présente pas de lésions.

Notre distingué confrère et ami le Dr Meyer, qui voulut bien examiner ce malade, eut la bonté de nous envoyer la note suivante : « Cette hémorragie de la macula examinée à l'image droite et avec un fort grossissement ne se présente pas sous l'aspect habituel de cette altération. J'y trouve surtout un certain nombre de petites taches rondes, presque blanches et nettement limitées, qui ne sont assurément pas l'expression d'un commencement de résorption et que je ne crois pas d'origine récente. Il pourrait s'agir d'altérations déjà anciennes, comme j'en ai observé à plusieurs reprises chez des malades ayant séjourné dans les pays chauds, et qui se sont compliquées dernièrement par une hémorragie favorisée par des modifications vasculaires dans cette région. »

Profitant de son séjour dans la capitale, M. H... consulta M. de Wecker, M. Despagnet, d'autres encore parmi nos plus distingués confrères. Tout en ne se prononçant pas sur la nature précise des lésions rétiniennes, ils furent d'accord avec moi pour conseiller à l'intéressant malade le régime

Digitized by Google

lacté et des injections de pilocarpine. Quelques-uns y ajoutaient l'iodure de potassium et des onctions mercurielles ; elles ne furent pas utilisées.

Le 7 juin 1889, M. H... nous écrivait de Cherbourg : « J'ai l'honneur de vous apprendre avec plaisir que l'hémorragie de la macula pour laquelle j'étais allé vous consulter en mars dernier s'est complètement résorbée sans laisser de troubles dans ma vision. L'acuité de l'œil gauche malade est redevenue égale à celle de l'œil droit. Le traitement suivi a été : 20 injections de pilocarpine de *un* à *trois* centigrammes, régime lacté pendant deux mois. »

Je n'ai malheureusement pas eu l'occasion d'examiner M. H... depuis sa guérison et de constater l'état de son œil au point de vue des conséquences appréciables de son hémorragie sur l'aspect des membranes profondes.

Dans le cas suivant l'origine est également restée douteuse, mais le traitement s'est montré absolument infructueux.

Observation.

M. K.., 43 ans, capitaine; syphilis probable en 1867, dix-neuf ans de séjour en Algérie et en Tunisie, mais sans accidents palustres. Très gros, très fort, sanguin, s'est aperçu il y a dix-huit mois que la vision de l'œil gauche diminuait sensiblement, sans douleurs, sans réaction. En octobre 1885 il entre à l'hôpital de Tunis ; on reconnaît dans l'œil gauche des hémorragies rétiniennes; urines normales. On prescrit des purgatifs, du bromure, puis de l'iodure de potassium aux doses de 0 gr. 50 et de 1 gramme pendant trois mois. L'œil droit s'est pris presque subitement, dans une sorte d'attaque, le jour même de son entrée à l'hôpital, et la vision est immédiatement très réduite.

Nous voyons le malade en juin 1886. L'acuité visuelle est inférieure à 1/10 dans les deux yeux, plus faible dans la partie centrale qu'à la périphérie. Aucun signe d'ataxie, pas de symptômes de syphilis, pas de paludisme, le premier

Digitized by Google

bruit du cœur est prolongé, un peu râpeux. Les urines donnent 12 gr. 50 d'urée; 2 gr. 10 d'acide phosphorique par litre, ni albumine, ni glycose. A l'ophtalmoscope on constate de la rétinite surtout maculaire, caractérisée par des plaques exsudatives, des dépôts pigmentaires, quelques hémorragies. Nous prescrivons un traitement mixte énergique.

En juillet M. K... entre au Val-de-Grâce, et notre distingué collègue et ami Poncet de Cluny, croyant à des lésions palustres, donne la quinine et l'arsenic. Quand nous prenons le service en septembre, voyant que cette médication n'a pas amené d'amélioration, nous revenons au traitement spécifique en recourant aux injections de sublimé, auxquelles succèdent des injections de sulfate de strychnine poussées jusqu'à *deux centigrammes* sans obtenir ni accidents d'intoxication ni action thérapeutique. Le 20 septembre l'urine donne par litre : 10 gr. 50 d'urée, 0 gr. 125 d'acide urique, 1 gr. 30 d'acide phosphorique anhydre, ni sucre ni albumine. L'acuité est 1/10 à droite, 1/50 à gauche. Les lésions ne se sont pas modifiées.

Nous reprenons une fois encore le traitement mixte énergique : injections de sublimé à un centigramme, iodure de potassium à 5, 8, 10 grammes par jour. En janvier 1887 notre malade part en convalescence, ne se trouvant pas plus mal, mais n'ayant rien gagné après six mois d'une médication sévère et ponctuellement suivie.

Les symptômes éprouvés par les patients sont parfois à peine sensibles; il nous est arrivé de découvrir à l'examen des apoplexies qui n'occasionnaient aucun trouble visuel. En effet si *un* de nos malades se plaignait d'héméralopie, *quatre* de mouches fixes, *un* de micropsie; si *trois* présentaient des lacunes, *deux* un rétrécissement du champ de la vision, *quatre* possédaient une acuité très satisfaisante. Ces phénomènes dépendent de l'étendue et surtout du siège des altérations. Les hémorragies sont-elles petites, équatoriales, périphériques et disséminées, même en nombre considérable, elles n'altèrent que peu la vision. Tout au contraire, une

Digitized by Google

apoplexie maculaire se traduit rapidement, parfois subitement, par un scotome central.

Nous avons signalé le fait de M. H..., pharmacien de la marine; un lieutenant du 139e de ligne, en traitement au Val-de-Grâce pour une leucémie, nous en a offert un nouvel exemple.

Observation.

M. H..., 33 ans. Leucémie splénique remontant à dix-huit mois, avec fièvre, amaigrissement considérable, rate énorme; le nombre des globules blancs est à peu près égal à celui des globules rouges. Le 12 mai 1885, à 5 heures du soir, après un accès de fièvre intense, il éprouve subitement la sensation d'un corps étranger placé devant l'œil gauche, faisant une tache sur le papier. En même temps le malade a ressenti de légères douleurs dans le fond de l'œil. Le 13 mai la tache obscure occupe exactement le centre de l'objet visé, elle mesure 12 à 15 millimètres de diamètre.

V. OD = 1, OG = 1/6. Champ de limites normales. Au périmètre chromatique de M. Perrin, la tache obscure ne recouvre que la partie centrale du disque de fixation. L'examen ophtalmoscopique montre, exactement dans la macula, à gauche, une petite hémorragie, sous forme d'une tache rosée sur les bords et à centre presque blanc. On sait que cet aspect est caractéristique dans la leucémie.

Le 15 mai le centre blanc a grandi aux dépens de l'anneau rouge, devenu plus étroit encore. Le 20 mai la tache paraît moins épaisse, M. H... dit que la vue est plus nette. Cet officier ayant succombé en juillet aux progrès de la leucémie, l'examen du bulbe oculaire, pratiqué malheureusement au bout de quarante-huit heures seulement, permit de constater les restes de l'hémorragie maculaire sous forme d'une tache exsudative, en même temps qu'une apoplexie plus récente vers l'équateur de l'œil.

Dans les cas où l'acuité visuelle était abaissée, elle est notée : *deux* fois de 1/5; *une* fois de 1/10; *trois* fois inférieure à ce

Digitized by Google

dernier taux. L'hyalitis n'est signalé que chez *un* malade, de la surdité chez *un* autre; mais, dans *sept* cas, il existait une véritable infiltration de la rétine, qui offrait un défaut de transparence surtout au pourtour des troncs vasculaires.

A côté des hémorragies on rencontre souvent des plaques blanches, exsudatives, qui n'en sont que le résidu. Les apoplexies sont presque toujours multiples (10 sur 14), arrondies ou irrégulières, formant du côté équatorial de véritables flammèches par leur disposition striée. Leurs dimensions varient d'une tête d'épingle à la grandeur d'une, de deux papilles et davantage encore. Chez *cinq* sujets la macula était envahie par le sang; nous en avons donné deux exemples.

Quelle que soit leur origine, les épanchements sanguins rétiniens tendent naturellement à se résorber, à guérir. L'histoire de M. H... nous montre une guérison parfaite, succédant, en quelques mois, à une énorme hémorragie maculaire. Nous avons vu des cas aussi favorables, mais, trop souvent, les apoplexies se succèdent et, à mesure que les anciennes s'effacent, laissant non toujours une opacification de la rétine, d'autres viennent prendre leur place. Dans ces conditions l'affection dure autant que la maladie générale dont elle n'est qu'un symptôme.

C'est à cette maladie constitutionnelle, souvent diathésique, que doit s'adresser la thérapeutique : syphilis, paludisme, diarrhée et dysentérie, anémie, leucémie seront combattus par les moyens appropriés : iodure, mercure, quinine, astringents et régime lacté. L'aloès, comme agissant sur le gros intestin; la pilocarpine, comme sudorifique et sialagogue; les courants continus, comme résolutifs, ont été utilisés, non sans quelques avantages.

Dans un cas où l'issue de la maladie avait été fatale, l'examen nécroscopique permit de constater sur les rétines de multiples hémorragies disséminées, surtout vers l'équateur du globe.

G. *Rétino-choroïdite traumatique.* — Chez *quatre* sujets les altérations des membranes profondes de l'œil, rétine et choroïde, succédaient à un traumatisme : *deux* fois choc d'un

Digitized by Google

corps métallique, *une* fois coup de feu de la région temporale, *une* fois projection de poudre dans le globe oculaire. *Trois* des patients souffraient de l'œil droit; le dernier avait été frappé à l'œil gauche. Tous étaient jeunes, ayant de 22 à 26 ans. L'accident datait chez *deux* de trois semaines à un mois; chez les *deux* autres il remontait à neuf et quinze mois.

Les symptômes accusés par les malades, outre l'affaiblissement de la vision, étaient un brouillard rouge (*un* cas), des mouches volantes, de la photopsie, le rétrécissement ou la perte d'une partie du champ visuel. L'acuité s'est montrée : *une* fois supérieure à 1/4; *une* fois comprise entre 1/4 et 1/10; *deux* fois enfin inférieure à ce dernier chiffre.

Dans le cas suivant il est probable que le nerf optique avait été sectionné par le projectile.

Observation.

X..., 25 ans, sous-officier, tentative de suicide. Dans la nuit du 1er septembre 1888, s'est tiré dans la région temporale droite un coup de revolver de petit calibre, entre au Val-de-Grâce le 2 au matin. Hémorragie par le nez. Plaie arrondie de 5 millimètres, au-dessus de l'arcade zygomatique, en son milieu; tuméfaction surtout vers l'orbite. Œil droit très saillant, ecchymose palpébrale et sous-conjonctivale, mouvements du globe presque nuls, pupille dilatée, immobile. Schok léger, aucun autre symptôme. Le soir agitation, T. 38°5. Glace, calomel à dose réfractée, pansement antiseptique.

Le 4 septembre la fièvre a cessé, le gonflement diminue, les mouvements de l'œil sont toujours limités et douloureux. Le miroir montre dans la rétine des hémorragies volumineuses, multiples, irrégulières; elles ne pénètrent pas dans le corps vitré. Quelques grosses veines rétiniennes sont dilatées à la périphérie et se rétrécissent au voisinage du disque optique; les artères sont très petites, sans battements perceptibles; la papille elle-même est le siège d'infiltrations sanguines.

8 *septembre*. L'exophtalmie diminue. Déjà la papille est

Digitized by Google

manifestement décolorée, pâle; les artères deviennent très grêles. Les ecchymoses rétiniennes persistent en se décolorant sur leurs bords; quelques veines présentent un petit point noir, comme un petit coagulum, au siège probable de leur rupture. Aucun trouble cérébral.

12 *septembre*. La saillie du globe a disparu, les hémorragies s'effacent, sauf dans la partie la plus basse de l'œil; celui-ci commence à se dévier en dedans.

Octobre. A la fin du mois d'octobre on constate encore dans la région maculaire des taches apoplectiques. Le vitré, absolument transparent, laisse voir la rétine qui, légèrement soulevée, a pris un aspect blanc, brillant, fibreux, véritable type de la rétinite proliférante. La papille est atrophiée, la vision complètement abolie.

Chez un autre blessé la déviation rapide de l'œil en dehors fut aussi observée. *Deux* présentèrent des suffusions sanguines sous-conjonctivales, *deux* de l'hypohémie; chez tous on trouvait des apoplexies rétiniennes, sauf chez le nommé L..., dont l'histoire offre un véritable intérêt.

Observation.

L..., 82e de ligne, 22 ans, étant marqueur à la cible, le 16 février 1884, reçut sur le côté droit de la face et sur l'œil des éclats très petits d'une balle qui aurait ricoché avant de l'atteindre. Le Dr Delamarre, médecin major des plus distingués, constate, quelques instants après l'accident : 1° une petite plaie d'entrée dans la conjonctive droite, un peu en dehors de la cornée et au niveau du diamètre transversal, avec une légère suffusion sanguine; 2° l'intégrité du cristallin et du corps vitré; 3° une déchirure de la rétine et de la choroïde dans une étendue assez grande; 4° un épanchement sanguin au pourtour de ces ruptures; enfin, plus bas, une teinte grise qui lui fait penser à un décollement de la membrane nerveuse. Il emploie le froid, les sangsues, l'atropine, la pilocarpine, le repos dans l'obscurité. L... est évacué sur le Val-de-Grâce, où il entre le 9 mars.

Digitized by Google

Nous constatons à droite : V = 1/4 ; le champ visuel est très rétréci, surtout du côté interne (15°) dyschromatopsie très nette. L'examen fait voir à la région externe de l'œil droit, vers l'équateur, à peu près à hauteur du diamètre transverse : 1° une large ecchymose à bords striés se continuant vers la région postérieure avec une grande plaque blanche de dénudation scléroticale. Du côté interne de celle-ci part un ruban blanc étroit, horizontal, rupture des tuniques qui se porte vers la macula, mais en reste distante de 2 à 3 papilles. Mais le plus intéressant c'est que du tiers interne de cette fissure descend une traînée pigmentaire qui, après un court trajet, aboutit à une plaque d'un blanc bleuâtre très éclatant, à reflet métallique, qui paraît être un éclat de plomb détaché de la balle. Le corps étranger n'ayant pas été vu dans les premiers jours par le Dr Delamarre, il est probable qu'il était caché par des caillots sanguins dont on trouve encore des traces, tant à sa surface, sous forme de traînées brun-rouge, que dans son voisinage immédiat.

Notre collègue Poncet de Cluny, qui voulut bien examiner ce militaire proposé pour une gratification, conclut comme nous à la présence d'une parcelle de plomb, saillante, encastrée dans les membranes profondes de l'œil. A l'image droite, dans cet œil emmétrope, la surface du corps métallique était encore visible avec un verre convexe de 4 dioptries. Ayant conservé une acuité de 1/4 et ne présentant après deux mois d'observation aucun symptôme inflammatoire, nous pensâmes qu'il n'y avait aucun motif pour lui proposer une intervention. Nous ne savons ce qu'il est advenu de son œil.

H. *Embolie de l'artère centrale.* — Un seul cas s'est présenté à notre observation, chez un garçon de 21 ans, employé de commerce, atteint en décembre 1886 et examiné en février 1887. La perte de la vision avait été subite. Des antécédents rhumatismaux et une endocardite, légère cependant, rendaient compte de la formation d'une embolie.

V : OD = 2/3 avec — 2.50. OG, nulle.

Digitized by Google

A l'image droite toutes les artères qui sillonnent la rétine à partir du disque optique sont vides de sang et représentées par des traînées blanchâtres. Légèrement excavée, la papille optique est pâle, complètement atrophiée. Bien que contenant encore un peu de sang, les veines rétiniennes sont très diminuées de volume.

I. *Cysticerque sous-rétinien.* — Le nommé D..., 26 ans, du 62e de ligne, s'aperçoit en mai 1872 qu'il existe dans sa vision, à gauche, après quelques légers brouillards temporaires, une lacune grande comme la main. Entré en juin à l'hôpital de Lorient, il en est évacué sur le Val-de-Grâce en juillet, comme atteint d'un cysticerque de l'œil. Il y fut successivement examiné par M. le médecin inspecteur Mathieu, qui conclut à l'exactitude du diagnostic porté en Bretagne, et par M. Perrin, qui s'arrêta à l'idée d'un néoplasme choroïdien. Quand je vis le malade en mai 1873, des accidents aigus et violents d'irido-choroïdite, persistant pendant deux mois, avaient complètement altéré l'aspect de l'œil. Derrière la cornée atrophiée, derrière la pupille irrégulière et dilatée, on voit sur un fond grisâtre des taches rouges alternant avec des plaques blanc bleuâtre. Il est évident que la rétine désorganisée est portée en avant par une tumeur ou par des productions placées plus profondément. Un diagnostic précis est devenu complètement impossible.

De nouveaux accidents inflammatoires ne tardèrent pas à éclater, et notre collègue Poncet, qui avait pris le service, pratiqua en septembre l'énucléation de cet œil. L'examen du globe plongé dans la liqueur de Müller montra qu'il s'agissait bien d'un cysticerque. L'observation fut publiée par Poncet dans la *Gazette médicale de Paris*, en 1874.

Les deux seuls cas de cysticerque de l'œil que nous ayons rencontrés dans l'armée ont été observés chez des militaires habitant le littoral breton. On sait que la consommation de viande de porc est très répandue dans les campagnes et que les cultivateurs n'ont pas soin de la soumettre à une cuisson prolongée. C'est dans cette coutume qu'il faut chercher, nous semble-t-il, l'explication de la coïncidence signalée.

Digitized by Google

K. *Fibres opaques de la rétine.* — Nous avons noté chez *six* sujets seulement cette malformation congénitale, mais il est certain qu'étant donné son peu d'importance, au point de vue de la fonction, nous n'avons pas tenu compte de tous les cas. Dans nos *six* faits, *quatre* fois l'affection intéressait les deux yeux; *une* fois l'œil droit, *une* fois l'œil gauche, étaient seuls atteints. Tous nos observés étaient jeunes (18 à 21 ans), *trois* étaient emmétropes et *sept* myopes. De ces derniers *trois* avaient une myopie de 1 à 1.50 dioptrie; chez les *quatre* derniers l'excès de réfraction était de 4 ou 4.50 dioptries.

Nous croyons qu'il ne faut voir dans cette fréquence de la myopie qu'une coïncidence. Cependant il est permis de supposer que des yeux atteints d'un vice de développement, d'une anomalie congénitale, présentent une certaine tendance à subir plus facilement que des organes normaux l'impression des influences qui conduisent à la myopie: nous en dirons autant de l'astigmatisme régulier existant *trois* fois seulement.

Inutile de décrire les altérations observées chez nos patients, elles n'ont offert rien de spécial. Les houppes que constituent les fibres opaques siégeaient *six* fois dans tout le pourtour du disque optique. *Deux* fois elles étaient limitées à la zone supérieure, *deux* fois au quadrant inférieur de la papille. Jamais elles ne s'étendaient à plus de 1 ou 1 1/2 diamètre au delà des bords du disque.

Ainsi que nous le disions plus haut, cette malformation n'exerce, en général, qu'une influence dépressive très minime sur l'acuité visuelle. D'habitude, elle n'est constatée qu'accidentellement, dans une exploration de l'œil nécessitée par un objet différent. Sur *dix* yeux, *huit* possédaient une acuité de 2/3 au moins; *un* n'avait que 1/3, *un* 1/4 seulement de la normale.

Au point de vue spécial du service militaire, l'opacité de quelques fibres du nerf optique au voisinage de son expansion rétinienne n'offre donc qu'un très minime intérêt.

L. *Coloboma de la macula.* — Chez le nommé P..., 20 ans,

Digitized by Google

jeune soldat du 89e de ligne, atteint depuis sa naissance d'une amaurose complète à droite, nous avons rencontré une disposition spéciale du fond de l'œil que nous avons rapportée à une anomalie de la région maculaire. Au lieu de l'aspect normal, on trouve à ce niveau une plaque blanche, brillante, à fond nacré, à bords nets, arrondie, de 1 1/2 papille de diamètre. A sa surface quelques îlots de pigment. La papille est saine. Sur la tache maculaire passe en bas un vaisseau qui vient se jeter dans une branche plus grosse, laquelle, s'élargissant comme une sangsue à son attache, pénètre d'avant en arrière dans le centre de la macula. De ce vaisseau, qui n'offre pas de pulsations, partent de fins ramuscules qui se dirigent en haut. Il y aurait donc communication directe de l'artère maculaire avec les artères ciliaires postérieures.

Le fond de la plaque maculaire se voit le mieux avec — 5 dioptries, ses bords avec —2 dioptries. La choroïde présente encore quelques altérations légères vers le pôle postérieur du globe, mais elles vont rapidement diminuant du côté de l'équateur. En somme, nous croyons qu'il s'agit, dans ce cas, d'un véritable coloboma de la région maculaire, tel que de Wecker en a figuré un exemple.

Dr Chauvel.

(A suivre.)

Digitized by Google

DE L'ACTION DE L'ÉLECTROLYSE

SUR LES CULTURES DE STAPHYLOCOQUES ET DE STREPTOCOQUES[1]

PAR

Le Dr FÉLIX LAGRANGE
Agrégé de la Faculté de médecine de Bordeaux

ET

MAZET
Externe des hôpitaux

(TRAVAIL DU LABORATOIRE DES CLINIQUES DE LA FACULTÉ DE BORDEAUX)

Depuis plusieurs mois, nous utilisons l'action des courants continus dans le traitement des diverses affections des voies lacrymales. Un grand nombre de succès, assez rapides, que nous avons obtenus dans des cas de rétrécissements avec dacryocystites rebelles, nous ont amené à nous demander et à rechercher quels étaient les effets de l'électrolyse ? Ces effets sont-ils simplement analogues à ceux d'une cautérisation, ou, d'une façon plus particulière, sont-ils antiseptiques et agissent-ils par la décomposition organique qu'ils provoquent, en développant autour des électrodes une zone arrêtant et empêchant l'évolution des microbes ?

C'est dans le but de déceler cette action antiseptique qu'ont été dirigées les recherches que nous avons faites au laboratoire des cliniques, avec le concours éclairé de notre savant ami, le Dr Sabrazès, que nous sommes heureux de remercier ici.

Dans ces derniers temps, Charrin et d'Arsonval, expérimentant l'action sur les microbes des courants continus fort intenses, sont arrivés à des résultats peu encourageants pour de nouveaux expérimentateurs. Mais le point de départ de nos recherches nous a conduits à faire des expériences un peu différentes, originales par ce fait que nous avons cherché le plus possible à nous rapprocher des conditions où nous

1. Travail lu à la Société d'anatomie et de physiologie de Bordeaux.

Digitized by Google

sommes lorsque nous faisons l'électrolyse des voies lacrymales.

Nous avons pris des tubes de 4 millimètres de diamètre, d'une longueur de 11 à 12 centimètres; l'une des extrémités, bouchée au chalumeau, porte un fil de platine pénétrant à travers le verre jusqu'à l'intérieur du tube; il deviendra l'électrode positive; l'autre extrémité est simplement bouchée à la ouate et coiffée au papier; l'électrode négative sera représentée par une sonde de Bowmann, plongeant dans le tube comme plonge dans le canal nasal la sonde dont on se sert en oculistique pour l'électrolyse des voies lacrymales. Ces tubes, ainsi préparés, sont stérilisés et prêts à recevoir le bouillon (*V. la figure*).

Nous avons fait nos expériences d'abord sur des staphylocoques, ensuite sur des streptocoques.

Dans les premières, la sonde (électrode négative) qui plongeait dans le tube n'allait pas jusqu'à la partie inférieure, siège du pôle positif; un intervalle d'un centimètre environ séparait les deux pôles; il en résultait que, même en faisant passer le courant pendant longtemps, le bouillon de culture placé au-dessous du pôle négatif ne se décomposait pas; dans ce cas, l'action du courant continu a été à peu près nulle sur la virulence des microbes. Dans un second ordre d'expériences, nous avons arrangé notre dispositif expérimental de façon que le pôle négatif, la sonde introduite dans le tube, va jusqu'au fond du tube, tout à côté (évidemment sans le toucher) du pôle positif; dans ce cas le bouillon s'est tout entier transformé en mousse en quelques minutes. Cette transformation du bouillon en mousse très aérée, résultait du dégagement de gaz formé par l'électrolyse; ces gaz, partant du fond du tube pour monter à la surface, émulsionnaient, ou mieux transformaient en mousse la totalité du liquide.

Une partie seulement du liquide subit ainsi la décomposition chimique; la preuve en est que, par un repos de quelques

Digitized by Google

heures, en perdant son gaz le liquide se reforme, comme le vin de champagne, un instant mousseux, retombe liquide au fond du verre.

Dans cet ordre d'expériences, les courants continus ont toujours exercé une action très considérable sur le pouvoir virulent des microbes.

Ceux-ci n'ont pas été absolument détruits, mais ils n'ont pu donner sur gélose que de faibles cultures et ont été incapables de se reproduire dans la chambre antérieure, d'occasionner des abcès dans le tissu cellulaire, tandis que des staphylocoques témoins, venus de la même source, et *non électrolysés*, montraient au contraire une extrême virulence.

Les dernières expériences faites comme celles dont nous venons de parler ont été faites sur des streptocoques; elles ont fourni des résultats analogues, c'est-à-dire également concluants.

Nous attribuons l'action bactéricide de l'électrolyse:

1° A la décomposition chimique d'une partie du liquide;

2° A la mise au contact avec les gaz produits du liquide qui n'a pas été décomposé. Grâce à la transformation en mousse de la totalité du bouillon de culture, chaque molécule de liquide contenant l'agent virulent est placé sous l'influence des gaz; c'est à cette action, dont la nature intime mériterait d'être étudiée plus longuement, qu'il faut probablement attribuer les résultats obtenus.

En admettant, d'ailleurs, que le mode d'action de l'électrolyse soit inconnu, son pouvoir bactéricide n'en est pas moins certain, et pour le démontrer nous rapportons ici nos expériences avec tous les détails utiles.

Nos premières recherches ont porté sur les cultures d'un staphylocoque virulent provenant d'une tumeur lacrymale.

Nous constatons une fois de plus, le 25 mai dernier, la virulence de ce microcoque par l'injection de deux gouttes de culture dans la chambre antérieure de l'œil d'un lapin qui, dès le lendemain, présentait une panophtalmie et une conjonctivite purulente intense.

Première expérience. — Le 26 mai, à l'aide d'une pipette

Digitized by Google

Pasteur, nous aspirons 1 à 2 centimètres cubes de ce bouillon virulent, que nous introduisons ensuite dans un premier tube d'expériences. Nous mettons dans ce tube une sonde lacrymale, qui, par son extrémité inférieure, plonge d'un centimètre seulement dans le liquide; nous relions l'autre extrémité au pôle négatif de la pile et le courant passe dès que nous avons de même rattaché au pôle positif le fil de platine du tube. Aussitôt la décomposition du bouillon s'annonce par des petites bulles gazeuses qui paraissent se détacher de l'électrode positive pour se porter à l'électrode négative. Le bouillon se décompose ainsi petit à petit, se transformant en une mousse blanche qui monte le long du tube. Nous laissons passer pendant 7 minutes un courant d'une intensité de 7 milliampères; le bouillon n'est pas tout décomposé; celui qui sépare les deux électrodes paraît résister aux courants continus et conserve en apparence ses caractères ordinaires.

Le 27 mai, nous ensemençons sur gélose le bouillon électrolysé et nous en injectons deux gouttes dans la chambre antérieure de l'œil d'un lapin; dès le lendemain, le tube de gélose, mis à l'étuve à 37°, nous présentait des colonies de staphylocoques et nous constations chez le lapin un phlegmon de l'œil.

Deuxième expérience. — Le 31 mai nous faisons l'électrolyse d'un nouveau tube, en ayant soin, cette fois, de faire plonger la sonde dans la presque totalité du bouillon, de façon à ce que les deux électrodes, sans se toucher, soient assez rapprochées l'une de l'autre. Un courant de 6 milliampères passe ainsi pendant un quart d'heure sans que le bouillon soit encore totalement mousseux. Le jour même, transport sur gélose et inoculation d'un lapin; le lendemain nous constations que les colonies s'étaient développées et que le lapin présentait une ophtalmie intense.

Troisième expérience. — Électrolyse d'un troisième tube avec un courant de 8 à 12 milliampères, pendant 10 minutes; il reste au fond du tube à peine quelques gouttes de bouillon qui n'ont été ni émulsionnées ni décomposées. Après le pas-

Digitized by Google

sage du courant, le liquide se recompose en grande partie, ce qui permet de l'ensemencer et de l'inoculer. Le jour suivant, la gélose avait poussé, mais l'œil du lapin, que nous avons observé pendant plusieurs jours, est resté intact, n'ayant pas même offert le moindre symptôme de kératite ou de conjonctivite.

Quatrième et cinquième expériences. — Le 14 juin, électrolyse de deux autres tubes jusqu'à décomposition presque totale du bouillon; dans le quatrième tube, on fait passer un courant de 6 à 7 milliampères pendant 9 minutes, et dans le cinquième un courant de 10 à 12 milliampères pendant 6 minutes. Les ensemencements faits avec ces deux tubes se sont développés; mais les inoculations faites à deux lapins n'ont, tout d'abord, rien produit; ce n'est qu'au quatrième jour que le lapin inoculé avec le liquide du cinquième tube a présenté un vaste hypopion de l'œil, qui s'est, dans la suite, résorbé sans entraîner l'atrophie du globe comme après les autres ophtalmies que nous avons observées. Quant au lapin inoculé avec le quatrième tube, son œil n'a jamais rien présenté d'anormal.

Ces troisième, quatrième et cinquième expériences tendent à établir que lorsque le bouillon est complètement transformé en mousse dans le tube, il perd sa virulence; aussi, dans les expériences suivantes, nous nous appliquons à obtenir cette décomposition complète, et pour cela nous introduisons l'électrode négative jusqu'au fond du tube, de manière à ne laisser qu'un très faible intervalle, sous forme d'écartement latéral, entre les deux électrodes. La figure ci-jointe montre cette disposition définitive adoptée pour toutes les expériences à partir de la sixième. Dans les cinq premières, l'électrode avait été de plus en plus enfoncée. On remarquera que c'est précisément à mesure que l'écartement des deux électrodes diminuait que s'affirmait le résultat positif des expériences.

La sixième expérience et les suivantes, faites avec une électrode négative allant jusqu'au fond du tube et permettant la transformation complète du bouillon en mousse, ont

Digitized by Google

donné constamment des résultats positifs dans le sens de l'action bactéricide.

Sixième expérience. — Le dispositif expérimental étant établi comme sur la figure ci-jointe, le 22 juin nous faisons passer pendant un quart d'heure un courant de 8 à 12 milliampères dans un sixième tube d'expérience. Le bouillon est totalement transformé en mousse, c'est-à-dire qu'une partie subit la décomposition chimique et que les gaz ainsi produits émulsionnent le reste comme l'acide carbonique l'eau de Seltz. En perdant son gaz, le bouillon non décomposé se reforme au bout de quelques heures. L'ensemencement sur gélose et l'inoculation faite avec ce liquide ont été stériles.

Le liquide électrolysé de la sorte a donc perdu sa puissance pathogène. Pour être bien sûrs que notre culture de staphylocoques n'a pas perdu sa virulence spontanément, le 27 juin nous injectons deux gouttes de bouillon non électrolysé dans la chambre antérieure de l'œil d'un lapin. Dès le lendemain nous constations que l'œil inoculé présentait un phlegmon et une conjonctivite purulente intense.

Septième expérience. — Le 1er juillet, électrolyse d'un septième tube par un courant de 6 à 12 milliampères passant pendant 6 minutes; décomposition complète du bouillon. Le tube de gélose ensemencé montrait, le lendemain, quelques petites colonies isolées, peu exubérantes. Quant à l'inoculation faite dans la chambre autérieure de l'œil d'un lapin, *elle n'a rien donné.*

Huitième expérience. — Électrolyse d'un huitième tube, à la même date, par un courant de 6 milliampères passant pendant 11 minutes. L'ensemencement fait sur gélose *n'a rien produit;* le lendemain, nouvel ensemencement qui n'a pas plus poussé que le premier, et inoculation *qui n'a rien donné*, à l'exception d'une cataracte traumatique faite avec la pointe de l'aiguille.

Neuvième et dixième expériences. — Le 5 juillet, électrolyse de deux nouveaux tubes, toujours jusqu'à émulsion complète du bouillon; dans le tube n° 9, nous faisons passer un courant de 4 milliampères seulement pendant 12 minutes.

Digitized by Google

Le tube de gélose ensemencé a montré, le lendemain, de petites colonies isolées, non confluentes. L'inoculation dans l'œil n'a rien produit.

Dans le tube n° 10, nous faisons passer un courant de 4 milliampères seulement pendant 10 minutes, ce laps de temps suffisant à l'émulsion du bouillon. Les ensemencements, faits sur gélose et avec la pipette dans du bouillon ont poussé, mais l'inoculation dans la chambre antérieure d'un lapin *n'a rien donné.*

Le même jour, injection dans l'œil d'un lapin de la même quantité du bouillon qui sert à nos expériences pour voir une fois de plus si le staphylocoque a bien conservé toute sa virulence. Dès le lendemain, on pouvait constater un vaste hypopion et une forte conjonctivite purulente qui vont entraîner en quelques jours la fonte totale de l'œil.

Onzième expérience. — Le 14 juillet, électrolyse d'un tube de bouillon par un courant de 5 milliampères pendant 5 minutes. Le 16, ensemencement sur gélose du bouillon reconstitué par le repos; dès le lendemain, on constate quelques colonies de staphylocoques. Le même jour, inoculation d'un lapin; on injecte quelques gouttes seulement de ce bouillon électrolysé dans la cuisse droite d'un lapin, alors que dans la cuisse gauche on injecte la même quantité de bouillon non électrolysé. L'expérience a été négative des deux côtés, par suite de la trop minime quantité de liquide injecté.

Douzième expérience. — Le 19 juillet, électrolyse d'un autre tube de bouillon, contenant toujours du staphylocoque, par un courant de 5 milliampères pendant 10 minutes. Le tube ensemencé avec le liquide électrolysé a donné des colonies de staphylocoques.

Le même jour, inoculation parallèle chez un lapin; dans la cuisse gauche, injection d'un centimètre cube de bouillon électrolysé; dans la cuisse droite, injection d'un centimètre cube de bouillon non électrolysé. Le côté gauche n'a rien présenté d'anormal, tandis que quelques jours après l'inoculation, on remarque du côté droit une large eschare de toute la partie

Digitized by Google

postérieure de la cuisse; au-dessous se trouve une collection purulente dans laquelle l'examen direct montre une grande abondance de staphylocoques qui s'y trouvaient presque en culture pure. Ce pus est ensemencé dans du bouillon de bœuf peptonisé; une goutte de bouillon est injectée le lendemain dans l'œil de ce même lapin, et le staphylocoque affirmait de nouveau sa virulence en occasionnant une panophtalmite intense.

Les expériences sur le staphylocoque nous paraissant assez concluantes, nous avons expérimenté sur un nouveau micrococque.

Treizième expérience. — Le 26 juillet, électrolyse d'un tube de bouillon contenant, cette fois, un streptocoque virulent; courant de 5 milliampères pendant 10 minutes, jusqu'à décomposition totale du bouillon.

Ce même jour, deux inoculations parallèles sont faites sur deux lapins différents. Dans le tissu sous-dermique de l'oreille de l'un, on injecte un centimètre cube de bouillon électrolysé; dans l'oreille du second lapin, injection d'un centimètre cube de bouillon non électrolysé. Le 31 juillet, cinq jours après l'inoculation, ce second lapin mourait de septicémie et les milieux de culture ensemencés avec le sang du cœur ont montré à l'examen, dès le lendemain, de très belles chaînettes de streptocoques.

Le lapin injecté avec le streptocoque électrolysé reste très bien portant; son oreille est absolument normale le 6 août.

Ces expériences démontrent que l'électrolyse, faite même avec des courants de faible intensité, possède une véritable action bactéricide ou antiseptique. Pour que cette action soit considérable, il est nécessaire que le liquide contenant les éléments virulents soit totalement décomposé ou totalement émulsionné par les gaz résultant de la décomposition électrolytique. La transformation en mousse du bouillon qui ne subit pas la décomposition chimique place chaque molécule du liquide en présence des gaz produits. Ce sont probable-

Digitized by Google

ment ces gaz qui agissent sur la vitalité des agents pathogènes.

En lisant le compte rendu de nos expériences, on a pu remarquer que toujours le bouillon électrolysé jusqu'à complète transformation en mousse avait été stérile dans ses inoculations; cependant sur gélose l'ensemencement a presque toujours donné des colonies, peu vivaces et peu abondantes, mais suffisantes pour que nous ne puissions reconnaître à l'électrolyse un pouvoir bactéricide absolu. Toutefois, l'atténuation de la virulence a toujours été extrêmement marquée, puisque dans les tissus les microbes convenablement électrolysés ont été constamment stériles.

Ainsi que nous l'avons dit au début de ce travail, nous avons eu surtout en vue ce qui se passe dans le canal nasal pendant l'application de l'électrolyse.

La sonde de Bowmann, électrode négative, plonge dans un canal plus ou moins rempli de liquide, le pôle positif étant placé dans la narine correspondante. L'opérateur fait passer un courant de quelques milliampères (4 environ) pendant quelques minutes; une mousse abondante sort au niveau du point lacrymal; le liquide virulent, riche en staphylocoques ou en streptocoques, remplissant le sac lacrymal et le canal nasal, est évidemment totalement décomposé ou émulsionné. Il doit en résulter une stérilisation, une antisepsie de la région opératoire.

La clinique nous a toujours démontré la justesse de cette considération. Nous avons souvent pratiqué l'électrolyse et toujours au grand profit de l'asepsie des voies lacrymales.

Dr F. Lagrange et Mazet.

Digitized by Google

DU DANGER QUE PEUVENT PRÉSENTER

LES INJECTIONS SOUS-CUTANÉES DE NITRATE DE PILOCARPINE

PAR

Le Dr RÉMY

M. X..., âgé de 56 ans, fort et vigoureux, mais alcoolique, vint me consulter il y a quelques années pour une diminution considérable de la vue. Il était atteint *d'atrophie blanche* bien caractérisée des deux papilles. Je conseillai de s'abstenir de tout traitement. Peu satisfait de ce conseil, il alla demander avis à un autre oculiste, puis à un troisième, qui prescrivit des injections sous-cutanées de strychnine et de nitrate de pilocarpine et chargea de ce soin un médecin de ses amis habitant la localité où le malade devait se rendre pour se reposer un peu. Ici je ne saurais mieux faire que de laisser la plume à un parent du malade chargé de le soigner. Voici ce qu'il m'a écrit :

« La strychnine le laissait absolument dans son état naturel ; la pilocarpine lui donnait des crises telles que nous restions tous épouvantés devant lui ; il criait : « Je meurs ! je « meurs ! » et une demi-heure après revenait à lui. L'oculiste fut informé par moi des terribles effets de ce poison. « Con- « tinuez, dit-il, la vue reviendra. » Plein de foi, le malade laissa continuer le traitement, dont l'effet fut si rapide que les injections furent peu nombreuses. La dernière fut foudroyante. A peine était-elle faite que le malade s'écria : « Docteur, vous m'avez tué, je suis empoisonné ! » Un instant après, il était mort. On ouvrit sa bouche, elle était noire comme de l'encre. »

Si cet accident est regrettable, par contre c'est peut-être à lui qu'un autre malade doit la vie. A la suite de l'observation précédente, la même personne m'écrit ce qui suit, que je crois utile de publier, quoique, pour ce cas, je n'aie pas eu

Digitized by Google

la curiosité de connaître ni le malade ni les médecins, mais le fait n'est pas hors de doute :

« Un autre fait s'est produit dernièrement.

« Le fils d'une de mes amies ayant eu, par suite d'une embolie, une attaque de paralysie, les médecins, pour hâter son rétablissement, qui marchait lentement, eurent l'idée des injections sous-cutanées de pilocarpine. Un matin, mon amie me fait chercher : « Mon fils va mourir ! s'écrie-t-elle, il a « maintenant des attaques d'épilepsie. — Calmez-vous, lui « dis-je, je suis sûr que c'est encore la pilocarpine qui pro- « duit ses terribles effets. » Nous écrivons au médecin de vouloir bien cesser les injections, en lui racontant la mort de M. X... Il était temps ; le médecin suivit le conseil et, depuis, il n'est pas revenu de nouvelle attaque. »

Il y a quelques mois, j'ai vu également à la clinique de Galezowski un malade auquel des injections sous-cutanées, dont malheureusement il n'a pu me dire le contenu, produisaient des crises très violentes. Je ne puis donc ici accuser sûrement la pilocarpine; mais cependant on est fortement en droit de soupçonner ce médicament plutôt qu'aucun autre.

Enfin, en ce moment même, un enfant d'une dizaine d'années environ, venu exprès de la Guadeloupe pour suivre un traitement entre les mains du Dr Galezowski, a subi avant son départ du pays natal plusieurs injections sous-cutanées de nitrate de pilocarpine, mais l'effet en a été reconnu tellement mauvais que les médecins ont dû le faire cesser. Au dire des parents de l'enfant, les deux dernières injections auraient produit des accidents du côté de la vessie.

Ces faits ne sont probablement pas les seuls, et leur gravité devrait déjà donner à réfléchir même s'il s'agissait d'un médicament d'une utilité incontestable; mais il n'en est pas ainsi : qu'il se soit agi de décollements rétiniens, d'atrophie choroïdienne ou d'autres affections, je l'ai vu souvent employer; mais j'avoue que, jusqu'à présent, ses résultats m'ont laissé peu de confiance dans ses vertus.

Dr Rémy.

Digitized by Google

TROUBLES OCULAIRES

DANS LES

ASSOCIATIONS HYSTÉRO-ORGANIQUES

LEUR VALEUR SÉMÉIOLOGIQUE

PAR

Le Dr Ed. KŒNIG

(*Suite et fin* [1])

Syphilisme et alcoolisme

Depuis longtemps déjà on a parlé des rapports de la syphilis avec l'anesthésie hystérique. Les travaux de M. le professeur Fournier ont mis en lumière cette coexistence.

Georges Guinon [2], dans sa thèse, cite de nombreux exemples d'hystérie provoquée ou réveillée au cours de la syphilis. L'anesthésie hystérique présente ce caractère de disparaître brusquement, témoin l'observation de M. Raymond [3].

Il s'agissait d'une jeune femme de 19 ans qui avait eu des manifestations hystériques bien nettes. A 26 ans, chancre induré. Elle voit sa voisine atteinte de paraplégie syphilitique, elle fait une paraplégie psychique et offre en même temps des stigmates oculaires : rétrécissement du champ visuel, dyschromatopsie. Plus tard une autre malade devenue sourde attire son attention, elle devient sourde à son tour. Un jour, après une vive discussion, la paraplégie et les stigmates oculaires disparaissent.

Parfois on se trouve en présence de réelles difficultés pour interpréter certains symptômes. A ce propos l'observation de M. le professeur Potain est instructive.

1. Voir les numéros de juin et août.
2. G. Guinon, *loc. cit.*
3. Raymond, *Progrès médical*, 1888, n° 14.

Digitized by Google

Observation X (résumée).

(Potain, *Gazette des hôpitaux*, 1887).

Femme devenue syphilitique il y a sept ans. Chancre, roséole, kératite.

Sujet très nerveux, ayant été somnambule pendant sa jeunesse. Engourdissement dans les membres inférieurs.

Un matin, en se levant, sensations d'engourdissement dans tout le côté gauche du corps. Le soir hémiplégie gauche complète.

Anesthésie gauche pour tous les modes de la sensibilité.

Inocclusion de la paupière gauche avec strabisme interne. Face déviée à droite.

Amaurose presque complète à gauche ; abolition de l'ouïe, du goût, de l'odorat de ce côté.

M. Potain ne discute pas la valeur de l'hémiplégie motrice et sensitivo-sensorielle. Elle est hystérique. Mais au sujet de la paralysie faciale et de la paralysie du moteur oculaire externe, il pense qu'il faut invoquer une lésion organique sous la dépendance de la syphilis.

Il est difficile de se prononcer sur ce point spécial de l'observation de M. Potain. S'agissait-il d'une paralysie oculaire vraie, ou au contraire de la contracture de l'antagoniste ?

En pareil cas, il est toujours difficile de dire auquel de ces états on a affaire.

M. Borel[1], élève de M. Landolt, qui a fait une étude approfondie des affections hystériques des muscles oculaires, affirme que le diagnostic différentiel, impossible au premier aspect, pourrait être fait par le *champ de fixation*, qui est normal dans le cas de strabisme spastique et limité dans le cas de strabisme paralytique.

1. Borel, Affections hystériques des muscles oculaires (*Arch. d'opht.*, 1886, p. 506).

Digitized by Google

Jusqu'à présent il n'a pas encore été produit d'observation indiscutable de paralysie oculaire hystérique.

D'autre part rien ne permet d'exclure l'autre hypothèse d'une lésion organique de la base occasionnée par la syphilis. Il n'est pas rare, en effet, de voir la syphilis occasionner des paralysies faciales, non plus que celles du moteur oculaire externe. Cette coexistence n'explique pas les connexions des deux noyaux et pas celles des nerfs eux-mêmes.

Quoi qu'il en soit, cette observation montre bien avec quelle attention scrupuleuse il faut observer les différentes combinaisons de symptômes oculaires afin de pouvoir leur assigner leur origine véritable.

Il y a une question très importante qui s'y rattache, c'est celle du pronostic. L'hémiplégie motrice et sensitivo-sensorielle peut s'évanouir dans un avenir très prochain, je l'ai déjà fait observer, tandis que les paralysies se rattachant à une lésion sont le plus souvent incurables.

Il est encore un point sur lequel je désire retenir l'attention.

C'est celui qui se rapporte à la combinaison de *lésions syphilitiques* du fond de l'œil et de troubles fonctionnels relevant de l'hystérie. M. Parinaud a cité un cas de ce genre en 1888. L'examen révéla, en même temps que les lésions de la choroïdite syphilitique dans l'œil gauche, de l'amaurose et à droite un rétrécissement du champ visuel à 30° et de la micromégalopsie.

Il est bien évident que les lésions observées ne rendent pas compte de l'amaurose, puisqu'il n'y avait pas d'altérations du nerf optique. Il faut en chercher ailleurs l'explication. Ce qui est noté dans l'autre œil montre que l'hystérie atteint les deux yeux sous une forme et à des degrés différents. Quant à la nature du pronostic, il n'est pas douteux qu'en pareille matière il doive s'inspirer de ces notions.

Il me reste à parler de l'alcoolisme. C'est en 1886 que M. Charcot, rompant le premier avec les traditions anciennes, affirma le rôle de l'alcoolisme dans la provocation de l'hystérie. Après lui, Debove, Maynon, Dreyfous, Marie

Digitized by Google

ajoutent des observations qui démontrent surabondamment que l'intoxication alcoolique peut soit réveiller la névrose, soit jouer vis-à-vis d'elle le rôle d'agent provocateur.

Les signes oculaires de l'hystérie relevés dans ces différents travaux sont ceux qu'on observe communément.

L'observation que je rapporte est intéressante à cause du révèlement particulier et rare qu'a présenté l'hystérie dans l'appareil visuel.

Observation XI (personnelle)

Paralysie alcoolique, stigmates oculaires de l'hystérie.

Le nommé Leglan, bijoutier, âgé de 34 ans, est entré dans le service de M. Charcot le 23 novembre 1892.

Antécédents héréditaires. — Père et grand-père alcooliques. Mère morte à 61 ans d'un cancer de l'intestin ; aurait eu du tremblement des mains.

Antécédents personnels. — Bien portant en général. Pas de syphilis. Depuis l'âge de 20 ans, tremblement des mains sans cause déterminée. Il y a deux ans, il contracte des habitudes alcooliques. Le début de la maladie actuelle remonte à six mois, époque à laquelle il s'aperçoit un matin en se levant que ses jambes se dérobent sous lui et qu'il n'a pas la sensation de contact du sol. Il n'a pas eu de douleurs fulgurantes ; mais il se plaint de douleurs musculaires dans les cuisses qui s'exagèrent à la pression.

Vers le 20 novembre, un matin en se levant, il lui est impossible de se tenir debout ; il reste trois jours couché et se fait transporter à la Salpêtrière. C'est depuis ce moment que des troubles oculaires ont apparu.

État actuel. — Le malade marche très difficilement à l'aide d'une canne, en traînant un peu les pieds sans les projeter en avant. Le signe de Romberg est peu marqué, mais il existe. Les réflexes rotuliens sont complètement abolis. Il existe une zone d'anesthésie mal délimitée, remontant au-dessus des genoux, et de l'hyperesthésie dans les muscles du ventre et la masse sacro-lombaire.

Digitized by Google

La contractilité faradique est légèrement diminuée dans les muscles de la jambe et de la cuisse. Réaction de dégénérescence légère dans les vastes interne et externe, et l'extenseur commun des orteils. Les extenseurs des jambes n'offrent qu'une faible résistance.

Les troubles oculaires se sont manifestés le même jour où il lui a été impossible de se lever. Les paupières étaient tombantes et il lui était impossible de les relever. Dans la matinée il a vu double; la diplopie a été permanente.

29 *novembre*. (Examen par M. Parinaud). — On constate à l'état de repos un ptosis double assez prononcé; les paupières recouvrent la moitié de la cornée. Quand on commande au malade d'ouvrir les paupières, celles-ci n'exécutent aucun mouvement. Cependant on remarque que lorsque l'attention du malade n'est pas sollicitée, les mouvements synergiques en haut des yeux et des paupières s'exécutent assez bien. Il y a un nystagmus latéral à oscillations rapides comme dans le nystagmus véritable. L'examen avec le verre coloré révèle une diplopie aux images homonymes persistant également dans toutes les directions du regard sans modifications dans leur écartement. Les pupilles se contractent d'abord énergiquement à l'excitation lumineuse, et en maintenant l'action de la lumière, elles subissent des contractions spasmodiques. Leur réaction à la convergence est normale.

Le fond de l'œil ne présente aucune altération. Pas de dyschromatopsie. Pas de scotome central.

Rétrécissement concentrique du champ visuel, à un degré inégal dans les deux yeux.

Micromégalopsie. V = 1 avec + 1.50 cyl. à axe horizontal. OG emmétrope. Dans ce dernier, on note une légère réduction de l'amplitude d'accommodation (pour ramener pp. à 0.25 cent. il faut + 1.25 D).

5 *décembre*. — Le ptosis a disparu. Le malade relève les paupières sans difficulté. Les mouvements des yeux s'exécutent mieux. Le nystagmus est moins accusé. La diplopie a disparu.

Digitized by Google

9 *décembre.* — Le champ visuel est absolument normal. Le malade peut lire les plus petits caractères sans le secours d'un verre.

Comme le faisait observer M. Charcot, on ne peut attribuer qu'à l'hystérie les derniers phénomènes. Dans ce cas, l'alcoolisme a fait naître l'hystérie chez un sujet prédisposé, en jouant le rôle d'agent provocateur. Il a été la cause occasionnelle, et l'hérédité la cause prédisposante. Il n'est pas difficile, dans l'espèce, de faire la part des deux facteurs dans la genèse des accidents. On observe, d'une part, une paraplégie avec faiblesse des muscles extenseurs; d'autre part, le rétrécissement concentrique du champ visuel, la micromégalopsie, la diplopie, le ptosis. L'antithèse entre ces diverses manifestations est trop marquée pour prêter à la confusion. Les derniers relèvent nettement de l'hystérie, et je dois dire que la nature du ptosis avait tout d'abord attiré l'attention du Dr Parinaud. Comme je l'ai déjà observé pour les cas d'ophtalmoplégie hystérique, il n'y avait aucun plissement à la peau ; les paupières étaient tombantes à l'état de repos, inactives pour les mouvements volontaires ou commandés.

La diplopie offrait également des caractères particuliers qui pouvaient faire exclure l'idée d'une paralysie musculaire : écartement modéré des images sans déplacement notable.

Enfin la disparition brusque de tous les signes oculaires observés est aussi à noter. Rien de semblable n'a été jusqu'ici noté ailleurs que dans l'hystérie; la conclusion en faveur de celle-ci s'impose donc.

A l'inspection du malade deux signes attiraient tout d'abord l'attention : l'impotence fonctionnelle des membres et la chute des paupières; mais le malade avait eu de la diplopie, le diagnostic pouvait s'égarer.

Si la combinaison de tous ces éléments divers pouvait prêter à une fausse interprétation, il n'est pas moins vrai qu'elle était apte à exercer la sagacité du clinicien.

Les accidents oculaires ont suivi de près l'éclosion des autres. Leur évaluation réciproque est intéressante à noter.

Digitized by Google

Provoquée par l'action nocive de l'alcool, l'hystérie a fait son apparition sans modifier les autres symptômes. Mais l'influence du traitement a été manifeste sur elle; sa marche a été presque aussitôt enrayée. Que serait-il advenu si le malade avait continué ses excès alcooliques? L'association de l'hystérie et de l'alcoolisme se complétant, les deux affections auraient évolué parallèlement et auraient atteint à bref délai leur dernière expression.

En résumé

1° Il existe des cas relativement nombreux dans lesquels on trouve chez le même sujet les manifestations d'une maladie organique ou dynamique du système nerveux en même temps que les stigmates de l'hystérie (association hystéro-organique).

2° Les difficultés du diagnostic différentiel ne peuvent souvent être résolues dans ces cas que grâce à des signes fournis par l'appareil de la vision.

3° Ceux-ci sont en effet susceptibles soit de révéler l'une des deux affections alors qu'elle est masquée par l'autre, soit d'affirmer l'existence certaine de l'une ou l'autre.

4° Ces associations sont surtout fréquentes entre l'hystérie et la sclérose en plaques, le tabes, la syringomyélie, les myopathies d'une part, la maladie de Basedow, la chorée d'autre part. Il est enfin des intoxications et des infections, comme l'alcoolisme et la syphilis, qui réalisent de semblables combinaisons.

5° Il importe de distinguer que, d'un côté, certains signes appartiennent exclusivement à l'hystérie; que, d'un autre côté, d'autres symptômes relèvent seulement de maladies organiques; que, par suite, il suffira de rapporter à chacune des deux séries les manifestations observées sans tenir compte *a priori* des autres troubles somatiques.

6° Il est des signes oculaires qui paraissent communs à

Digitized by Google

l'un et à l'autre ordre d'affections, mais ce n'est là qu'une apparence, et un examen approfondi montre en tous les cas des différences suffisantes pour décider du problème.

Dr Kœnig.

BIBLIOGRAPHIE

ET REVUE DES JOURNAUX

M. Germain Sée a fait une communication intéressante à l'Académie de médecine sur le **Traitement des hydropisies cardiaques avancées, par la théobromine**[1]. — Cette étude sera lue avec intérêt par tous nos confrères, qui ont l'occasion de soigner les rétinites et névrites provoquées par les maladies du cœur et des reins.

D'après les recherches les plus précises et en accord avec les données de la chimie moderne, il existe, sous le nom collectif de xanthines, un groupe de corps comprenant l'acide urique, la guanine, la paraxanthine, l'hypoxantine, l'adénine, présentant les plus notables affinités. C'est à ce groupe qu'appartiennent aussi les composés végétaux, la théobromine, la caféine, qui de même que la série xanthique tout entière proviennent de la nucléine lors de son dédoublement; on sait que ce sont diverses nucléines qui constituent le noyau des cellules animales ou végétales.

Caféine. — La caféine, comme la digitaline, passe pour élever la pression et provoquer ainsi la diurèse; si la digitaline agit sur le cœur, la caféine opère sur les vaisseaux, c'est-à-dire en excitant les centres vaso-moteurs et produisant la vaso-constriction, qui serait le fond de tout le mécanisme urinaire, et cette action est telle qu'elle peut faire monter les urines à 4.4 et même à 6.2 p. 100 du poids total du corps. Ce privilège est à la caféine.

Théobromine, ses caractères chimiques. — La théobromine est la diméthylxanthine, c'est-à-dire une xanthine deux fois méthylée, provenant du chocolat; elle est ainsi l'homologue inférieure de la caféine, qui provient du thé, du café, du maté, et même un peu de la noix de kola. Tandis que la caféine est soluble

(1) Académie de médecine, 1er août 1893 (*Bulletin médical*, n° 62).

Digitized by Google

dans le benzoate ou le salicylate de soude, la théobromine est complètement insoluble dans ces sels.

a) La théobromine agit sur les muscles des animaux à sang froid plus activement que la caféine, mais sans produire les manifestations d'excitation des centres nerveux et sans déterminer d'intoxication.

b) On obtient ainsi, avec une dose de théobromine de 5 gr., prise en nature, un effet diurétique trois fois plus marqué que par la caféine, c'est-à-dire pouvant aller à 10 p. 100 du poids corporel.

c) La diurèse théobromique dure vingt heures au lieu de six heures par la caféine. Elle commence au bout de trois à quatre heures et s'établit au maximum au bout d'un à deux jours de traitement théobromique.

d) La théobromine, de même que la caféine, fait partie de ce groupe de substances qu'on appelle aujourd'hui *xanthines*, qui présentent la plus grande affinité avec l'acide urique et proviennent presque toutes des tissus animaux ou végétaux riches en cellules ou noyaux de cellules.

e) La théobromine ou dyméthylxanthine (méthyle = $(C^2H^3)^2$) est une xanthine avec deux méthyles; elle est l'homologue inférieure de la caféine, qui est une triméthylxanthine. Malgré leur analogie apparente, la différence de leur constitution méthylique détermine des actions physiologiques tout à fait distinctes : toutes deux sont des diurétiques, mais la théobromine produit la diurèse cinq fois plus forte, et cela en agissant directement sur l'élément sécréteur du rein, sans le secours de l'élément nervo-vaso-moteur.

f) L'action de la théobromine se manifeste d'une manière infaillible dans les hydropisies d'origine cardiaque, même les plus avancées. Le professeur Sée a vu, dans sept cas, après les échecs successifs de tous les autres diurétiques, la diurèse s'élever, en trois ou quatre jours, à deux litres et jusqu'à six litres d'urine; et, au fur et à mesure que les urines augmentaient, toutes les hydropisies reculer, tous les liquides se résorber d'une manière évidente et proportionnelle à la polyurie; celle-ci se produisait même quand il y avait un certain degré d'albuminurie et se traduisait non seulement par l'excès d'eau, mais par tous les principes normaux de l'urine.

g) *Doses et mode d'administration.* — Les effets physiologiques de la théobromine sont, pour ainsi dire, isolés. On peut, par cela même, la prescrire à volonté, et, comme elle est insoluble dans tous les liquides, on est forcé de l'employer en nature, ainsi, de l'administrer en pastilles ou en cachets contenant un demi-gramme ou un gramme de substance.

Le premier jour j'ordonne, dit le professeur Sée, 2 gr. en 2

Digitized by Google

ou en 4 cachets, au moment de prendre des aliments ou du lait.

Le deuxième jour, 3 gr. Le troisième jour, 4 gr. Le quatrième jour, 5 gr. Le cinquième jour, et pendant quatre jours, je suspends le traitement. Puis, s'il y a lieu, je prescris à nouveau 2 à 3 gr. par jour pendant trois jours; de cette manière, l'effet obtenu se maintient parfaitement.

Dr GALEZOWSKI.

M. VIALET. **Hémianopsie corticale par lésion du cuneus.** — L'auteur a observé dans le service de M. Déjérine deux cas d'hémianopsie gauche avec hémiplégie droite incomplète. L'un d'eux, dont l'examen cérébral histologique a été fait, avait aussi de l'hémianesthésie droite. Dans le second cas l'autopsie révéla les lésions suivantes : ramollissement blanc de la partie postérieure de l'écorce de l'hémisphère gauche; dans l'hémisphère droit une plaque jaune ancienne occupait le quart antérieur du cuneus.

L'atrophie portait exclusivement sur les deux tiers antérieurs du cuneus, la moitié antérieure de la scissure calcarine, le fond de la scissure perpendiculaire interne, le pied du cuneus et se prolongeait jusqu'au pied de l'hippocampe. Cette région reçoit le rameau antérieur de l'artère occipitale; son altération a atteint les fibres de projection ou radiation optique et les fibres interhémisphériques ou fibres calleuses, sous forme de deux zones, l'une petite sur la paroi externe de la corne occipitale, l'autre plus grande entourant toute la demi-circonférence inférieure de cette même corne. Cette dernière zone dégénérée a pu être poursuivie, à travers le lobe pariétal, jusqu'en partie dans la partie inféro-externe du pulvinar, en partie dans le corps genouillé externe.

Ce fait, d'une part, prouve que l'intégrité du cuneus est nécessaire à la perception des sensations visuelles et que, par conséquent, cette circonvolution fait partie de la sphère visuelle corticale, et, d'autre part, il fournit des données anatomiques importantes sur la marche des fibres d'association ou de projection partant du cuneus; les fibres de projection nées de différents points du cuneus suivent des voies différentes pour parvenir aux noyaux centraux. Celles qui proviennent de la partie antérieure et supérieure du ventricule, et celles qui proviennent de la partie postéro-inférieure passent au-dessus de la corne occipitale, se rendant toutes à la partie postéro-inférieure du pulvinar et du corps genouillé externe.

De l'action des rayons ultra-violets du soleil sur la peau, provoquant l'érythème pellagroïde, par le Dr GRANCHER. — M. Grancher, qui remplace pendant les vacances M. Fournier à

Digitized by Google

Saint-Louis, présenta une malade atteinte d'un érythème pellagroïde développé sous l'action prolongée du soleil sur la face et les paupières.

On est parvenu à le reproduire au moyen de la lumière électrique et on a reconnu que les rayons calorifiques et lumineux n'étaient pour rien dans le développement de cet érythème, que les rayons chimiques seuls agissaient. Comme pour les plaques photographiques, les rayons ultra-violets et violets sont à craindre. Aussi n'est-ce pas en été, mais à l'époque de l'année où le soleil est le plus riche en rayons chimiques, c'est-à-dire au printemps, qu'on voit se produire l'érythème pellagroïde. A la fin de l'été, il desquame et ne laisse après lui qu'une simple pigmentation brunâtre de la peau.

L'érythème pellagroïde ne diffère en rien comme siège et aspect de l'érythème pellagreux. Ce qui les distingue n'est pas l'érythème, mais bien les autres symptômes qui l'accompagnent, troubles mentaux et digestifs de l'érythème pellagreux, et qui manquent dans l'érythème pellagroïde.

(*Médecine moderne.*)

GREEFF. **Recherches bactériologiques sur la genèse de l'ophtalmie sympathique** (*Arch. f. Augenh.*, *XXVI*, 3 *et* 4, 1893). — Selon l'auteur on ne possède pas un seul signe pathognomonique de l'O. S., ce qui donne des statistiques différentes au point de vue bactériologique. Il rend compte de ses expériences entreprises au laboratoire de Koch. Il recueillit des bouts de nerfs appartenant à 17 yeux énuclés pour O. S. et en fit des cultures et des inoculations dans la chambre antérieure du lapin. Tous ses essais furent négatifs. Deutschmann, au contraire, a toujours trouvé des microorganismes dans les yeux affectés d'O. S. En présence de ces résultats contradictoires, Greeff rappelle les règles que Koch a posées pour déclarer qu'un microbe est spécifique d'une affection : 1) Le microbe doit se rencontrer dans tous les cas de l'affection. 2) Il doit se rencontrer dans cette seule affection. 3) Il doit être répandu dans les tissus en telle quantité et réparti de telle façon qu'on puisse expliquer tous les symptômes de la maladie. 4) La culture en dehors de l'organisme doit en être possible et, inoculé, il doit reproduire la même maladie. Or ces quatre règles ne peuvent s'appliquer aux microorganismes décelés par Deutschmann. Deutschmann avait reproduit expérimentalement des O. S. chez le lapin en injectant d'abord des spores d'*aspergillus fumigatus*, puis le staphylocoque jaune et blanc. Greeff, après nombre d'autres, a voulu reproduire ces expériences et a échoué. Lorsqu'on retrouve des microbes dans l'autre œil, on en

Digitized by Google

rencontre ailleurs également, il y a infection générale. Il conclut que l'on ne peut encore considérer comme démontrée la théorie de la migration de Deutschmann, et que, avec nos moyens actuels d'investigation, nous ne pouvons arriver à démontrer l'existence de microbes dans le globe oculaire ou le nerf optique des yeux affectés d'O. S.

PUCCI PAOLO. **Forma di transizione tra il tremore ereditario semplice e la sclerosi a piastre.** — Dans le *Giornale Medico del Reale Esercito e della Reale Marina* du 7 juillet 1893 a paru un article intéressant du Dr Paolo Pucci, sur la sclérose en plaques, et nous en extrayons quelques passages pouvant servir *au diagnostic des troubles oculaires d'origine spinale.*

Le Dr Pucci s'étend principalement sur la question de l'hérédité, à laquelle il attribue, dans la plupart des cas, la cause de l'apparition de la sclérose.

Il cite, entre autres cas, celui d'un jeune homme de 22 ans atteint, depuis son enfance, de tremblement des mains, au point qu'il n'a pas pu apprendre à écrire. Son père, âgé de 65 ans, est affecté de ce même tremblement, ainsi qu'un de ses oncles maternels. Sa sœur est folle et souffre de convulsions. Toute cette famille est sobre et n'a jamais abusé des alcools.

Pour ce qui a rapport aux yeux, nous relevons seulement les points suivants : L... ne présente pas de nystagmus, et la réaction pupillaire se fait bien à la lumière et par l'accommodation. C'est par l'absence de douleurs lancinantes, et surtout des troubles visuels bien connus, que cette maladie diffère complètement de l'ataxie locomotrice, mais peut-être offre-t-elle quelque ressemblance avec le pseudo-tabes et avec la chorée. Lorsque le malade ferme les yeux, il trébuche, ses jambes tremblent et il finit par tomber. La vue, en restant intacte, est le sens dans lequel se sont pour ainsi dire réfugiées toutes les facultés de L..., et cette absence de troubles oculaires est un point capital pour le diagnostic.

En effet, la vision étant indemne, le diagnostic différentiel est facile à établir. Aussi l'auteur, écartant également l'hypothèse d'une ataxie, d'une chorée, d'une lésion du cervelet, d'une intoxication alcoolique ou nicotinique, d'une hystérie caractérisée, attribue-t-il les phénomènes observés chez cet individu à un tremblement nerveux héréditaire, peut-être symptomatique d'une sclérose en plaques. Dr GALEZOWSKI.

La sensibilité colorée. — Le Dr Le Dantec a décrit un phénomène curieux qu'il désigne sous le nom de sensibilité colorée et

Digitized by Google

qui est ignoré des personnes qui l'éprouvent. On l'observe chez les hystériques anesthésiques et il consiste dans la vision colorée qui se produit à la suite d'une excitation des nerfs de la sensibilité générale, par le pincement, une piqûre, etc. L'auteur appelle spectre la couleur provoquée. Voici les conclusions qui terminent son travail important :

La sensibilité colorée est la transformation d'un phénomène de la sensibilité générale non différenciée en un phénomène de sensibilité spéciale différenciée.

Ce phénomène se rencontre d'une façon remarquable chez les hystériques anesthésiques, mais la couleur du spectre varie non seulement suivant le genre d'excitation, mais encore suivant les individus. Aussi, le pincement de la peau, rouge pour beaucoup de sujets, est vert pour d'autres.

Le spectre peut être différent suivant que l'on porte l'excitation sur le membre supérieur, ou sur le membre inférieur.

Le spectre sera d'autant plus coloré que l'excitation sera plus forte. Il est en général plus intense dans l'œil correspondant au côté excité, de sorte qu'une malade anesthésique peut dire, les yeux fermés, de quel côté porte l'excitation.

Le signe de la sensibilité colorée ou signe du spectre est caractéristique d'une anesthésie essentielle, *sine materiâ*, comme cela a lieu dans l'hystérie anesthésique. La sensibilité générale n'est qu'endormie, et l'on peut dire que les hystériques anesthésiques sentent par leurs yeux. La constatation de ce signe permettra de poser un diagnostic précis entre la lésion organique et une lésion essentielle et sera surtout utile dans le diagnostic des névrites périphériques.

Certains phénomères pathologiques, comme les auras sensorielles de l'épilepsie partielle (visions colorées, phosphènes), comme la vision colorée scintillante de la migraine ophtalmique, rentrent probablement dans la catégorie des phénomènes de la sensibilité colorée. Le phénomène du spectre peut s'expliquer par la transmission de l'excitation périphérique au centre de la sensibilité générale d'abord, puis, par irradiation, au centre de la vision, qui doit être dans le voisinage.

(*Revue de thérap. médico-chirurg.*, 15 octobre 1893.)

Neurasthénie d'origine syphilitique, par le professeur Fournier. — Jusqu'à présent je n'ai décrit que les grandes formes, les formes les plus accentuées de la neurasthénie, celles qui s'imposent à l'attention pour la netteté et l'intensité de leurs symptômes : une forme spinale (myélasthénie) se traduisant plus spécialement par des symptômes médullaires; une forme cérébrale,

Digitized by Google

à prédominance d'accidents cérébraux; une forme cérébro-spinale, qui se définit d'elle-même; une forme périphérique; une forme sympathique ou viscérale (neurasthénie dyspeptique, cardiaque, génitale, etc.); une forme monosymptomatique, constituée par un unique symptôme, tel, par exemple, qu'une douleur fixe et persistante. La syphilis est bien faite pour provoquer des phénomènes neurasthéniques, et cela à des titres divers : en tant que maladie infectieuse; en tant que maladie dépressive, anémiante; en tant que maladie exerçant sur l'organisme une réaction d'ordre moral parfois des plus intenses; en tant que maladie particulièrement disposée à porter ses atteintes sur le système nerveux.

A ce dernier point de vue, je citerai une statistique qui sans doute fixera toutes les convictions, ma propre collection (qui remonte à 1860) relativement à la fréquence relative des nombreux accidents qui composent la syphilis tertiaire. J'ai trouvé sur un total de 3,429 cas de manifestations tertiaires de tout ordre :

Syphilides tertiaires			787 cas.
Gommes sous-cutanées			128 —
Lésions osseuses			336 —
Lésions de l'œil			69 —
SYSTÈME NERVEUX	Paralysies oculaires	57	1085 —
	Syphilis cérébrale	461	
	Accidents cérébro-spinaux	11	
	Monoplégies	3	
	Syphilis médullaire	77	
	Tabes	355	
	Tabes cérébro-spinal	45	
	Atrophies musculaires	19	
	Paralysie générale	32	
	Aliénation	9	
	Hémiplégie faciale	13	
	Affections nerveuses diverses	3	

Ainsi, dans cette statistique, les manifestations tertiaires intéressant le système nerveux marchent au premier rang comme fréquence. Elles dépassent le tiers; les lésions tertiaires de l'œil et les paralysies oculaires figurent pour le chiffre de 126 cas; tabes simple et tabes cérébro-spinal comptent pour 400 cas.

(*Bulletin médical*, 15 octobre 1893).

Tubercule du cervelet chez un enfant de huit ans, par le Dr L. D'ASTROS. — Il s'agit d'une petite fille, qui entra à Toulouse à l'hôpital de la Conception, au mois d'octobre 1892.

Cette enfant, amaigrie et au teint blême, était bien portante lorsqu'en avril elle fut prise de somnolence invincible, soit à l'école, soit chez elle.

Digitized by Google

Vers le milieu de mai, elle commença à ressentir des douleurs dans le cou, à la partie antérieure et supérieure seulement. Ces douleurs vives duraient quelques instants, puis étaient suivies de contractions généralysées dans les membres. Ces crises duraient environ un quart d'heure et se renouvelaient trois à quatre fois par semaine. Quelques vomissements peu fréquents se montrèrent aussi à cet époque.

Au commencement de juillet les crises cessèrent et une accalmie se manifesta, qui dura environ un mois et demi. Mais, vers le 15 août, l'enfant fut prise de céphalalgies diffuses occupant tout le crâne, qui se calmaient momentanément par l'application de compresses vinaigrées, pour reprendre bientôt après. La souffrance empêchait le sommeil. En même temps des vomissements abondants se produisirent, et aussi des alternatives de diarrhée et de constipation. L'enfant cependant conservait son appétit.

Cet état persista jusque vers la fin de septembre. Dans les dernier jours de ce mois, la céphalalgie s'amenda. Mais alors apparurent des troubles de la vision, qui baissa progressivement à partir du 25 de ce mois environ. Vers la même époque se manifestèrent des troubles de l'équilibration et de la marche. L'enfant était obligée de se tenir aux meubles environnants, lorsqu'elle voulait marcher.

Lorsqu'on me l'amena à l'hôpital, ces troubles de l'équilibration étaient des plus accentués. L'enfant, mise sur ses pieds, était prise de tremblements des membres inférieurs, avec tendance à tomber en arrière. La démarche, impossible sans soutien, était nettement titubante. L'enfant, n'y voyant pas d'ailleurs, criait et pleurait dès qu'on la mettait sur ses pieds, crainte de tomber. Ces troubles visuels très accusés, l'enfant ne distinguant guère que la lumière et l'obscurité, purent être rattachés à une neuro-rétinite bien nette, dont mon confrère le Dr Guende constata tous les caractères à l'ophtalmoscope. La saillie de la papille était des plus accusées. Il y avait aussi de la dilatation pupillaire des deux côtés. Mais pas de strabisme, ni de troubles fonctionnels dans la musculature extérieure de l'œil.

Le diagnostic ne pouvait être hésitant. A côté des symptômes diffus, tels que céphalalgies, vomissements, contractures, qui pouvaient déjà faire présumer l'existence d'une tumeur encéphalique, d'autres, plus importants, je veux parler de la névro-rétinite avec amblyopie, ne pouvaient venir que confirmer le diagnostic d'une tumeur du cervelet.

De toutes les tumeurs encéphaliques, le tubercule est le plus fréquent chez l'enfant, en même temps que le cervelet en est le siège le plus habituel. La mère a été atteinte à l'âge de 16 ans

Digitized by Google

d'une arthrite tuberculeuse du coude gauche qui dura environ deux mois et demi et a amené une ankylose du coude à angle obtus, que l'on constate encore aujourd'hui. Cette femme a eu neuf enfants, dont quatre sont morts en bas âge. Cinq, dont notre malade, vivent encore, et, à part celle-ci, en bonne santé apparente.

Après son entrée à l'hôpital, l'état de l'enfant a été progressivement en empirant. La station debout est devenue complètement impossible. La vue a baissé de plus en plus. Les maux de tête ne se sont pas montrés trop persistants. Mais de temps en temps les crises de contracture se renouvelaient. L'enfant est devenue complètement gâteuse et, après des crises répétées de contracture, elle a succombé.

M. Cassoute, à l'autopsie, a constaté dans le poumon une tuberculose fibro-caséeuse avec prédominance de l'évolution fibreuse et quelques noyaux caséeux du volume d'une lentille environ. A gauche et au sommet un tubercule crétacé de même dimension. Les ganglions bronchiques sont en état d'infiltration tuberculeuse.

Dans l'abdomen, on constate par places quelques tubercules péritonéaux ayant amené l'adhérence des anses intestinales entre elles. Les ganglions mésentériques sont tuberculeux.

Le foie offre, sous la capsule de Glisson, plusieurs tubercules miliaires. A la surface et à la coupe une tache bien nette d'infiltration tuberculo-caséeuse. Sous la capsule de la rate on note également un petit tubercule.

L'examen de l'encéphale nous a donné les résultats suivants : à la surface, le cerveau est congestionné ; à la base existe nettement une infiltration des méninges sans granulations grises manifestes. On remarque un certain degré d'hydrocéphalie ventriculaire.

La coupe des hémisphères laisse écouler une petite quantité de liquide et fait constater une légère dilatation des ventricules. Cette hydrocéphalie relève des troubles de la circulation veineuse, notamment de la compression du sinus longitudinal supérieur, par la tumeur du cervelet évidente sur cette pièce.

Le cervelet était, en effet, dans un certain degré, adhérent à la dure-mère, surtout en arrière et vers la ligne médiane. Extrait de la fosse cérébelleuse, il offre une infiltration caséeuse, mais nullement ramollie, indurée plutôt, qui occupe surtout les régions postérieures de l'organe. Le lobe médian est atteint dans sa totalité. La partie postérieure des deux hémisphères est infiltrée de tuberculose caséeuse. A droite cette infiltration constitue une masse dense du volume d'une noix environ. A gauche, les lésions sont moins confluentes et se montrent sous forme de deux noyaux

Digitized by Google

séparés par un intervalle de substance cérébelleuse intacte en apparence.

(*Marseille médical.*)

Des moyens de prévenir des accidents infectieux après l'opération de la cataracte. Communication du professeur PANAS à l'Académie de médecine.

M. Panas, après avoir constaté que, malgré les progrès réalisés en ces dernières années dans les opérations de cataracte, il ne s'en produit pas moins de temps à autre des accidents infectieux post-opératoires, malgré les pratiques les plus minutieuses de l'antisepsie.

On lave, on nettoie les paupières et les culs-de-sac conjonctivaux avec le plus grand soin; on fait même, aujourd'hui, le lavage de la chambre antérieure de l'œil.

M. Panas vient de découvrir une nouvelle cause de contamination dans les sécrétions sébacées des bords palpébraux et il propose de nouvelles mesures antiseptiques pré-opératoires pour s'opposer à cette cause de contamination.

« Pour prévenir l'apparition d'accidents infectieux à la suite de l'opération de la cataracte, dit M. Panas, nous avons soumis, depuis le mois de mars dernier, tous les malades devant subir cette opération à un lavage soigneux des bords palpébraux avec de l'huile biiodurée, après avoir dégraissé les paupières à l'aide d'une solution de carbonate de soude.

« Ce lavage est pratiqué la veille au soir, et un pansement occlusif ouaté est gardé jusqu'au moment de l'opération.

« Depuis que je suis cette pratique, mes opérés de cataracte n'ont plus offert la moindre complication, quel que fût leur état général de santé.

« La présence constante de matières grasses au niveau des bords palpébraux fait que leur nettoyage avec des solutions antiseptiques aqueuses ne saurait remplacer celui qui est pratiqué au moyen d'un corps gras contenant une proportion bien supérieure de biiodure de mercure (4 p. 1,000). Ajoutons que l'excitation qui en résulte est nulle ou se réduit à peu de chose. »

Des atrophies musculaires, par FERRIER. — Les paralysies peuvent être divisées en deux groupes : les unes ne s'accompagnent pas de dégénérescence des faisceaux musculaires; les autres sont suivies ou dépendent d'une atrophie musculaire. Ces dernières ont fait l'objet d'un travail de M. Ferrier, présenté au dernier Congrès de l'Association médicale britannique. Voici les parties principales de ce travail :

Digitized by Google

Les *atrophies musculaires* peuvent être d'origine nerveuse ou d'origine myélopathique.

Les *atrophies musculaires myélopathiques* peuvent être rangées en trois groupes, suivant que la lésion qui les produit siège à la partie supérieure du bulbe, ou bien à la partie inférieure ou au niveau de la moelle. Il en résulte trois types cliniques distincts, qui sont : l'ophtalmoplégie, la paralysie bulbaire et la paralysie spinale atrophique. Ces trois types peuvent s'observer séparément ou s'associer; ils peuvent se manifester à l'état aigu, subaigu et chronique.

Dans *l'ophtalmoplégie*, qui relève d'une lésion des noyaux bulbaires supérieurs, les muscles internes de l'œil peuvent être seuls affectés (ophtalmoplégie interne), ou bien la musculature externe est seule touchée (ophtalmoplégie externe). Dans d'autres cas, tous les muscles sont pris.

Les recherches expérimentales de Hensen et Volckers, les observations cliniques de Westphal, Siemerling, Bruck et d'autres ont démontré que la troisième paire cranienne a pour origine une série de noyaux qui commandent chacun un mouvement différent de l'œil. On comprend ainsi pourquoi l'ophtalmoplégie peut être complète ou incomplète, suivant que tous les noyaux ou quelques-uns seulement sont atteints.

L'ophtalmoplégie s'accompagne dans certains cas d'un symptôme récemment mis en relief par Hughlings Jackson, c'est-à-dire de la parésie de l'orbiculaire et du frontal. Ce fait clinique semblerait indiquer qu'il existe une relation entre les nerfs de ces muscles (qui proviennent du facial) et les nerfs de l'œil. L'expérimentation a confirmé cette relation. Mendel, en effet, a démontré que la destruction des muscles orbiculaire et frontal chez le cobaye s'accompagne, au bout d'un certain temps — sept mois dans les expériences qu'il a faites — d'une atrophie des noyaux d'origine des nerfs de l'œil (troisième paire), tandis que le noyau propre du facial est resté intact.

(*Bulletin médical*, 15 octobre 1893.)

Maladies des paupières et des membranes externes de l'œil, par le Dr F. de Lapersonne, doyen de la faculté de médecine de Lille. — Ce petit volume appartient à la collection scientifique des *Aide-mémoire*. Il forme un résumé succinct, très clair et très précis des maladies des paupières et de leurs rebords, de la conjonctive, de la cornée et de la sclérotique. L'auteur a passé en revue toutes les idées les plus récentes relatives à la pathogénie de ces affections et les méthodes de traitement, de sorte qu'en examinant attentivement tous les paragraphes, on peut se mettre

Digitized by Google

au courant de la science ophtalmologique moderne et reconnaître les plus récentes découvertes. Nous adressons nos sincères félicitations à notre éminent confrère, M. de Lapersonne, pour la rédaction claire et précise de cette partie de la pathologie oculaire.

Dr GALEZOWSKI.

Anomalie congénitale de l'iris et du cristallin, par M. C. FROMAGET. — Maz... (Anselme), âgé de 64 ans, se présente à la clinique ophtalmologique de l'hôpital Saint-André le 26 avril 1893. (*Société d'Ophtalmologie de Bordeaux*, 16 mai 1893.)

L'iris réagit sous l'influence de la lumière; mais la partie interne reste absolument immobile. En instillant l'atropine on constate à la partie postérieure de l'iris, en dedans, l'existence d'une plaque blanchâtre de deux millimètres environ. Cette plaque, intimement unie à l'iris, fait une légère saillie dans le champ pupillaire; elle se prolonge en arrière par un prolongement conique très fin qui perfore la cristalloïde et se continue profondément dans le cristallin. A gauche, le prolongement conique se termine par une extrémité très effilée; à droite, par une plaque blanche, opaque, située dans l'épaisseur du cristallin, convexe en avant.

Ces deux anomalies sont absolument symétriques et semblables. On n'observe rien d'anormal dans les autres portions du cristallin. L'examen du fond de l'œil montre des papilles atteintes d'atrophie, il s'agit là d'une malformation congénitale qu'accompagne le nystagmus. C'est dans le cristallin qu'il semble falloir chercher la nature de cette anomalie.

Sur la localisation anatomique de la cécité verbale, par MM. DÉJÉRINE et VIALET. — Précédemment, M. Déjérine a prouvé que dans la cécité verbale avec troubles de la parole et agraphie, la lésion siège au niveau du pli courbe, tandis que dans la cécité verbale pure avec intégrité du langage ainsi que de l'écriture spontanée et sous dictée, la lésion siège en dehors de la zone du langage et sépare cette dernière du centre visuel cortical.

Dans la cécité verbale pure, MM. Déjérine et Vialet ont recherché sur des coupes microscopiques en série s'il ne fallait pas chercher au delà de l'écorce la région du cerveau lésée. Il résulte de leurs études qu'il existe dans la partie inférieure du faisceau longitudinal de Burdach des fibres différenciées physiologiquement et destinées à transmettre les impressions visuelles à la zone du langage.

Digitized by Google

Anatomie des centres nerveux, par H. OBERSTEINER, traduite de l'allemand. — L'auteur décrit d'abord les méthodes de recherches, entre autres celles de Weigert, de Pal, de Golgi, actuellement très employées. La cinquième partie, consacrée à la topographie du cerveau et du mésocéphale et illustrée par de nombreuses gravures, est des plus intéressantes, mais l'analyse en est impossible. Les faisceaux et les voies nerveuses (faisceaux de la moelle, nerfs cérébraux, cervelet, ganglions cérébraux), sont longuement décrits. Le centre visuel est situé, pour O., dans le lobe occipital et le plus vraisemblablement dans le cunéus; le centre cortical du releveur de la paupière est moins bien connu : on l'a cherché au niveau du pli courbe; le territoire de l'écorce destiné aux muscles innervés par le trijumeau paraît être situé dans le tiers inférieur de la frontale ascendante, le centre cortical du facial supérieur se trouve probablement dans le lobule pariétal inférieur (avec celui de l'oculo-moteur). La couche optique serait le centre réflexe des mouvements d'expression passionnelle; les noyaux caudé et lenticulaire ont des rapports avec les appareils moteurs.

Le moyen de rendre inoffensive l'analgésie cocaïnique, par GAUTHIER (*Revue générale de clinique et de thérapeutique*, 1893, n° 37, p. 587). — Pour éviter l'action générale vaso-constrictive de la cocaïne administrée en injection sous-cutanée, et conserver seulement son action locale analgésique, M. Gauthier propose de l'associer à la trinitrine, médicament vaso-dilatateur par excellence. Voici la formule qu'il a adoptée : eau, 10 grammes; chlorhydrate de cocaïne, 0 gr. 20; solution alcoolique de trinitrine au 1/100, 10 gouttes. Il a injecté plusieurs fois 10 à 12 centigrammes de cocaïne (additionnée par conséquent de 5 à 6 gouttes de solution trinitrinée), sans le moindre accident.

Des injections sous-cutanées de cocaïne. — A la Société d'ophtalmologie de Bordeaux, M. Badal déclare qu'il a fait depuis quelque temps d'assez nombreuses injections sous-cutanées ou sous-conjonctivales de cocaïne, et jusqu'ici il n'a pas observé d'accident. Pour le docteur Vergniaud, les accidents occasionnés par la cocaïne dépendent souvent de la façon dont on l'emploie. On a pu faire, grâce à elle, de grandes opérations chirurgicales sans accident. Lui-même s'est fait injecter 8 centigrammes sans éprouver aucun symptôme d'intoxication.

(*Gazette hebdomadaire des sciences médicales de Bordeaux.*)

Digitized by Google

INDEX BIBLIOGRAPHIQUE

MENDELSSOHN et MULLER-LYER. — Étude sur la perceptibilité différentielle de la vue chez l'homme sain et malade (*Recherches physiologiques*).

VALK. — The Errors of Refraction.

NOYES. — Diseases of the Eye. Putnam's son's, New-York, 27, West 23d street.

ALT. — The human Eye in its normal and pathological conditions. Putnam's sons, New-York and London.

MITTENDORF. — A Manual of Diseases of the Eye and Ear. Third edit., fully illustrated. Putnam's sons, London.

HENRY D. NOYES. — Diagnosis of those Diseases of the Eye which can be seen without the ophtalmoscope. Putnam's sons, New-York.

BRISSAUD (E.) et MARIE (P.). — De la déviation faciale dans l'hémiplégie hystérique.

BRUHL (J.). — Contribution à l'étude de la syringomyélie.

CARPENTIER (Ch.). — Disposition anatomique des nerfs de l'orbite au niveau du sinus caverneux.

CHABBERT (L.). — Cas de tabes à début céphalique caractérisé par la lésion des 2e, 3e, 4e, 5e et 6e paires craniennes.

COTARD. — Perte de la vision mentale dans la mélancolie anxieuse.

DE BOURGON. — Du glaucome hémorragique. (Thèse de doctorat de Paris, 1892.)

ALBERT TERSON. — Les glandes lacrymales, conjonctivales, et orbito-palpébrales. L'ablation des glandes lacrymales palpébrales. Thèse de Paris, 1893.

RECLUS. — Des ophtalmies sympathiques. Un fort volume in-8.

CHARPENTIER. — Démonstration directe de la différence du temps perdu suivant les couleurs (*Archives de physiol.*).

KRONTHAL. — Goître exophtalmique chez une fillette de douze ans (*Berliner Klinich. Wochenschrift*, n° 27).

PARINAUD (H.). — Paralysie des mouvements associés des yeux. Brochure in-8.

PARINAUD. — Clinique des maladies du système nerveux. Compte rendu du service ophtalmologique pour l'année 1888.

PARINAUD et MARIE. — Névralgie et paralysie oculaire à retour périodique constituant un syndrome clinique spécial.

VALUDE. — Des blépharites et de leur traitement. Leçons professées à la clinique ophtalmologique des Quinze-Vingts (*Union médicale*, sept. et oct. 1893).

Digitized by Google

NOUVELLES

Assistance aux aveugles par le travail.

L'Association Valentin Haüy, pour le bien des aveugles, reconnue d'utilité publique le 1er décembre 1891, malgré le nombre considérable de ses adhérents, ses ressources sont relativement restreintes, car la cotisation annuelle n'est que de 1 franc. Il lui est donc difficile d'opérer sur une grande échelle pour le bien de ses protégés.

Sa dernière fondation est *l'atelier de la rue Bailleul, n° 6, pour la fabrication des sacs en papier.* Ces sacs, dont la consommation est si importante, les aveugles peuvent les confectionner facilement et devenir assez habiles pour en faire chaque jour de 10 à 15 kilogr., dont le prix moyen est de 30 centimes. Il convient d'ajouter que pour leur permettre de réaliser un gain rémunérateur, l'Association Valentin Haüy leur livre le plus souvent gratis ou à un prix dérisoire le papier nécessaire. L'Association est arrivée à ce résultat au moyen des dons de papier qui lui ont été faits par des particuliers, des administrations, des banquiers, des négociants, des agents de change, etc. Tous les genres de papier sont accueillis avec gratitude, car ceux qui ne peuvent servir aux sacs sont employés en cornets ou vendus au poids. Il suffit d'écrire 14, avenue de Villars, au secrétariat général, qui fera procéder à l'enlèvement dans le plus bref délai possible.

Cette œuvre, d'une si grande portée morale, et d'une utilité si incontestable, est une lourde charge pour l'Association Valentin Haüy; le loyer de l'atelier, les frais de triage et de port du papier, l'apprentissage des ouvriers sont bien loin d'être couverts par la vente des papiers de rebut; de plus, il est facile de prévoir que cet atelier, installé dans un local restreint, devra être agrandi dans un temps très rapproché, le nombre des élèves et des ouvriers augmentant chaque jour. L'Association Valentin Haüy fait donc un ardent appel à la générosité des personnes animées d'un véritable esprit de charité et qui comprennent que « l'assistance par le travail » est la vraie manière de venir en aide aux malheureux.

Argent et papier seront également les bienvenus.

Le Gérant : FÉLIX ALCAN.

4706.— L.-Imprimeries réunies, B, rue Mignon, 2.— MAY et MOTTEROZ, direct.

Digitized by Google

ÉTUDES OPHTALMOLOGIQUES

PAR

Le Dr CHAUVEL

Médecin principal de l'armée, membre de l'Académie de médecine

(*Suite*[1])

X. — Affections du nerf optique

A. *Neuro-rétinite.* — La neuro ou névro-rétinite est l'inflammation de l'extrémité terminale du nerf optique et de la partie avoisinante de la rétine. On lui reconnaît deux variétés, la *névrite ascendante*, dans laquelle la phlegmasie partant du globe oculaire remonte vers le chiasma, et la *névrite descendante*, dans laquelle le processus marche en sens inverse, du centre à la périphérie. Cette distinction, basée sur le point de départ des lésions, n'est pas toujours aisée et, sans méconnaître son importance, nous la laisserons de côté dans cette étude. Aussi bien, si les symptômes subjectifs offrent dans les deux formes une dissemblance frappante, les signes objectifs sont sensiblement les mêmes et l'examen ophtalmoscopique ne permet pas de les reporter à des origines différentes.

Le nombre des névro-rétinites sur lesquelles a porté notre examen est de quarante-deux. L'affection était binoculaire dans la moitié des cas; monoculaire chez l'autre moitié des patients, elle siégeait *treize* fois à droite et *huit* fois seulement à gauche. Les névrites doubles étant habituellement d'origine centrale, les inflammations d'un seul tractus optique étant ordinairement de cause périphérique, les premières étant descendantes et les secondes centripètes, on voit que, dans notre champ d'observation, leur proportion est absolument égale.

Au point de vue de l'âge : *cinq* malades avaient moins de

1. Voir les numéros de mai, août, octobre 1892, janvier, mars, avril, juillet et septembre 1893.

Digitized by Google

20 ans, *dix-sept* de 20 à 25 ans, *neuf* étaient entre 25 et 30 ans, *six* entre 30 et 40; enfin, *cinq* comptaient plus de quarante années. Etant donné le milieu d'observation, aucune donnée intéressante ne ressort de ces chiffres.

La cause de ces névro-rétinites est excessivement variable. Comme action locale portant, non sur le globe oculaire même, mais sur les parties voisines, le traumatisme tient le premier rang. Nous le voyons incriminé *dix* fois : dans *six* cas chute sur la tête; dans *quatre* cas, coup porté sur les mêmes parties. Chez *un* de nos malades un kyste hydatique de l'orbite fut le point de départ de l'affection.

Il est plus commun de rencontrer à l'origine des accidents un trouble général, une infection de l'économie, soit par la syphilis (cinq cas), par la fièvre typhoïde (six fois), la tuberculose (quatre cas), le paludisme (une fois), et enfin, le rhumatisme (deux cas). Les altérations du système nerveux central pouvaient également être invoquées, dans *trois* cas des tumeurs de l'encéphale, deux fois retrouvées à l'autopsie et chez *un* patient une myélite aiguë dont l'évolution sembla calquée sur celle de la phlegmasie du tractus optique. En voici l'histoire résumée :

Observation

H..., 23 ans, cavalier au 9e dragons, à la suite d'excès vénériens et alcooliques voit baisser rapidement la vision de son œil gauche; l'examen montre une neuro-rétinite à la période congestive, et le malade entre au Val-de-Grâce le 20 février 1888. Pendant qu'il y est soigné pour son affection oculaire apparaissent : une paraplégie incomplète, des troubles de la miction et de la défécation, des douleurs en ceinture, un sentiment de constriction du thorax, de la sensibilité le long du rachis, des fourmillements des pieds, etc., qui traduisent une inflammation aiguë de la moelle. En même temps que s'accentuent ces phénomènes, l'état de la vision s'améliore progressivement. Quand, après deux mois d'un traitement révulsif énergique les douleurs et la paralysie ont

Digitized by Google

sensiblement diminué, on constate que l'acuité visuelle est remontée à presque la normale, bien que les papilles optiques soient encore troubles, à bords diffus et sensiblement congestionnées. Au bout de quatre mois H... partit en congé de convalescence, à peu près complètement guéri.

La neuro-rétinite présente dans son évolution deux périodes bien distinctes. Aux signes objectifs qui caractérisent le premier stade, congestion, inflammation, succèdent après un temps variable les phénomènes de l'atrophie. A une vascularisation exagérée succède une anémie prononcée, la papille de rose, rouge, violacée, devient blanche, opaque. Les artères ont presque complètement disparu pendant que les veines, par leurs sinuosités, leur volume, leurs varicosités, traduisent longtemps encore les troubles de la circulation de retour.

Sur soixante-trois yeux atteints de névro-rétinite, nous avons relevé quarante fois la période congestive et vingt-trois fois le stade d'atrophie. Chez trente-six seulement de nos examinés, le début des accidents a pu être noté avec quelque précision. Ils remontaient : *six* fois à la première enfance, *six* fois à plus d'une année. Dans *treize* cas ils n'avaient que de trois mois à un an de date. Chez *six* sujets enfin ils paraissaient n'avoir pas encore trois mois d'ancienneté, alors qu'une seule fois ils semblaient ne dater que de quelques jours seulement.

Mais aucun rapport ne paraît exister entre la durée de l'affection et la marche du processus anatomique. C'est dire que certaines névro-rétinites, après quelques semaines de durée, sont déjà parvenues au stade de régression, alors que d'autres, au bout de plusieurs mois, ne sont pas sorties de la période exsudative. Dans les cas où les lésions envahissent successivement les deux nerfs optiques, la maladie est forcément plus longue. Quand la névrite descend des centres et suit les tractus optiques dans toute leur étendue, les troubles visuels précèdent habituellement les manifestations objectives, et les altérations ont une marche moins rapide que si leur point de départ est dans l'œil lui-même.

Digitized by Google

Nous ne croyons pas que toutes les neuro-rétinites soient d'origine microbienne. Qu'on admette une action directe des germes morbides, qu'on se rattache à l'hypothèse d'un rôle plus important joué par les toxines microbiennes, il est un certain nombre de cas où l'infection ne peut être admise. Evidente, incontestable quand les lésions succèdent à une fièvre typhoïde, à la syphilis, au paludisme, elle nous paraît difficile à soutenir dans les névrites traumatiques, les tumeurs intra-orbitaires. Ici la gêne de la circulation de retour doit être surtout incriminée.

Nous pensons que les tumeurs du cerveau ou mieux de l'encéphale, agissent de même par les troubles circulatoires qu'elles entraînent. Si la propagation d'éléments infectieux le long des tractus optiques peut être incriminée dans les méningites suppurées, tuberculeuses de la base, il n'en est plus de même quand le tubercule, le cancer forment des tumeurs nettement circonscrites, des masses enkystées.

Chez vingt-neuf sujets, l'état de réfraction des yeux a été déterminé. *Quatorze* étaient emmétropes, *six* hypermétropes, *neuf* présentaient un certain degré de myopie.

Parmi les symptômes subjectifs de la névrite optique les uns sont le résultat de l'affection des nerfs sensitifs de l'œil, des nerfs conducteurs des impressions lumineuses, les autres, plus vagues, doivent être attribués aux processus morbides d'où dérive la phlegmasie nerveuse. Ils précèdent souvent les premiers. Les céphalées nocturnes et diurnes intenses, prolongées, occupant tout le crâne ou seulement l'occiput (*dix-sept cas*), les douleurs profondes de l'œil (*cinq cas*), les vomissements répétés, bilieux et alimentaires (*six cas*), sont parmi les accidents précoces. Comme les convulsions épileptiformes observées chez *quatre* patients, l'hémiplégie notée *trois* fois, les paralysies partielles incomplètes (*sept cas*), la dysécie (*deux cas*), le nystagmus (*deux cas*), ils se rencontrent surtout dans les lésions des centres nerveux et, par conséquent, dans les névro-rétinites descendantes.

A l'opposé les photopsies (*cinq cas*), l'inégalité pupillaire

Digitized by Google

(*huit cas*), le daltonisme, les scotomes (*trois cas*), la diplopie (*trois cas*), n'ont pas de signification précise.

L'affaiblissement de la fonction visuelle n'a pas, au point de vue du diagnostic de la neuro-rétinite à quelque période qu'elle soit parvenue, une importance considérable. Sans doute la diminution des perceptions lumineuses est en rapport avec l'étendue des lésions, mais les caractères objectifs ne traduisent pas toujours ces dernières avec exactitude. Une vascularisation prononcée, un gonflement œdémateux considérable du disque papillaire peuvent exister avec une conservation presque totale de la fonction visuelle. Même à la période d'atrophie, il n'y a pas de concordance entre l'aspect ophtalmoscopique et la gravité des altérations anatomiques.

Sur *soixante et un* yeux dont l'acuité visuelle a pu être précisée, nous notons que *vingt-deux* fois elle était nulle ou presque nulle, le patient ne jouissant au plus que de la distinction du jour et de la nuit. *Dix-neuf* fois elle se montrait inférieure à 1/10e, *onze* fois comprise entre 1/4 et 1/10e; *quatre* malades avaient encore une puissance de vision de 1/2 à 1/4 et *cinq* une acuité supérieure à 1/2. En somme, chez le tiers seulement des malades la fonction visuelle était conservée, utilisable; les deux autres tiers pouvaient être rangés parmi les borgnes ou les aveugles.

Si l'on veut bien se rappeler que, dans un tiers seulement des cas, la maladie datait de plus d'une année, on voit que la neuro-rétinite a pour résultat ultime une diminution et souvent une destruction complète des fonctions de l'organe visuel. A cette diminution d'acuité se joignait, chez la moitié des patients où il a été possible de le mesurer, un rétrécissement notable du champ de vision.

Nous n'avons pas à décrire ici l'image ophtalmoscopique que présente à ses deux périodes, congestive et atrophique, la névro-rétinite. Dans le premier stade, nous avons constaté comme complications, tout d'abord les hémorragies rétiniennes observées *quatorze* fois. Résultat de la gêne apportée à la circulation de retour par le gonflement de l'extrémité

Digitized by Google

oculaire du nerf optique, par son étranglement dans l'anneau fibreux sclérotical, dans les ouvertures de la lame criblée, ces apoplexies sont excessivement variables. Tantôt multiples, profondes, étendues au loin, elles sont plus souvent limitées au voisinage de la papille. A ce niveau, elles sont allongées, suivent le trajet des grosses veines; plus loin, elles prennent souvent la forme arrondie et n'offrent plus, du moins avec les vaisseaux de moyen calibre, des connexions aussi étroites.

Observation

A..., 23 ans, 4e dragons, sans antécédents morbides, entre au Val-de-Grâce le 13 mars 1888, pour affaiblissement de la vision de l'œil droit datant d'une quinzaine de jours. V = 1/8, OD. V = 1, OG. Urines par litre : urée 18 grammes; acide urique 0 gr. 31; acide phosphorique 1 gr. 324. Pas d'albumine, pas de sucre. Des plaques hémorragiques multiples, volumineuses, étendues, compliquent une névro-rétinite intense à la période congestive. Une de ces plaques recouvre complètement la région maculaire. A... resta plus de deux mois dans notre service sans que la cause de son affection oculaire pût être découverte, sans que les traitements les plus variés eussent amené le moindre changement dans l'état de son œil.

Observation

Nous fûmes tout d'abord aussi embarrassés chez le capitaine L..., 44 ans, qui se présenta en novembre 1888 à notre consultation du Val-de-Grâce avec une névro-rétinite de l'œil droit compliquée d'hémorragies. Comme chez A..., l'examen des urines fut toujours négatif au point de vue de l'albumine et de la glycose. La quantité d'urée varie de 12 gr. 50 à 33 grammes par litre; l'acide urique, de 0 gr. 155 à 0 gr. 60; l'acide phosphorique (PhO^5) de 1 gr. 004 à 1 gr. 250. Les apoplexies étaient disséminées dans toute la rétine, parfois arrondies,

Digitized by Google

parfois en flammèches, mais plus nombreuses dans la macula.

Nous avions diagnostiqué une névrite d'origine rénale, albuminurique; l'analyse chimique nous donnait tort. Cependant l'œil droit s'affaiblit de plus en plus; l'œil gauche commençait à se prendre en avril 1889, pendant que, du côté opposé, des plaques blanches, exsudatives, remplaçaient les épanchements sanguins. Un an se passa et le capitaine L... vint mourir au Val-de-Grâce, après des crises de suffocation intenses, d'une néphrite interstitielle que les lésions oculaires seules, depuis des mois, avaient pu faire prévoir, mais que le régime lacté et le traitement le plus judicieux avaient été incapables de modifier favorablement.

Plus rare est l'hyalitis noté seulement *quatre* fois. Nous l'avons rencontré chez le soldat G... qui présentait en même temps une névro-rétinite bilatérale. Atteint successivement de strabisme divergent, d'hémiplégie gauche, ce malade succomba au bout de quelques mois, présentant à l'autopsie des tumeurs tuberculeuses multiples du cerveau.

Le ptosis est relevé *trois* fois seulement. Bien plus fréquent est le strabisme constaté chez *douze* patients, *six* fois convergent, *six* fois divergent et habituellement paralytique. Notons cependant que de doubles images n'ont été accusées que par *trois* de nos observés. Cette rareté de la diplopie comparativement aux déviations du globe, s'explique bien par l'affaiblissement prononcé de la vision empêchant la perception des objets.

A la suite d'une fièvre typhoïde, nous avons pu voir évoluer sous nos yeux une névro-rétinite monoculaire, de nature évidemment infectieuse. Évacué sur le Val-de-Grâce de l'hôpital de Vincennes où il avait été soigné en janvier pour typhus abdominal, L. C... se plaignait d'une perte totale de la vision de l'œil droit. L'examen fit constater : une papille assez régulière, un peu jaunâtre, avec diminution notable du calibre des artères rétiniennes, élargissement des veines qui sont plongées dans un voile opalin à la surface du disque optique.

Au pourtour de la papille existe une sorte d'œdème léger

Digitized by Google

qui donne à la rétine, dans sa partie externe et inférieure, un aspect verdâtre. On constate au reste cette infiltration dans toute la région maculaire, entre la macula et le bord papillaire, région semée de taches hémorragiques, d'un brun noirâtre, souvent allongées, siégeant sur de petits vaisseaux à direction transversale. Les plus volumineuses ne dépassent pas une demi-papille. A l'image droite les vaisseaux représentent une sorte de chevelu où sont appendues les taches sanguines. La partie interne de la papille ne présente rien d'analogue et le reste de la rétine est indemne.

Pendant trois mois L. C... fut inutilement soumis à tous les traitements. En mai la vision restait complètement abolie. La papille était blanche, atrophique; les hémorragies avaient disparu. La région maculaire, large tache d'un brun foncé, présentait à l'image droite et sous certaines inclinaisons, des petits points blancs, brillants, que l'on retrouvait jusqu'au bord papillaire, et une atrophie choroïdienne évidente.

Sauf dans les cas où une syphilis manifeste indique l'emploi des spécifiques, le traitement de la névro-rétinite n'est guère que symptomatique. D'après nos relevés le mercure et l'iodure de potassium auraient été administrés à *quinze* malades. Les toniques, le fer, l'ergotine, les amers ont été utilisés nombre de fois. Les révulsifs locaux, principalement les vésicatoires (treize cas), les purgatifs (cinq fois), la pilocarpine, le séton à la nuque, l'hydrothérapie, n'ont pas d'indications plus précises. Le bromure de potassium a été administré chez *cinq* malades, sans doute pour combattre des accès épileptiformes.

Au contraire, les courant continus, la strychnine sont destinés à lutter contre l'atrophie des éléments nerveux. S'agit-il d'influences locales, tumeurs de l'orbite, fractures du crâne, c'est contre elles que la thérapeutique doit être dirigée. Chez un de nos malades, E..., qui présentait les signes probables de tumeurs tuberculeuses de l'encéphale, nous avons tenté les injections sous-cutanées d'iodoforme en suspension dans la vaseline liquide. Répétées par séries de dix, tous les deux jours pendant six mois, ces injections n'ont aucunement em-

Digitized by Google

pêché la névro-rétinite double de passer de la période congestive au stade d'atrophie; elles n'ont pas ramené la fonction visuelle déjà complètement abolie, mais elles nous ont semblé agir très favorablement sur la santé générale. Sous leur influence, E..., qui maigrissait, toussait, se tuberculisait rapidement, a repris de l'embonpoint, de l'appétit et des forces; les crises épileptiformes ont disparu, et, quand il a quitté l'hôpital, son état était très satisfaisant.

Le pronostic de la névro-rétinite est grave pour les fonctions de l'œil. Il suffit, pour s'en convaincre, de se rappeler la terminaison habituelle du processus par atrophie des éléments nerveux, perte partielle et plus souvent perte complète de la vision. Sur dix-sept sujets traités dans nos salles pendant un temps suffisant, nous ne relevons qu'*une* guérison (cas de myélite) et *trois* améliorations. *Treize* malades n'ont retiré aucun bénéfice des soins les plus prolongés. Ajoutons que nous avons eu à constater trois décès; un par néphrite, deux par tumeurs cérébrales.

Nous avons signalé plus haut les cas du capitaine L..., qui succomba à la dyspnée néphrétique, seize mois après le début des accidents oculaires, et du soldat S..., dont la névrite était compliquée d'hyalitis. L'histoire du soldat B... est d'autant plus intéressante que l'affection oculaire avait été primitivement rapportée à une fièvre typhoïde.

Observation

B..., 24 ans, pas d'antécédents morbides. Fièvre typhoïde en mars 1873. En juillet, douleurs violentes, continues, profondes, dans l'œil gauche, le front et la nuque, brouillard visuel s'accroissant graduellement. En août, douleurs d'oreilles, bourdonnements, dysécie. En octobre, souffrances dans l'œil droit, amblyopie progressive. Le 23 novembre B... est évacué de Versailles sur le Val-de-Grâce, service de M. le professeur Perrin. Les douleurs de la tête et les bourdonnements persistent; l'appétit est bon, mais il y a souvent des vomissements. La température axillaire varie de 35° 5 à 35° 8. Le

Digitized by Google

pouls de 56 à 64 est plus faible du côté gauche. Les urines, rares, ne montent journellement que de 40 à 60 centilitres. Il n'y a pas de paralysie faciale, mais la 6e paire gauche et l'iris sont paralysés ; aux membres la sensibilité est affaiblie, la motilité conservée.

Des deux côtés l'examen décèle une névro-rétinite au stade de dégénérescence, mais avec persistance d'une vascularisation encore notable de la partie centrale des disques papillaires, surtout à droite ; la cécité est complète. En mai, B... accuse des douleurs violentes dans la nuque et l'occiput, l'appétit se perd. En juin, les souffrances sont moindres, mais il y a de la raideur du cou. Le 11 juin à 10 heures du matin, le malade présente des phénomènes comateux avec contracture des muscles du cou, tremblement des mains. Sueurs abondantes, plus prononcées à la face et au tronc, congestion des yeux et de la figure. Le pouls devient rapide, petit, dépressible ; la respiration s'embarrasse, la température s'élève à 39° 2 le 12 juin au matin et la mort arrive quelques heures après.

Autopsie le 13 juin. On constate sur les deux yeux déjà très ramollis et très altérés, les taches horizontales signalées comme un signe de la mort, quand les yeux sont restés entr'ouverts. Ce sont des taches noirâtres, triangulaires, situées vers le plan médian de l'œil, au niveau de l'ouverture palpébrale, le sommet en arrière, la base se rapprochant de la cornée. Elles sont surtout remarquables du côté temporal, et simulent des hémorragies sous-conjonctivales circonscrites. Les yeux enlevés avec précaution sont immédiatement plongés dans le liquide de Müller pour être plus tard l'objet d'un examen histologique ; malheureusement ces pièces furent perdues.

La boîte cranienne est d'une minceur prononcée surtout en arrière ; les sinus sont distendus par le sang. La surface de la dure-mère offre en nombre considérable des saillies, des soulèvements, formés par de petites tumeurs placées au-dessous d'elle, mais dont quelques-unes l'ont amincie ou déjà perforée.

Digitized by Google

A gauche de la ligne médiane, vers la partie moyenne du pariétal, une grosseur lisse, arrondie, rosée, comme pédiculée, des dimensions d'un pois, a traversé la dure-mère, et s'est creusé une loge dans l'épaisseur de l'os dont la table interne et le diploé ont été complètement résorbés. Un peu en avant, de l'autre côté du plan médian, la dure-mère est soulevée par une tumeur un peu plus grosse, mais tout à fait sessile, qui a creusé dans l'os une dépression profonde.

En avant, la dure-mère est aussi distendue par des tumeurs semblables. L'une d'elles fait une forte saillie au devant du lobe cérébral antérieur gauche et, par perforation de la paroi du sinus frontal de ce côté, s'est creusé une loge dans son intérieur. Toute la méninge est parsemée de taches blanchâtres, plus petites, bien visibles par transparence. Sur les parties latérales et surtout en bas, au niveau des fosses cérébrales moyennes, on trouve le même tapis de productions, quelquefois accumulées sous forme de grains constituant par leur réunion des tumeurs muriformes, logées dans des dépressions des os corespondants. Toutes sont molles et d'une teinte gris rosé qui rappelle la couleur du tissu nerveux cérébral.

La dure-mère est ouverte. Elle se montre très amincie, perforée dans tous les points où se sont développés des néoplasmes. Un certain nombre de ces tumeurs lui sont adhérentes et se déchirent pendant son enlèvement.

Congestion des veines. Epanchement abondant de sérosité citrine transparente, limpide, dans la cavité sous-arachnoïdienne. Le cerveau se laisse assez facilement séparer de ses enveloppes; le cervelet, au contraire, y est très adhérent et se déchire. Il s'agit évidemment d'une méningite tuberculeuse de la base, bien qu'on ne trouve pas ici, le long des vaisseaux, les granulations demi-transparentes caractéristiques.

Le cerveau a sa surface pâle, comme macérée. En arrière du chiasma des nerfs optiques, la paroi inférieure du troisième ventricule est soulevée, amincie et déchirée, elle laisse couler une énorme quantité de sérosité citrine, transparente, qui distendait également les ventricules latéraux. Les

Digitized by Google

bandelettes optiques sont aplaties et considérablement élargies; tout le tissu nerveux est, du reste, excessivement ramolli.

Dans les lobes cérébraux antérieurs des coupes verticales montrent trois noyaux néoplasiques, non ramollis, à aspect de gommes tuberculeuses. Les lobes moyens et occipitaux sont intacts. Mais le lobe gauche du cervelet est semé de ces noyaux jaunâtres, presque confluents par places et du volume d'un pois environ.

Cœur normal, un peu de sérosité dans le péricarde. Adhérences pleurales des deux côtés, granulations tuberculeuses crues et ramollies dans les sommets des deux poumons, pendant que leur base est le siège d'une congestion des plus intenses.

(*A suivre.*) Dr CHAUVEL.

REMARQUES SUR LES PHLÉBITES ORBITAIRES

CONSÉCUTIVES AUX AFFECTIONS BUCCO-PHARYNGÉES

PAR

Le Dr Albert TERSON (de Paris)

(*Suite et fin* [1])

III

Les affections médicales de la *bouche* et du *pharynx* ont provoqué, dans un certain nombre d'occasions, des thromboses des sinus avec phlébites secondaires : la phlébite primitive serait ici plutôt le résultat d'ulcérations antérieures et supérieures. La phlébite des sinus est bien plus à redouter comme accident de début.

On sait que les affections pharyngées atteignent par deux voies les sinus veineux : l'une d'elles est celle des thrombo-

1. Voir le numéro de septembre 1898.

Digitized by Google

phlébites d'origine auriculaire : la trompe d'Eustache, enflammée par les *angines* de n'importe quelle nature, donne une otite moyenne qui amène une suppuration du sinus latéral. Laucial rapporte une observation typique due à Reimer (1871) de pharyngite *scarlatineuse* compliquée d'otite avec phlébite des sinus et des veines ophtalmiques; mais il faut se rappeler que toute inflammation du pharynx, causée par les streptocoques, les staphylocoques, quelquefois les pneumocoques, peut donner, dans ces cas fort rares, des suppurations des sinus caverneux et ophtalmiques.

Les excellentes thèses de nos collègues Sallard (1892) et Ettlinger (1893) contiennent des séries d'angines terminées par la mort survenue à la suite de septicémies dues au streptocoque, et qui ont un rapport assez intime avec les infections veineuses qui nous occupent. Un cas de Bergé mentionne même une suppuration intraoculaire à la suite d'une angine streptococcique.

La phlébite des sinus peut apparaître par le mécanisme anatomique des suppurations de la *mâchoire inférieure*.

Un certain nombre de faits de cet ordre ont été décrits, mais expliqués seulement par les recherches définitives de Gurwitsch et Festal, sur les anastomoses des plexus veineux *amygdaliens* et des plexus *ptérygoïdiens*, communiquant *avec les veines du trou ovale*. Ogle avait démontré (*Brit Review*, 1865) que des abcès du pharynx pouvaient déterminer des phlébites caverneuses avec phlébite ophtalmique et avait donné une autopsie, malheureusement incomplète, au sujet de la pénétration dans l'intérieur du crâne.

Blachez a rapporté (*Journal de médecine et de chirurgie*, 1880) une observation d'un jeune soldat qui, à la suite d'une amygdalite phlegmoneuse, fut pris de phlébite des sinus et des veines ophtalmiques. A l'autopsie, « les veines de la région amygdalienne ressemblaient à de petits cylindres purulents; les sinus étaient gorgés de pus ». M. Panas (*Semaine médicale*, 1885) a publié un cas très intéressant d'amygdalite ulcéreuse ayant entraîné les mêmes accidents. M. de Lapersonne a commenté ces faits-là à cette époque

Digitized by Google

dans les *Archives d'ophtalmologie*. L'autopsie ne précise pas absolument la voie d'entrée dans le crâne, mais M. Panas, dans sa clinique, attribue aux voies veineuses des trous de la base, la transmission inflammatoire. La thèse de Fauvel (1887) nous a apporté un très bel exemple de phlébite des sinus et des veines ophtalmiques droites, survenue à la suite d'une amygdalite phlegmoneuse gauche chez une femme de 28 ans, convalescente de fièvre typhoïde. A l'autopsie, « inflammation suppurée des deux piliers, destruction de l'amygdale gauche, abcès de la droite ; dénudation de la branche montante gauche du maxillaire ; pus dans les sinus caverneux et les veines ophtalmiques »; le reste de l'autopsie manque de précision sur l'état comparatif des veines orbitaires et sur le siège exact de la pénétration dans le crâne, qui a dû néanmoins se faire au niveau du *trou ovale*.

Quant à la thèse, plus ancienne, de Breton (*Complications rares de l'amygdalite phlegmoneuse*, Paris, 1883), elle ne contient que des cas de propagation aux veines jugulaires.

IV

Tels sont dans leur ensemble, et en rappelant un nombre suffisant d'observations analogues, ces faits cliniques et anatomiques, dont le mode de développement semble très net.

Peut-on les grouper sous le rapport de l'étiologie microbienne ?

Le microbe qui voyage dans les veines est souvent celui de l'infection primitive; mais il peut être aussi celui d'une infection secondaire, au niveau de l'infection primitive; ce sont en général les microorganismes habituels de la suppuration; des organismes spéciaux, tels que le pneumocoque pourraient aussi les provoquer, de même qu'on a vu des méningites à pneumocoques. Je citerai à ce sujet une observation d'Okintchitz (thèse Ettlinger).

Un homme de 23 ans, ayant éprouvé à la *suite d'une carie dentaire*, des douleurs et un gonflement de la joue : aggravation

Digitized by Google

rapide, délire, double exophtalmie, incision du foyer purulent du maxillaire inférieur, mort. A l'autopsie, suppuration de l'orbite gauche et de la fosse ptérygo-maxillaire; méningite suppurée avec localisation de l'épanchement au niveau de la selle turcique. — Les microbes seraient des *diplocoques lancéolés, à capsule*, et des staphylocoques blancs. — Je ne doute pas que le trajet de l'infection ne fût veineux. Dans notre cas, il y avait des streptocoques et des staphylocoques. Dans la plupart des cas, ces microbes doivent jouer le principal rôle. On sait que le streptocoque habite souvent *normalement* le pharynx ; il peut y être le promoteur de nombreux érésipèles, d'angines si bien étudiés par nos collègues et amis H. Bourges, Achalme et Boulloche; les angines phlegmoneuses, les phlegmons diffus du pharynx le reconnaissent aussi comme principal agent infectieux.

D'autre part, les staphylocoques qui peuvent exister concurremment ont aussi leur part et l'on connaît la présence des staphylocoques dans le pus des ostéomyélites et les infections sanguines qu'ils peuvent donner.

Ces microbes pénètrent facilement dans les veines et même la thrombose *dite cachectique* les reconnaît pour auteurs, comme les recherches de Vaquez l'ont prouvé; car les agents de la suppuration peuvent parfaitement produire une lésion non suppurative.

C'est aussi dans les symbioses du streptocoque avec les autres microbes qu'il faut chercher la haute gravité des cas qui nous occupent qui sont fréquemment des infections polymicrobiennes, tout comme les méningites dues aux microbes les plus variés. La virulence du streptocoque s'exalte (Achalme) au contact de la putréfaction; est-il possible de faire jouer à la *carie dentaire* un rôle accessoire, mais qui a bien son importance?

Pour notre part, nous n'hésitons pas à attribuer surtout au streptocoque le processus qui a transformé tous les muscles masticateurs d'un côté en poches putrides. Ce que l'on sait de la biologie du streptocoque donnant tantôt un abcès, tantôt un érésipèle, tantôt une septicémie, prouve que

Digitized by Google

dans l'histoire des phlébites des sinus et des veines ophtalmiques, il a la plus grande part étiologique.

Le terrain joue un rôle capital dans la succession de phénomènes si graves; il s'agit de débilités, de fatigués, de convalescents. L'alcoolisme est noté dans presque toutes les observations; nous ne croyons pas qu'on puisse (en plus des antécédents formels) en trouver de preuve plus convaincante que la cirrhose cloutée atrophique constatée à l'autopsie. Ces conditions permettent au microbe, qui n'est là que comme cause occasionnelle, d'agir.

Ces nouvelles questions d'atténuation et d'exaltation de virulence dans des circonstances spéciales, expliqueront sans doute aussi, bien plus que la présence ou l'absence d'anomalies veineuses, pourquoi, à la face comme ailleurs, de simples écorchures donneront un érythème, un érésipèle, un phlegmon, une phlébite simple qui s'arrête ou se propage.

V

Le *diagnostic* des phlébites ophtalmiques avec le phlegmon est bien connu. Une fois l'origine des accidents trouvée, on a à diagnostiquer si la phlébite est primitive ou secondaire à une phlébite des sinus, par l'étude approfondie des phénomènes cérébraux, qui permettront aussi de ne pas confondre avec une méningite, entraînant des accidents différents du côté des membres. Il ne faudra pas trop se fier à l'*unilatéralité* de l'exophtalmie qui peut être *aussi bien* le premier signe d'une phlébite ophtalmique *secondaire* à la phlébite des sinus et le rester jusqu'au bout.

Le *traitement* suit logiquement ce diagnostic : si la phlébite orbitaire est primitive, il faut avant tout empêcher l'infection générale; on n'hésitera pas à pratiquer de *larges incisions précoces* orbitaires internes et supérieures, inférieures et externes, à appliquer les sangsues en grand nombre, le drainage et les lavages antiseptiques. Le point de départ péridentaire ou autre sera soigneusement désinfecté et traité convenablement par tous les moyens en rapport; on sauvera

Digitized by Google

ainsi certainement quelques malades et on pourra même leur éviter le phlegmon de l'orbite.

Si la phlébite est secondaire, le traitement buccal est indiqué; on ne fera pas d'incisions orbitaires; mais le traitement local et le traitement général resteront presque toujours sans résultat curatif.

Nous avons voulu, à propos d'une autopsie rare, montrer les différences que les divers processus d'origine impriment à l'évolution clinique des accidents orbitaires, et faire les remarques suivantes :

1° La phlébite orbitaire primitive prête à infecter les sinus veineux, et la phlébite orbitaire secondaire, due à l'infection des sinus, reconnaissent quelquefois pour cause des affections bucco-pharyngées, au même titre que celles de la face, du nez et des oreilles.

2° Les lésions, surtout péridentaires, de la mâchoire supérieure donnent le *plus souvent* des phlegmons de l'orbite ou *des phlébites primitives* pouvant rester localisés; la phlébite primitive peut donner du côté opposé une phlébite secondaire, par l'intermédiaire des sinus caverneux et circulaires.

3° Les accidents siégeant au niveau de la *mâchoire inférieure* provoquent *le plus souvent* des phlébites des sinus par l'infection des veines du trou ovale, et des *phlébites ophtalmiques secondaires*. Les infections d'origine amygdalienne et pharyngée peuvent donner les mêmes lésions par un mécanisme identique.

4° Dans ces cas, l'exophtalmie peut apparaître d'abord du *côté opposé* à la porte d'entrée infectieuse et rester jusqu'au bout *unilatérale*, malgré la suppuration des deux sinus caverneux; la réplétion purulente des sinus *ne suffit pas à la produire*, il faut aussi la *suppuration des veines ophtalmiques elles-mêmes*.

5° L'infection est due ordinairement aux microbes les plus fréquents de la suppuration, surtout au streptocoque; il faut tenir grand compte des causes et du degré de leur virulence et de leurs symbioses.

6° La débilitation du terrain joue un rôle capital; l'alcoo-

Digitized by Google

lisme, avec ou sans les lésions viscérales qu'il peut entraîner, a une action prépondérante.

7° Le diagnostic entre la phlébite primitive et la phlébite secondaire est d'une importance absolument particulière, car la première réclame un traitement local des plus énergiques et des plus hâtifs. Dr ALBERT TERSON.

CONTRIBUTION

A LA

PATHOGENÈSE DU DÉCOLLEMENT DE LA RÉTINE

DANS LA MYOPIE

PAR

Le Dr PIGNATARI

Le nombre des cas de décollement de la rétine est si grand qu'il serait presque inutile d'en ajouter encore de nouveaux ; mais le cas que je viens rapporter est fort instructif au point de vue de la pathogenèse dans la myopie.

M. Bland J..., né à Saint-Cloud, âgé de 20 ans, se présente à la clinique du docteur Galezowski (que je remercie beaucoup de m'avoir donné l'occasion et les moyens d'étudier le cas), se plaignant de la mauvaise vue de son œil gauche.

Nous ne trouvons rien dans les antécédents, aucune maladie constitutionnelle, aucune infection.

Le malade s'est toujours servi de lunettes presque dès l'enfance : le degré des verres, qu'il porte présentement, est de — 5 *dioptries*.

L'observation donne :

OD V = 1 avec 0 — 2 — 6
OG Doigts à 3 mètres.

Le champ visuel est complètement aboli en haut, et mesure en dedans 25 degrés du campimètre de M. le professeur Galezowski, et en dehors 60, et 65 en bas.

Digitized by Google

A l'ophtalmoscope on découvre que toute la moitié inférieure de la rétine est flottante; latéralement, presque au niveau du diamètre horizontal de la papille d'un côté, et de l'autre une ligne blanche parsemée de taches claires et pigmentées, qui s'étend jusqu'à l'*ora serrata*.

Certainement nous nous trouvons ici en présence d'un véritable *processus* inflammatoire, qui a produit dans certaines parties un *exsudat* plastique, avec adhérence de la rétine à la *choroïde*, et, de l'autre côté, une transsudation séreuse ayant pour résultat un soulèvement de la membrane nerveuse.

Par cette observation, la théorie inflammatoire du décollement de la rétine vient d'être lumineusement confirmée; par contre, l'hypothèse inverse, qui veut que le détachement se produisant dans l'œil atteint de myopie soit exclusivement occasionné par un mouvement progressif de rétraction du corps vitré, se trouve fortement ébranlée. Nous avons ici l'explication de ce qui se passe dans la grande majorité des cas en semblable circonstance. A cause de la myopie, la choroïde est exposée à une irritation lente mais continuelle, qui produit une inflammation chronique, retombant principalement sur les vaisseaux.

La *sclérose rétinienne* et l'atrophie choroïdienne en son les dernières conséquences.

On peut objecter, comme d'ailleurs cela a été fait, que des processus inflammatoires de la choroïde tendent essentiellement à prendre le caractère des formes adhésives d'inflammation. Mais, ainsi, on en vient à confondre les différentes propriétés d'états inflammatoires divers.

Les conséquences de pareils processus ne sont pas les mêmes et se rapportent à la marche, à la durée, à la nature de l'inflammation.

Si les oculistes avaient fait abstraction de l'œil, et avaient observé tont ce qui se passe dans les autres parties de l'organisme, ils auraient vu que dans toutes les inflammations longues et de peu d'intensité, les tissus ne sont pas prédisposés à l'exsudation plastique, et qu'au contraire la *stase veineuse* prédispose à la *transsudation séreuse*, qui s'effectue

Digitized by Google

en un temps plus ou moins long. Tout ce que je viens d'énoncer trouve son explication naturelle dans le cas relaté ci-dessus, où pendant l'état d'irritation entraîné par la myopie dans la choroïde, ont éclaté des poussées d'inflammation aiguë, avec exsudations et adhérences consécutives, lesquelles sont restées localisées. On pourrait seulement se demander comment la théorie inflammatoire se concilie-t-elle avec l'instantanéité de l'établissement du décollement? La réponse ne nous semble pas difficile, et à notre tour nous répondons avec une demande : combien de fois les médecins ne sont-ils pas étonnés, dans les inflammations chroniques du péritoine et de la plèvre, de trouver le matin un épanchement séreux abondant, qu'ils n'avaient pas laissé le soir? Et encore, dans un grand nombre de cas, nous ne sommes pas beaucoup renseignés sur l'instantanéité de l'accident.

Nombre de malades n'ont pas conscience de l'apparition du décollement, soit parce que dans leur œil l'altération choroïdienne et du corps vitré, ayant déjà amené une diminution énorme de l'acuité visuelle, ils ont appris à faire abstraction des *images diffuses;* soit parce que (et les cas sont fréquents), le décollement se produit dans un œil déjà privé de la vision ou par anisométropie ou par déviation strabique.

Toutes les attaques portées contre l'hypothèse inflammatoire du décollement de la rétine ont été insuffisantes à la renverser.

Elle est restée debout en face des adversaires qui se sont élevés contre elle.

Quoi qu'il en soit, l'observation clinique relatée confirme notre manière de voir en prouvant que tous les phénomènes du décollement de la rétine s'expliquent mieux par la théorie inflammatoire que par celle de l'attraction, à savoir : les déchirures de la membrane nerveuse, le début du décollement dans la partie supérieure, l'écoulement du liquide en bas, les opacités du corps vitré, et, enfin, tous les troubles fonctionnels qui précèdent son apparition.

Dr PIGNATARI.

Digitized by Google

SOCIÉTÉ D'OPHTALMOLOGIE DE PARIS

Séance du 10 *octobre* 1893

PRÉSIDENCE DE M. MEYER, VICE-PRÉSIDENT

M. BELLIARD, secrétaire annuel, donne lecture du procès-verbal de la précédente séance. Adopté.

M. DESPAGNET, secrétaire général, dépouille la correspondance qui comprend :

1° Une lettre du Dr Fage, d'Amiens, correspondant national, qui s'excuse de ne pouvoir assister à la discussion de la communication qu'il a faite dans la précédente séance.

2° Une lettre de M. Billot demandant un congé illimité. — Renvoyé à la commission des congés.

3° Les archives de la policlinique de la Havane.

4° Les archives d'ophtalmologie de Palerme.

5° Les *Annales de la Société belge de chirurgie.*

Discussion sur la communication faite à la dernière séance par

M. FAGE : **Pronostic et traitement de l'épithélioma du limbe scléro-cornéen.**

M. VALUDE (*présentation d'un malade*). — Je crois, comme M. Fage, que l'épithélioma du limbe est une tumeur dont la tendance la plus marquée est de rester en dehors de l'œil et qui ne devient pénétrante qu'exceptionnellement. A l'appui je rappellerai l'exemple de cette pièce anatomique qui représentait une tumeur énorme englobant un globe oculaire dont la coque était restée intacte.

Voici encore un malade que je suis depuis cinq ans, qui a eu de nombreuses récidives et dont l'œil n'a jamais été pénétré par la tumeur. Et cependant ce malade a vu pousser sa première tumeur il y a plus de quinze ans et quand je l'ai opéré la première fois la cornée entière était recouverte par le néoplasme.

Mais la cornée n'est jamais atteinte dans ses couches propres, c'est le revêtement épithélial seul qui est intéressé.

Donc, en résumé, je crois que l'épithélioma du limbe n'est point une tumeur maligne au sens propre du mot, car elle n'a nulle tendance à se généraliser. Elle n'est guère plus maligne au point de vue local, puisqu'elle ne devient pénétrante que par exception.

Il en résulte, au point de vue pratique, que l'ablation du néo-

Digitized by Google

plasme doit toujours être tentée de préférence à l'énucléation.

M. Abadie. — J'ai lu avec beaucoup d'intérêt la communication de M. Fage qui avoue, avec une entière bonne foi, que l'œil atteint d'épithélioma qu'il a énucléé ne présentait en somme que des lésions superficielles. Je crois, en effet, et je m'appuie pour cela sur quelques faits cliniques que je vais indiquer, que le pronostic de ces tumeurs n'est pas aussi mauvais qu'on le croit généralement.

Il y a deux ans, étant en vacances dans le midi de la France, je fus consulté par un homme de la campagne âgé de 72 ans, qui présentait une saillie grisâtre mamelonnée de mauvais aspect à la partie externe du limbe scléro-cornéen de l'œil gauche. Ne voulant pas le traiter je lui conseillai d'aller se faire soigner à Toulouse. Là on lui proposa l'énucléation à laquelle il se refusa. Je lui prescrivis simplement des pansements et des attouchements avec une solution concentrée de chlorate de potasse. Il est revenu me voir l'année dernière; sa guérison était complète et elle s'est maintenue depuis.

J'ai eu encore occasion, il n'y a pas très longtemps, de soigner un cas analogue et je prescrivis également des pansements et des attouchements de la tumeur avec la même substance. Voyant pourtant que la guérison tardait, j'ajoutai à ce traitement quelques cautérisations très prudentes avec l'acide acétique cristallisable, faites tous les cinq jours. Ce malade finit par guérir aussi complètement. Aujourd'hui je serais très tenté d'essayer dans ces cas les attouchements journaliers avec une solution de bleu de méthylène au 1/20e. En lisant dernièrement le petit opuscule si riche en faits cliniques que publie de temps à autre M. Coppez, de Bruxelles, j'avais été très vivement intéressé par la guérison d'un épithélioma énorme de la face datant de douze ans. Au bout de six mois la vaste surface ulcérée de cet épithélioma avait fini par se cicatriser complètement sous l'influence d'attouchements journaliers par une solution au 100e de bleu de méthylène. J'ai précisément à ma clinique à ce moment une malade atteinte d'un vaste épithélioma de l'œil gauche qui depuis dix ou douze ans parcourait les différentes cliniques en ayant subi sans succès les traitements les plus variés. Tout le bord de la paupière inférieure était ulcéré, la conjonctivite bulbaire au-dessous de l'œil était envahie et le cul-de-sac conjonctival inférieur était transformé en une large gouttière où séjournaient des matières sanieuses.

J'ai employé le même traitement qui avait si bien réussi à M. Coppez, seulement, au lieu de faire usage d'une solution au 100e, j'ai progressivement augmenté la concentration jusqu'au 1/20e que j'emploie actuellement. La guérison a été d'abord

Digitized by Google

extrêmement lente à s'établir. Cette remarque a son importance, car on aurait pu croire pendant les deux premiers mois que l'action du médicament était presque nulle et on aurait été porté à l'abandonner. Mais, instruit par l'expérience de M. Coppez, j'ai persévéré et aujourd'hui, après quatre mois, la guérison s'affirme et ne fait plus de doute pour moi.

Du reste M. Darier a traité également à ma clinique des cas plus légers et il les a tous guéris; il est vrai qu'il faisait en même temps des attouchements avec de l'acide chromique, méthode qui d'après lui hâterait la guérison. Il a, du reste, fait à ce sujet une communication détaillée à la Société de dermatologie.

Je crois donc, pour en revenir au sujet de discussion, que ces tumeurs épithéliales du limbe scléro-cornéen ne sont pas généralement aussi graves qu'on pourrait le supposer au premier abord et que nous avons un ensemble de médications sérieuses à leur opposer avant de nous décider à l'énucléation.

M. Parent. — C'est un fait bien connu que les tumeurs épithéliales n'ont pas de tendance à pénétrer dans le globe oculaire. On en trouve des exemples nombreux dans les anciens atlas d'ophtalmologie. Les anciens appelaient ces tumeurs *exophytiques*.

M. Debierre. — Au mois de mai dernier, en l'absence de mon excellent maître M. le Dr Meyer, j'ai eu à soigner un homme de 63 ans, vigoureux et de bonne santé, qui venait réclamer nos soins pour une tumeur de l'œil droit. A la partie supéro-externe au niveau du limbe scléro-cornéen, il existait une tumeur de la grosseur d'un haricot, qui recouvrait le tiers supérieur de la cornée et débordait sur la sclérotique. Cette tumeur présentait tous les caractères physiques d'un épithéliome. L'acuité visuelle était égale de ce côté au 2/3 de la normale. Au niveau du maxillaire gauche, il existait un enfoncement recouvert par un tissu cicatriciel adhérent aux parties profondes. Cette cicatrice résultait d'une plaie ulcérée, qui avait été détruite en 1887 dans le pays du malade, par un médecin, à l'aide de l'application d'une poudre caustique.

Comme j'avais déjà eu l'occasion de voir un cas d'épithélioma analogue guéri sans récidive par l'ablation pratiquée par M. Meyer, observation publiée il y a plusieurs années par mes amis Caudron et Duboys de Lavigerie, je résolus d'avoir recours au même procédé.

A l'aide du scarificateur de Desmares je détachai la partie de la tumeur qui recouvrait la cornée; ce me fut chose facile car le néoplasme adhérait simplement à la couche épithéliale antérieure de cette membrane. Mais au niveau du limbe scléro-cornéen la

Digitized by Google

dissection fut plus difficile; à ce niveau l'adhérence était plus intime. J'enlevai aisément le reste de la tumeur qui reposait sur la sclérotique et reséquai largement la conjonctive voisine. Je grattai soigneusement avec la lame convexe d'un petit bistouri au niveau de cette insertion du limbe scléro-cornéen, et quand la petite hémorragie qui se produisit en ce point fut arrêtée par compression je cautérisai tout l'emplacement de cette adhérence. Je rapprochai par deux points de suture les lèvres de la conjonctive bulbaire, de façon à recouvrir la partie supérieure de la plaie, je saupoudrai avec l'iodoforme et plaçai un bandeau compressif. La plaie guérit par première intention et au bout de dix jours mon malade repartit guéri.

Au mois d'août dernier le malade nous a écrit, et à ce moment aucune récidive ne s'était produite.

La petite tumeur a été examinée par M. le professeur Cornil qui porta le diagnostic d'épithélioma tubulé et lobulé. Du reste voici la reproduction de la note qu'il a bien voulu nous remettre.

« Sur les coupes de la petite tumeur on voit des cloisons minces possédant de petits capillaires et limitant des espaces remplis de cellules. Ces cellules épithéliales pavimenteuses stratifiées, très adhérentes les unes aux autres, sont grenues, munies de noyaux arrondis ou ovalaires. Elles s'implantent sur la mince cloison fibreuse en lui étant perpendiculaire. Comme elles sont assez serrées au niveau de leur implantation elles revêtent là la forme cylindrique ou un peu allongée par pression réciproque; pas de transformation cornée ni muqueuse, on ne voit pas de koryokinésie. »

M. Bourgeois. **Tumeur mixte du nerf optique et de l'orbite.** — Il est rare que les tumeurs de l'orbite ne présentent quelque intérêt; l'observation suivante nous en offre un exemple.

M. G..., âgé de 69 ans, vieillard très valide, a été examiné pour la première fois le 7 avril 1893. Ce qui frappe tout d'abord, c'est la protrusion du globe oculaire gauche en dehors. Le malade n'a constaté ce symptôme que depuis deux mois, en même temps que se développaient des douleurs orbitaires et péri-orbitaires vives.

Il dit que la vision de son œil gauche a disparu petit à petit il y a quinze ans, sans qu'il en ait été averti par aucune douleur : ceci permet d'éliminer le glaucome. La cécité, n'étant pas survenue brusquement, n'a pas été produite non plus par une hémorragie maculaire ni par une embolie de l'artère centrale. La perte de la vision, insistons sur ce point, était absolue, avec sens lumineux aboli; le malade est explicite sur ce détail, et affirme qu'en fermant bien son œil droit il n'arrivait pas à distinguer le

Digitized by Google

jour de la nuit. Il n'existait donc pas non plus de cataracte.

Ajoutons que cet œil gauche n'a jamais subi aucun traumatisme.

L'œil droit, lui, est absolument sain, avec acuité visuelle normale.

Il est donc infiniment probable que la perte de la vision de l'œil gauche a été amenée par une névrite, suivie de l'atrophie du nerf optique, lésions attribuables à une tumeur de ce nerf, laquelle remontait par conséquent à quinze années.

L'examen actuel montre le globe oculaire déjeté en dehors, ayant conservé ses dimensions. La cornée a perdu sa transparence et sa sensibilité. Les mouvements spontanés de l'œil sont excessivement limités; ils sont nuls en dedans. La palpation de l'œil et de l'orbite est douloureuse. En saisissant toute la masse entre les doigts, on peut lui imprimer des mouvements qui indiquent qu'il n'y a pas d'adhérences étendues avec les parois de l'orbite. Le doigt enfoncé dans l'orbite ne sent bien la tumeur que du côté interne; elle est dure et bosselée.

Impossible de préciser à ce moment si la tumeur a pris naissance dans le globe, ou bien si elle appartient exclusivement à l'orbite ou au nerf optique.

L'opération décidée a été pratiquée le 11 avril, avec l'assistance du Dr Jaube. L'œil a été énucléé selon les règles habituelles; le droit interne était tendu comme une sangle au-dessus de la tumeur, que l'on voyait bien après la section du muscle. Toute la masse enlevée par l'énucléation contenait l'œil et la portion antérieure de la tumeur. En explorant l'orbite avec le doigt, on trouvait encore un bon morceau du néoplasme, dont le doigt pouvait faire le tour, sauf au fond de l'orbite où la tumeur était solidement retenue. Une curette de Volkmann effectua rapidement la séparation de la tumeur, et procéda au grattage du fond de l'orbite. Très peu de tissu adipeux à extraire. Hémostase facile par injection froide de sublimé à 1/1000e

Les suites de l'opération ont été très simples. La guérison est aujourd'hui complète.

Examen de la tumeur, pratiqué par le Dr Jaube, assistant. — Une coupe du globe oculaire, faite après l'opération, a prouvé que la tumeur était tout à fait extra-oculaire. La choroïde et la rétine ne présentaient aucune lésion macroscopique.

La tumeur a le volume d'un petit œuf de poule. Sa coloration est grisâtre, sa consistance fibroïde et partout la même. Elle n'est pas encapsulée. Limitée en avant par la membrane de Tenon, elle envahit en arrière le tissu cellulaire de l'orbite. Elle montre à sa périphérie quelques lobules sphériques, distincts, véritables

Digitized by Google

bourgeons de développement. Elle englobe dans sa masse le nerf optique.

Les *dissociations* faites après action de l'alcool au tiers ont porté sur la partie de la tumeur la plus profondément engagée dans l'orbite. Elles ont montré, à côté d'éléments embryonnaires, des cellules fusiformes allongées aux deux extrémités, quelques-unes ramifiées. Les lobules sphériques dissociés n'ont permis de voir que des cellules embryonnaires.

Les *coupes* ont été pratiquées après durcissement par la gomme et l'alcool, et colorées par le picrocarmin. Elles ont porté sur trois points de la tumeur: *a*) sur le fragment postérieur, voisin du sommet de l'orbite et que la curette avait détaché; *b*) sur les bourgeons périphériques; *c*) sur la partie la plus voisine du pôle postérieur de l'œil.

a) Sur le fragment postérieur, les coupes se sont montrées composées de faisceaux parallèles, formés de cellules fusiformes accolées. A leur limite, on aperçoit des tourbillons embryonnaires. On y découvre peu de vaisseaux.

b) Les lobules sphériques sont constitués par un tissu uniquement embryonnaire. Les éléments embryonnaires sont petits, globuleux.

Jusqu'ici, nous nous voyons donc en face d'un sarcome fasciculé, en voie d'accroissement, poussant sur sa périphérie des prolongements embryonnaires.

c) La partie de la tumeur voisine du pôle postérieur de l'œil va nous révéler d'autres détails.

En effet les coupes transversales montrent de bien intéressantes figures. On ne trouve plus ici de cellules fusiformes. Mais, à côté d'amas embryonnaires, on rencontre des points nettement myxomateux, constitués par de grandes cellules pâles, à prolongements ramifiés et anastomosés, bien visibles après l'action de l'acide acétique. Au milieu du réseau, quelques cellules en dégénérescence muqueuse.

Ces zones myxomateuses sont rares dans les coupes; elles sont enserrées, envahies sur certains points par des bourgeons uniquement enbryonnaires qui les pénètrent.

Ce que nous avons pu apercevoir de la trame du nerf optique présentait ces deux ordres de lésions.

Les coupes longitudinales nous ont offert des figures analogues. Comprenant la sclérotique et la choroïde, elles nous ont montré des bourgeons sarcomateux au milieu des lames externes de la sclérotique, voisines du nerf optique. Notons enfin une forte hyperplasie de la choroïde.

En rapprochant des détails de cette analyse les données cli-

Digitized by Google

niques de l'observation, il nous paraît légitime d'admettre que notre malade a été, pendant plusieurs années, près de quinze ans, porteur d'un myxome du nerf optique; que c'est là qu'il faut voir la tumeur primitive, cause de la cécité progressive accusée par lui.

Quant au sarcome, il est d'origine récente, soit que, développé dans le tissu cellulaire de l'orbite, il n'ait envahi que secondairement le myxome, soit que ce dernier ait été l'objet d'une transformation sarcomateuse.

Quoi qu'il en soit, la tumeur est en voie d'accroissement et une récidive est possible. Le curettage de l'orbite a été fait soigneusement; mais le néoplasme peut avoir franchi le trou optique.

M. Parent. — Il faut être très réservé dans l'intervention au sujet des tumeurs du nerf optique, surtout en raison de la lenteur de leur évolution; car je connais deux cas, et M. Despagnet doit se rappeler l'un des deux, où l'opération eut un résultat désastreux.

M. Jocqs. — Je tiens à souligner dans l'excellent travail de M. Bourgeois trois points qui tirent leur intérêt de ce qu'ils sont en accord absolu avec ce que nous savons des tumeurs du nerf optique.

D'abord la direction du globe oculaire porté en dehors. La direction en avant n'est pas un signe aussi constant que le disait de Graefe, et même, les recherches que j'ai faites à ce sujet m'ont montré que la direction en dehors doit être la plus fréquente.

Notre collègue n'est pas affirmatif au sujet de savoir si la tumeur a débuté par le nerf ou par le tissu cellulaire de l'orbite. Cependant ce fait que la vision était perdue depuis quinze ans et que les douleurs ont été tardives prouve suffisamment, à mon sens, que la tumeur cantonnée d'abord dans le nerf, n'a envahi que très tard les tissus environnants, y compris les nerfs sensitifs voisins qui ont réagi par la douleur.

Enfin, le traumatisme n'est pas signalé comme étiologie dans cette observation. Elle fait exception à la grande majorité des cas connus qui ont presque tous un traumatisme quelconque dans leur histoire, mais sans que l'on doive, selon moi, y attacher la moindre importance étiologique.

M. Meyer. — Dans la communication de M. Bourgeois deux points m'ont frappé. D'abord l'existence d'une névrite optique ou d'une névro-rétinite. Ce n'est pas la règle dans la tumeur du nerf optique où, d'habitude, on constate d'emblée l'atrophie de la papille. En second lieu, l'abaissement lent et progressif de la vision, tandis que pour les tumeurs primitives du nerf optique la perte rapide de la vision est tellement caractéristique qu'elle compte

Digitized by Google

parmi les symptômes sur lesquels le diagnostic de la localisation s'appuie avec le plus de certitude.

M. Gillet de Grandmont. **Anophtalmie ou cryptophtalmie** (étude d'anatomie comparée). — C'est une question encore très controversée que celle de l'*anophtalmie*. Cette lésion tératologique existe-t-elle en réalité ou bien n'a-t-on affaire qu'à des cas de cryptophtalmie ainsi que le professe Zehender. C'est ce qu'il importerait d'établir. Tous les documents propres à fixer ce point de la science me semblent dignes d'intérêt, c'est pourquoi je désire publier une étude d'anatomie comparée que j'ai eu l'occasion de faire sur un poussin de faisan (*phasianus colchicus*) qu'on m'avait adressé comme étant privé des organes de la vision.

Dans le très intéressant volume qu'il a publié sur les anomalies de développement et les maladies congénitales du globe de l'œil, M. Picqué reprend toutes les observations d'anophtalmie relatées depuis Giraldès (1830) jusqu'à nos jours; il les passe au crible d'une judicieuse critique et conclut que bien peu de cas de prétendue anophtalmie résistent à un examen sérieux. Cet auteur semble donc porté à remplacer, comme Zehender le propose, par le mot de cryptophtalmie celui d'anophtalmie, et il paraît disposé à accepter l'interprétation de van Duyse et de Arlt qui considèrent les kystes que l'on rencontre le plus souvent au devant des globes atrophiés comme le résultat de colobomes du globe produits par le défaut d'occlusion de la fente oculaire fœtale.

Dans le cas que j'ai eu l'occasion d'étudier et qui fait l'objet de ce travail, il n'existait en réalité pas de paupières et en apparence il n'existait non plus ni globe ni orbite, de telle sorte qu'il eût été logique de conclure à l'existence d'anophtalmos réel. D'ailleurs il semble logique d'admettre que l'œil peut faire défaut aussi bien que toute autre partie du corps. Nous verrons bientôt quelle surprise nous réservait un examen plus approfondi de la pièce pathologique.

Le poussin de faisan né aveugle qui m'avait été adressé n'avait en apparence aucun autre vice de conformation; toutefois, il semblait privé de tout instinct de conservation, car il n'a jamais manifesté, comme ses congénères, la moindre tendance à s'alimenter en picotant la nourriture placée à sa portée.

C'est en vain que j'ai cherché du vivant de ce poussin quelque trace de paupières et d'ouverture palpébrale. Par la couleur du plumage il était aisé de reconnaître le point où auraient dû exister les paupières; mais, même en exerçant une traction sur les téguments, il ne fut pas possible de rencontrer aucune fissure pouvant rappeler la fente palpébrale. De même aucune saillie sous-cutanée

Digitized by Google

ne pouvait donner à penser que le globe oculaire fût caché sous la paupière ou déplacé par un kyste colobomateux.

On sait en effet que l'œil chez les oiseaux est l'un des organes les plus développés à l'époque de l'éclosion. Certaines familles sont particulièrement douées à cet égard. Si l'on compare en effet l'œil des granivores, à celui des gallinacés, on verra que chez ces derniers l'organe atteint un développement considérable et tout à fait en rapport avec le rôle important qu'il joue dès la naissance des poussins qui doivent, à peine éclos, chercher leur nourriture qui consiste, notamment chez les jeunes faisans, en proies vivantes telles que fourmis, moucherons, insectes, etc.

Mais l'examen superficiel de la tête ne suffirait pas; il importait de procéder à la dissection pour s'assurer si oui ou non il existait quelque vestige de globe oculaire.

En divisant les téguments sur le sommet de la tête suivant une ligne allant du bec à l'occiput et en rabattant les lambeaux latéralement il fut facile de s'assurer qu'il n'existait, du côté de la face profonde de la peau, aucune ouverture pouvant correspondre à un orifice palpébral, tandis que celui de l'ouïe existait très régulièrement conformé.

Un tissu cellulaire fin soudait la peau avec les parties latérales du crâne, si bien que les énormes cavités qui correspondent chez les oiseaux aux orbites manquaient ici totalement et étaient remplacées par des tractus fibro-celluleux unissant intimement la peau aux joues. Cependant, en disséquant le tissu conjonctif, on apercevait un petit point pigmenté, ayant à peine les dimensions d'une petite tête d'épingle, noyé au milieu du tissu cellulaire.

De sorte qu'au premier abord, chez ce poussin privé de paupières et d'orbite, l'organe de la vision semblait représenté par une tache pigmentaire rappelant assez exactement celle qui, située au devant du cerveau de l'amphioxus, constitue chez cet animal l'organe de la vision.

Mais en écartant avec grand soin le tissu cellulaire entourant la tache pigmentaire, je découvris un rudiment de globe oculaire d'un millimètre de diamètre, retenu en arrière par un filament très mince rappelant le nerf optique. De cavité orbitaire il n'en existait pas et le petit globe était logé dans une dépression du crâne remplie par du tissu conjonctif.

Il s'agissait d'examiner le petit rudiment de globe, c'était chose fort difficile, aussi m'adressai-je au Dr Latteux qui fit avec son habileté habituelle une série de trente-cinq coupes très minces qu'il fut aisé d'étudier au microscope.

C'est alors que ma surprise fut grande, car je trouvai tous les éléments d'un œil en voie de développement. Il existait, en effet à

Digitized by Google

l'état embryonnaire, une sclérotique reconnaissable à sa disposition et à sa structure anatomique comme cartilagineuse, avec sa gaine pour le nerf optique et les muscles moteurs de l'œil ; à l'intérieur, la choroïde avec une couche pigmentaire très accusée, mais peu épaisse, tandis que la couche la plus interne destinée à constituer la chorio-capillaire était très épaisse et formée par du tissu conjonctif en voie de développement.

Plus en dedans se voyaient aussi les éléments de la rétine encore peu développée, mais se continuant avec le nerf optique. Plus à l'intérieur on trouvait le corps vitré représenté par de grosses cellules au milieu desquelles se reconnaissait le cristallin.

Tout à fait en avant existait, pour fermer l'orifice de la cavité, du tissu conjonctif à fibres longues et minces avec des cellules allongées. C'était là le rudiment de la cornée.

En résumé, contrairement à toutes les apparences, il existait bien un globe oculaire avec le rudiment de chacun des organes qui le constituent ; il est donc impossible de classer ce cas tératologique comme anophtalmos.

Pour comprendre quand et comment cette malformation a dû apparaître chez un fœtus, d'ailleurs bien constitué, il faut se rappeler la série des évolutions embryonnaires qui accompagnent le développement de l'œil.

Chez les vertébrés, avant que le sillon dorsal se soit soudé, on voit dans la région céphalique de la gouttière médullaire qui correspond à la vésicule cérébrale, on voit, dis-je, apparaître deux bourgeons latéraux qui constituent les rudiments des vésicules oculaires primitives.

Ces vésicules oculaires primitives s'accroissent en avant jusqu'à venir au contact des téguments, tandis qu'elles se pédiculisent en arrière pour former le nerf optique.

En se rapprochant des téguments, ces vésicules oculaires primitives se soudent à eux, et bientôt un bourgeon épidermique se développe en repoussant et en refoulant la paroi antérieure de la vésicule oculaire contre la postérieure, de façon à constituer par invagination une cavité qui grandira peu à peu et qui prend dès lors le nom de vésicule secondaire.

C'est alors seulement qu'apparaissent le cristallin et le corps vitré formés par l'expansion épidermique du bourgeon tégumentaire et qu'apparaît aussi la choroïde qui provient de la lamelle externe de la vésicule secondaire. Si à ce moment le pigment ne se développait pas, l'œil serait albinos.

Or, chez notre poussin il existe un globe rudimentaire avec tous ses éléments, il faut donc admettre que durant le premier septenaire, l'évolution embryonnaire s'est effectuée régulièrement ;

Digitized by Google

mais que, par suite d'un état pathologique particulier, elle s'est brusquement arrêtée, et précisément au moment où les paupières allaient se constituer. En effet, dès que le bulbe e stformé il reçoit des téguments un revêtement dans sa partie antérieure; dont deux replis plus saillants constituent tantôt une paupière circulaire, comme chez les caméléons, tantôt deux paupières réelles et une membrane nictitante, comme chez la plupart des vertébrés.

Quant à la charpente osseuse, il est incontestable qu'elle doit se mouler sur les organes qu'elle renferme et que ceux-ci venant à manquer la cavité orbitaire manquera elle-même. C'est, en effet, ce qui s'est présenté chez notre poussin. Le crâne primordial cartilagineux s'est moulé régulièrement sur les organes existants : cerveau, oreilles, etc. ; mais, ne rencontrant qu'un rudiment d'organe visuel, il n'a pu constituer de cavité orbitaire.

En résumé nous devons conclure avec Zehender, Arlt, Picqué, Van Duyse, etc., que bien des cas décrits jusqu'à ce jour comme cas d'anophtalmie seraient classés comme cryptophtalmie, si plus de méthode avait présidé aux recherches anatomiques.

M. Chevallereau. **Epidémie de conjonctivite pseudo-membraneuse.** — La nature de la conjonctivite pseudo-membraneuse n'est pas encore nettement élucidée et, malgré de nombreuses communications faites depuis quelques années à la Société française d'ophtalmologie, il ne semble pas qu'il y ait d'opinion dominante au sujet de la distinction que l'on doit établir entre la conjonctivite pseudo-membraneuse et la conjonctivite diphtéritique. Pour ne citer que deux ouvrages récents, MM. de Wecker et Masselon, dans leur *Manuel d'ophtalmologie*, en font deux affections très distinctes, tandis que M. Delens, dans le *Traité de chirurgie*, les confond dans la même description. Cette note n'a pas pour but de trancher la question de la nature de la conjonctivite pseudo-membraneuse; c'est une simple contribution à l'étude de cette maladie.

Le lundi 15 juin dernier, le Dr Bérard m'amenait aux Quinze-Vingts une jeune femme de 31 ans, Mme G..., institutrice, qui, depuis l'après-midi du samedi précédent, avait une conjonctivite pseudo-membraneuse de l'œil droit. Lors de son entrée à la clinique les deux yeux étaient déjà envahis. L'aspect extérieur était celui d'une conjonctivite catarrhale avec sécrétion peu considérable; mais, en retournant les paupières, on voyait toute la surface de la conjonctivite palpébrale recouverte d'une fausse membrane gris jaunâtre qu'il me fut d'ailleurs facile d'enlever avec le doigt garni d'une compresse. La cornée était intacte. Sur la demande du Dr Bérard, cette malade fut hospitalisée et l'on commença immé-

Digitized by Google

diatement le traitement suivant : lavages fréquents des paupières et compresses chaudes en permanence avec une solution de cyanure de mercure à 1/1500; badigeonnage deux fois par jour de toute la conjonctive palpébrale avec la pommade à l'oxyde jaune de mercure au cinquantième.

Malgré le traitement, dès le lendemain mardi 20 juin, il y avait une ulcération occupant le quart inférieur de la cornée gauche. Les fausses membranes enlevées par moi la veille s'étaient reproduites sur toute l'étendue de la conjonctive palpébrale.

Cette dame jouissait d'un état général excellent, elle n'avait aucun antécédent pathologique et toutes les autres muqueuses de l'économie paraissaient complètement indemnes. Rien chez elle, en dehors des lésions oculaires, ne pouvait faire penser à la diphtérie. Cependant elle nous raconta que dans la rue très étroite qu'elle habite, en face de ses fenêtres, trois personnes étaient mortes récemment de diphtérie; d'abord une jeune fille de 18 ans et un enfant de 4 ans au mois de janvier; la famille de ce dernier était alors partie pour la campagne, puis était revenue dans le même appartement où un autre enfant, âgé de 18 mois, venait de succomber à son tour au mois de mai. Mme G... nous annonça en outre que son mari, sa fille et sa mère avaient également mal aux yeux et que le Dr Bérard allait les amener.

En effet, le lendemain mercredi nous trouvons toute la famille réunie dans la même salle. Le mari, Léon G..., employé de commerce, âgé de 31 ans, avait été pris le samedi comme sa femme ; mais l'œil droit était complètement indemne, l'œil gauche seul était envahi. Comme chez Mme G..., l'aspect extérieur était celui d'une conjonctivite catarrhale peu intense, la sécrétion était peu considérable, le malade n'accusait aucune douleur en dehors de la sensation de gravier habituelle aux conjonctivites, les paupières très souples se laissaient très facilement retourner et l'on voyait sur toute la conjonctive palpébrale une membrane grisâtre ayant environ un demi-millimètre d'épaisseur et se laissant facilement enlever d'une seule pièce lorsqu'on frottait légèrement avec une compresse; par dessous, la muqueuse était modérément saignante et ne paraissait pas infiltrée.

La petite fille, Suzanne G..., âgée de 6 ans, avait été prise la première dès le mercredi 14 juin; dès le lendemain, la sécrétion était assez intense, plus abondante et plus épaisse que chez ses parents. L'œil droit seul est pris chez cette enfant, l'œil gauche présentant à peine un peu de conjonctivite simple. La fausse membrane offre le même aspect que chez ses parents, avec un peu moins d'épaisseur toutefois. Comme chez le père, la cornée est absolument indemne.

Digitized by Google

La mère du mari, Mme G... (Pauline), âgée de 59 ans, lingère, était venue chez son fils le samedi pour aider à soigner l'enfant; elle fut prise le même jour de picotements dans les yeux, mais l'écoulement ne commença que le lundi et dans l'œil gauche seulement. Ici encore fausse membrane complète sur toute l'étendue de la conjonctive palpébrale ; cornée absolument intacte.

Chez ces trois malades le traitement fut le même que chez la mère. La guérison fut complète et rapide puisque toute la famille sortit de l'hôpital le 28 juin, après un séjour d'une semaine seulement. La grand'mère, le mari et l'enfant n'avaient plus que l'apparence d'une conjonctivite simple très peu intense; la mère avait également guéri très vite de son ulcération de la cornée et le jour de son départ elle avait un leucome qui depuis s'est considérablement atténué.

J'ajoute que depuis cette époque, aucun de ces quatre malades n'a eu le moindre accident qui ait pu faire penser à une intoxication diphtéritique.

Dans cette quadruple observation il y a une grosse lacune; nous n'avons pu avoir l'examen bactériologique, notre laboratoire de bactériologie étant alors démoli pour la construction du pavillon des purulents aux Quinze-Vingts. Le fait clinique en lui-même nous a cependant paru digne d'intérêt. Il semble bien, sans qu'on puisse en rien l'affirmer, qu'il y ait une relation entre ces quatre cas de conjonctivite pseudo-membraneuse et les trois cas de diphtérie suivis de mort qui s'étaient manifestés en face de leurs fenêtres, dans la rue très étroite du Ve arrondissement habitée par cette famille. Et cependant il n'est pas possible de confondre l'aspect présenté par ces malades avec celui que donnent les véritables conjonctivites diphtéritiques, dans lesquelles la muqueuse est très épaissie et la paupière fortement infiltrée et parfois même d'une dureté presque ligneuse.

D'autre part, contrairement à ce que l'on dit partout, j'ai toujours vu, sauf dans un cas, la conjonctivite pseudo-membraneuse affecter une seule personne dans la même famille, même quand cette famille contenait plusieurs enfants, bien que la contagion me paraissait moins facile qu'on ne l'admet d'ordinaire. Ici au contraire la contagion a été très manifeste, puisque les quatre personnes dont se composait cette famille ont été atteintes et, comme autre particularité, chez trois de ses membres, un seul œil a été atteint.

M. Valude. — Il y a lieu de reviser, je crois, la division classique des conjonctivites membraneuses qui établit seulement deux variétés de ces affections : l'une, la conjonctivite diphtéritique vraie de de Graefe, à infiltrations ecchymotiques de la muqueuse et

Digitized by Google

à terminaison nécrosique; l'autre, la conjonctivite pseudo-membraneuse de Bouisson et Chassaignac, d'allures bénignes et caractérisée par une fausse membrane facilement amovible.

J'ai observé une autre forme très singulière et dont je n'ai retrouvé, sur l'indication de M. Meyer, que deux exemples dans la science : Dans le premier exemple que j'ai eu sous les yeux il s'agissait d'un nouveau-né, âgé de quinze jours, qui fut pris d'un léger catarrhe des conjonctives, d'apparence insignifiante. Au troisième jour de cet état, je le trouvai un beau matin avec les paupières tuméfiées, dures, et la conjonctive tout entière recouverte d'une couenne grisâtre, lisse, dure et adhérente. La cornée était entièrement opaque et ce changement était survenu en l'espace de douze heures. Cette couenne ne donnait pas lieu de penser à la diphtérie, car il ne s'agissait pas de l'infiltration exsangue bien connue de la conjonctive, et d'ailleurs je n'ai pas observé dans les suites la réaction purulente et les réactions cicatricielles qui caractérisent la diphtérie conjonctivale. C'était autre chose. Je pus, avec des applications de jus de citron, d'iodoforme et des irrigations chaudes, sauver une partie encore notable de cette cornée. Un seul œil était pris.

J'ai encore vu quelques exemples de cette affection dans le service d'accouchements du Dr Bar, mais la cécité fut toujours double et irrémédiable avec la même marche rapide.

Qu'est cette affection ? Elle diffère cliniquement à coup sûr et de la diphtérie telle que nous la connaissons et aussi de la conjonctivite croupale. L'absence d'examen microbiologique ne me permet pas de dire si elle appartient ou non à la famille diphtéritique. Je serais tenté de la rapprocher de ces angines à streptocoques décrites récemment, qui évoluent avec beaucoup de rapidité et dont les symptômes ressemblent tellement à ceux de la diphtérie.

M. Vignes. — Je croirais volontiers que dans l'espèce il s'agissait plutôt de conjonctivite pseudo-membraneuse que de conjonctivite diphtéritique vraie. La première est une forme on peut dire bénigne, que l'on observe fréquemment en France, surtout pendant les saisons de froid humide, souvent étendue à plusieurs enfants d'une même famille; à l'aide de quelques légers attouchements au nitrate d'argent et de lavages antiseptiques, on la voit généralement guérir dans l'espace d'un septenaire. Ce qui me permet de supposer que c'est bien à cette forme qu'a eu affaire M. Chevallereau, c'est que la muqueuse conjonctivale, débarrassée de sa pseudo-membrane, offrait une surface saignante.

Dans la conjonctivite diphtéritique vraie, infectieuse, au contraire la muqueuse est infiltrée dans toute son épaisseur, la sécré-

Digitized by Google

tion conjonctivale est moindre que dans la forme précédente; on est obligé d'arracher des fragments de pseudo-membrane et on ne voit pas, comme dans la conjonctivite pseudo-membraneuse, la surface muqueuse se recouvrir d'un suintement sanguin.

La gravité de cette affection est telle qu'elle peut dans un laps de temps fort court causer par nécrose la perte de la cornée.

Fréquente dans certaines parties de l'Allemagne, elle est heureusement fort rare dans notre pays; mais elle s'y rencontre cependant quelquefois. Je me rappelle un malheureux cocher de fiacre de Paris dont la fillette venait d'être enlevée par la diphtérie, qui en peu de jours perdit ses deux cornées, malgré tout ce que nous pûmes faire.

Je suis d'avis que tous ces cas de conjonctivite pseudo-membraneuse sont justiciables du nitrate d'argent qui m'a toujours donné de bons résultats.

Entre la mort des sujets diphtériques dont parle M. Chevallereau et l'épidémie de conjonctivite pseudo-membraneuse qu'il a observée, je serais tenté de voir plutôt une coïncidence qu'une relation de cause à effet.

M. Abadie. — Nous commençons à mieux connaître aujourd'hui la diphtérie, grâce aux recherches bactériologiques. Qu'il s'agisse de la muqueuse conjonctivale ou pharyngienne, le bacille est le même et les formes graves ou bénignes dépendent surtout de deux facteurs, la virulence du microbe et l'état du terrain sur lequel il vient s'implanter.

De là des formes cliniques un peu différentes en apparence, mais dont la nature fondamentale reste la même.

Il ne faudrait donc pas, en s'appuyant seulement sur le caractère de gravité, établir trop de variétés distinctes. Du reste, cette unité de nature, révélée par le microscope, se retrouve aussi dans la thérapeutique. J'ai déjà, à plusieurs reprises, appelé l'attention sur les bons résultats qu'on obtenait, dans ces cas, par les cautérisations avec le jus de citron. Ce traitement, que nous devons à F. Fieuzal, qui a réussi aussi entre les mains de Coppez et de plusieurs autres, m'a donné toujours d'excellents résultats et je l'emploie non seulement dans la forme qu'on appelle vraie, mais aussi dans les formes pseudo-membraneuses et même simplement diphtéroïdes.

Contrairement à M. Vignes, je pense que dans ces cas légers les cautérisations au nitrate d'argent ou autres caustiques sont tout à fait dangereuses et aggravent souvent le mal. Avant l'emploi du jus de citron j'ai vu bien des désastres. Au contraire, depuis que j'en use systématiquement en badigeonnages faits *largâ manu* toutes les six heures, je n'ai pas eu d'insuccès à déplorer.

Digitized by Google

M. Despagnet. — La division d'ophtalmie croupale et diphtéritique répond à des types cliniques essentiellement différents et j'estime qu'il est de toute nécessité de la conserver parce que, leur diagnostic posé, leur dénomination nous permet de porter un pronostic plus ou moins grave, mais mon avis est qu'il s'agit là de deux variétés d'une même affection.

En d'autres termes l'*unité causale* me semble absolument certaine. Je n'en veux pour preuve que l'observation d'une enfant à qui j'ai dû donner mes soins il y a un an environ. Elle fut prise d'une ophtalmie cliniquement croupale de l'œil gauche, c'est-à-dire avec exsudats superficiels que l'on enlevait facilement, et qui, enlevés, mettaient à nu une muqueuse bourgeonnante, saignant abondamment. Tandis que je soignais cet œil, le second se contamina à son tour, et je trouvai là une occasion favorable d'expérimenter deux méthodes de traitement qui ont toutes deux de chauds partisans. Je traitai un œil par la pommade à l'iodoforme au 1/50°, que l'on introduisait toutes les heures entre les paupières. Le second œil fut soigné par le jus de citron, dont on inondait six fois par jour les conjonctives après les avoir débarrassées de tout revêtement exsudatif. Je dois avouer, sans vouloir tirer des conclusions fermes, que l'œil soigné par l'iodoforme fut guéri beaucoup plus vite que son congénère. Quoi qu'il en soit, après plusieurs semaines, les deux yeux furent à peu près guéris; mais la santé de l'enfant s'était peu à peu altérée. La fièvre ne la quittait plus. Un amaigrissement considérable s'était produit. Il y avait un aspect cachectique bien net et plusieurs fois je me demandai s'il ne se faisait point une intoxication générale lorsque l'enfant, le trente-deuxième jour après le début de l'ophtalmie, fit défaut à ma consultation. Le lendemain sa mère m'écrivait sa mort. Il s'était déclaré une angine diphtéritique des plus graves, qui rapidement avait été fatale.

Là donc ophtalmie croupale d'abord, qui est à peu près guérie, lorsque survient la diphtérie de la gorge. L'examen bactériologique n'a pu malheureusement être fait. Mais il me semble logique d'admettre que l'une a été la continuation de l'autre et que les deux affections ont une identité certaine.

Je ne saurais partager l'opinion de M. Vignes sur l'emploi du nitrate d'argent dans cette affection, et pense, au contraire, qu'il faut absolument le proscrire, à cause de la facilité avec laquelle il produit lui-même les exsudats. On n'y aura recours que lorsque toute trace d'exsudation aura disparu et que l'écoulement liquide purulent aura fait son apparition.

Quant aux malades observés par M. Chevallereau, la gravité de leur état provenait, à mon sens, de ce que leur ophtalmie était

Digitized by Google

plus que croupale et se rapprochait de la forme diphtéritique vraie. En effet, notre collègue nous a dit qu'après avoir enlevé les exsudats, la muqueuse saignait peu, contrairement à ce qui se passe dans l'ophtalmie croupale et voilà pourquoi les cornées furent si vite intéressées.

M. Debierre. — Les cas de conjonctivite diphtéritique sont, je crois, assez rares, car depuis dix-sept ans je ne me rappelle que quatre cas; trois que j'ai observés à la clinique de mon excellent maître, le Dr Meyer, et un que j'ai vu en ville.

Il s'agissait d'une fillette de 6 ans qui présentait une diphtérie vraie de l'œil gauche. Les paupières étaient tuméfiées, dures et d'une rigidité telle qu'il était bien difficile de pouvoir les retourner. La muqueuse était blanchâtre, infiltrée, et quand on pratiquait des scarifications dans cette membrane, on sectionnait un tissu lardacé qui ne donnait issue à aucun suintement sanguin. Il existait une sécrétion séro-purulente. La cornée, entourée par un cercle de chémosis, présentait déjà une ulcération à sa partie inférieure.

Je fis pratiquer des lotions chaudes avec de l'eau chlorurée (liqueur de Labarraque) toutes les heures matin et soir; après avoir soigneusement nettoyé les paupières retournées, je promenai à plusieurs reprises, soigneusement sur toute la conjonctive, le crayon d'aniline pur et projetai, même à demeure, dans la cavité conjonctivale un peu de poudre d'aniline mitigée, dite *pulvérulin* de Stelling.

L'enfant fut soignée de cette façon matin et soir. Sous l'influence de ce traitement, la maladie se modifia en quelques jours. Les paupières se ramollirent, devinrent plus souples, la muqueuse se vascularisa; les scarifications donnèrent issue à un écoulement sanguin abondant. Enfin, l'affection prit le caractère d'une ophtalmie purulente ordinaire, que je soignai alors par les moyens habituels. La cornée résista heureusement et ma petite malade guérit avec un leucome simple, siégeant à la partie inférieure de la cornée et laissant les trois quarts de cette membrane absolument transparents.

L'aniline m'a paru dans ce cas avoir une influence heureuse, non seulement sur la marche de l'affection diphtéritique, mais encore sur la cornée; elle m'a paru favoriser grandement la résistance de cette membrane au processus ulcératif.

M. Gillet de Grandmont. — C'est la bactériologie seule qui prononcera sur l'analogie originelle plus ou moins intime qui peut exister entre l'ophtalmie croupale et l'ophtalmie diphtéritique.

Mais d'ores et déjà, quel que soit ce jugement, je déclare qu'au

Digitized by Google

point de vue clinique il existe entre ces deux affections des différences que personne ne peut méconnaître.

Alors que j'étais chef de clinique chez Chassaignac, nous traitions presque toutes les affections externes de l'œil et tout particulièrement les ophtalmies purulentes ou muco-purulentes des nouveau-nés par les douches oculaires suivies d'instillations de gouttes de collyre au nitrate d'argent (nous faisions de l'antisepsie sans le savoir). Les malades étaient étendus sur un lit à opération et on laissait couler entre les paupières, maintenues ouvertes au moyen des doigts, un filet d'eau froide longtemps prolongé. Cette façon de procéder permettait un examen très minutieux des yeux et de leur sécrétion; c'est ainsi que Chassaignac a pu publier ses beaux travaux sur les fausses membranes de l'ophtalmie purulente des nouveau-nés. J'ai donc fait aussi des études prolongées de ces fausses membranes qui apparaissent avec la plus grande facilité sous l'influence de la douche oculaire froide. Elles ne sont en rien comparables à la diphtérie des paupières. Tandis que dans la diphtérie oculaire les paupières deviennent dures et tuméfiées, qu'on ne peut les retourner qu'avec difficulté; que les muqueuses sont lardacées, blanchâtres et infiltrées; que, divisées au scarificateur, elles ne donnent écoulement ni à du sang ni à un liquide quelconque; que la couche infiltrant la muqueuse ne peut jamais être arrachée, que la sécrétion de l'œil est nulle; au contraire dans l'ophtalmie croupale les fausses membranes qui tapissent la muqueuse et parfois la cornée s'enlèvent avec la plus grande facilité, en laissant au-dessous d'elles tantôt une muqueuse saignante ou seulement fortement vascularisée; les sécrétions de l'organe sont abondantes; la reproduction des fausses membranes est très rapide, enfin la guérison est la règle après une durée plus ou moins longue pendant laquelle la cornée se prend parfois mais toujours lentement, tandis que dans la diphtérie la cornée se prend et se détruit parfois avec une effrayante rapidité.

La fausse membrane de l'ophtalmie croupale m'a toujours paru être un produit inflammatoire local, alors que j'admets l'identité entre la diphtérie générale et celle de l'œil. J'ai présent à la mémoire le fait suivant : une famille se composait d'une mère et de deux enfants. On m'amena l'un des garçons, avec une conjonctivite diphtéritique; en recherchant l'origine j'appris, que quelques jours auparavant le petit frère avait succombé au croup à l'hôpital, que les enfants avaient cessé toute relation depuis près de deux semaines et que ce n'était que plusieurs jours après la mort du premier que le second avait contracté sa conjonctivite. A son tour la mère fut prise d'angine couenneuse et elle resta plusieurs jours en danger de mort, alors que l'ophtalmie de son fils guérissait. Ainsi

Digitized by Google

voilà un croup qui donne la diphtérie oculaire et une diphtérie oculaire qui donne une angine couenneuse ; ce sont là des faits probants.

Un autre caractère bien spécial à la diphtérie vraie, c'est la durée de la virulence des éléments organiques auxquels est due la contagion. On a cité des épidémies développées à la suite de l'exhumation de cadavres de diphtériques enterrés depuis plusieurs années. J'ai pour ma part eu à soigner un enfant âgé de 5 à 6 jours atteint de kérato-conjonctivite diphtéritique grave. Je recherchai en vain l'origine de la contagion soit dans le voisinage de l'habitation, soit chez les personnes qui avaient approché l'enfant ; mais j'appris que deux ans auparavant la mère avait perdu de la diphtérie un nouveau-né qui avait succombé après avoir transmis son mal au sein maternel, et que tout le mobilier de la chambre à coucher avait été changé, à l'exception du berceau qui était celui du premier enfant. Les médecins de la famille et moi nous avons considéré cette diphtérie comme transmise par le premier enfant, bien que deux années se fussent écoulées entre les deux contagions.

Quant au traitement de la diphtérie oculaire je n'en connais pas d'absolument efficace ; mais j'ai toujours remarqué que les scarifications, les grattages et les cautérisations énergiques ne faisaient que provoquer les complications.

M. Belliard. — L'opinion de Bretonneau que toutes les fausses membranes étaient de nature diphtéritique est plus vraie que jamais et l'unité causale des deux affections est absolument démontrée ; c'est bien un seul et même agent, le microbe de Leffler, qui les engendre. Mais sa virulence varie suivant qu'il est isolé ou associé à d'autres germes infectieux. Seul il a moins de malignité et produit l'ophtalmie croupale. Associé, sa virulence devient des plus violentes et produit la forme diphtéritique.

M. Vignes. — Je puis maintenir que je me suis bien trouvé de toucher la conjonctive des pseudo-membraneux, débarrassée de sa couenne, avec le crayon d'argent mitigé au tiers ; je n'ai jamais vu les choses aller mal sous l'influence de ce traitement que j'emploie depuis treize ans et que j'ai eu bien souvent l'occasion d'appliquer.

Cette pratique a des adeptes et je crois que Horner procédait de la sorte.

Ce n'est pas dire que le jus de citron ne soit un bon topique ; je l'ai parfois utilisé.

J'ignore quelle est l'importance des associations microbiennes dont vient de nous entretenir M. Belliard, que j'ai suivi avec le plus vif intérêt. Mais ce que je sais, c'est qu'au point de vue clinique

Digitized by Google

nous devons nettement différencier la conjonctivite pseudo-membraneuse, au cours de laquelle nous voyons la conjonctive se recouvrir d'une pellicule blanchâtre, qui s'arrache tout d'une pièce, ne se désagrège pas dans l'eau et laisse la muqueuse ensanglantée, de la forme diphtéritique grave qui occasionne, par infiltration du chorion muqueux, un chémosis pâle, épais, dur, résistant, s'accompagne de sécrétion sanieuse et détermine toujours du retentissement ganglionnaire.

Voilà, à mon avis, la diphtérie vraie de la conjonctive, la forme nettement infectieuse.

M. Meyer. — Quels que soient les résultats ultérieurs des recherches bactériologiques, nous sommes unanimes aujourd'hui à séparer, au point de vue clinique, la conjonctivite diphtéritique de la conjonctivite pseudo-membraneuse ou croupale. Nous pouvons considérer celle-ci comme une affection généralement bénigne qui ne se distingue d'une conjonctivite ordinaire que par la tendance de la sécrétion à former des dépôts membraneux et par le mauvais effet des caustiques aussi longtemps que dure cette tendance. La conjonctivite diphtéritique, au contraire, est réputée à juste titre comme la plus funeste de toutes les ophtalmies. Le danger dépend surtout du moment où la cornée se prend. Si c'est pendant la première phase de la maladie, celle de l'infiltration diphtéritique, qui suspend toute trace de circulation dans les couches superficielles des paupières, ainsi que dans la conjonctive et le tissu épiscléral, l'œil est perdu ; on a plus de chance de pouvoir sauver la cornée si elle n'est atteinte que dans la seconde phase de la maladie, celle de la purulence, pendant laquelle la circulation se rétablit. Les cautérisations sont alors indiquées et manifestent leur efficacité. Enfin, cette période heureusement passée, le pronostic devient tout à fait favorable, car la cornée reste indemne pendant la phase de cicatrisation qui laisse seulement sur la conjonctive des traces indélébiles, à tel point qu'on peut pendant toute la vie reconnaître un œil qui a été atteint d'ophtalmie diphtéritique. — Un fait curieux et que je ne m'explique pas, c'est la rareté de cette horrible maladie — je ne pense pas avoir vu à Paris en trente ans plus d'une demi-douzaine de cas, tandis que pendant mon séjour à la clinique de de Graefe, à Berlin, j'ai assisté à deux séries d'épidémies dont chacune pouvait compter quarante à cinquante enfants. Et, cependant, il n'y a pas entre les deux villes une différence marquée dans la fréquence de la diphtérie générale.

A côté des cas types de diphtérie des yeux, j'ai observé aussi la variété que M. Valude a mentionnée, chez deux enfants dont les deux yeux étaient atteints. En ouvrant les paupières, on ne voit de l'œil que la forme ; tout le globe et la surface interne des pau-

Digitized by Google

pières jusqu'aux cils sont couverts d'une membrane continue, grisâtre, dense, qui tantôt peut s'enlever en bloc, tantôt en morceaux comme une croûte assez épaisse. Au début on trouve au-dessous la cornée saine; la conjonctive n'est pas infiltrée comme dans les cas ordinaires de diphtérie, mais tout à fait exsangue; il n'y a pour ainsi dire pas de sécrétion. La fausse membrane se reproduit très rapidement, et en peu de temps aussi la cornée sous-jacente devient totalement opaque et se sphacèle. Mes deux observations datent de l'époque antibactériologique; dans un des cas les deux yeux se sont perdus; dans l'autre, observé avec M. le Dr Moizard, l'enfant d'ailleurs très robuste a succombé au bout de quelques jours à une pneumonie.

M. Chevallereau. — Je n'ai rien à ajouter à cette discussion qui, d'ailleurs, s'était déjà produite, presque dans les mêmes termes, à la Société française d'ophtalmologie. L'opinion de la majorité de nos collègues semble être que la conjonctivite pseudo-membraneuse et la conjonctivite diphtéritique sont formées de la même affection avec un degré de gravité très différent. Je crois avec M. Belliard que les variations microbiennes peuvent expliquer la gravité beaucoup plus grande de la conjonctivite diphtéritique.

Quant à ce traitement, la pommade à l'oxyde jaune de mercure au 1/50e, jointe aux lavages et aux compresses antiseptiques, m'a toujours donné de très bons résultats. La conjonctivite pseudo-membraneuse guérit d'ailleurs facilement en général, pourvu toutefois que l'on ne cautérise pas la muqueuse au crayon de nitrate d'argent, comme le fait M. Vignes.

M. Gillet de Grandmont nous a dit que chez Chassaignac il avait observé un très grand nombre de fois la conjonctivite pseudo-membraneuse, que même dans la plupart des cas de conjonctivite il observait des fausses membranes; il est cependant très facile de distinguer des fausses membranes recouvrant toute la conjonctive palpébrale et s'enlevant d'une seule pièce, et du muco-pus plus ou moins régulièrement accumulé et qu'il est toujours aisé de dissocier. Or j'ai l'habitude absolument constante de retourner les paupières toutes les fois qu'il y a une conjonctivite quelconque et, sur le nombre considérable des malades qui se présentent à la consultation des Quinze-Vingts, c'est à peine si j'observe la conjonctivite pseudo-membraneuse en moyenne une fois par mois.

La séance est levée.

Digitized by Google

Séance du 7 novembre 1893

PRÉSIDENCE DE M. GORECKI

MM. Vacher, d'Orléans, et Fage, d'Amiens, assistent à la séance.

M. VIGNES, secrétaire annuel, lit le procès-verbal de la précédente séance. Adopté.

M. DESPAGNET, secrétaire général, dépouille la correspondance qui comprend :

1° Une lettre de M. Goldzicher, de Budapest, qui pose sa candidature à une place de membre correspondant étranger.

2° Une lettre de M. Meyer s'excusant de ne pouvoir assister à la séance.

3° Une lettre de M. Belliard qui demande un congé. — Envoyée à la commission des congés.

4° Les *Bulletins de la Société d'ophtalmologie et laryngologie* de Bordeaux.

Après avis de la commission compétente le congé illimité demandé par M. Billot est accordé.

M. GORECKI, président. — Conformément aux articles 18 et 19 du règlement, j'ai l'honneur d'informer la Société qu'un comité secret aura lieu dans la séance prochaine, à 9 h. et demie, avant les élections. Si vous le voulez bien, le rapport de la commission spéciale qui a été nommée sera lu en séance publique, mais la discussion sera réservée au comité secret. Je pense qu'il ne nous retiendra pas longtemps, tout le monde étant à peu près d'accord.

J'ai l'honneur également, d'accord avec le bureau, de déclarer vacante une place de membre titulaire; la commission sera nommée dans la prochaine séance.

J'ai l'honneur de vous faire part d'une lettre du Dr Landolt, qui sollicite le titre de membre honoraire et vous demande de vouloir bien voter à ce sujet à la prochaine séance.

M. DESPAGNET, secrétaire général. — M. Landolt a donné sa démission en décembre dernier. Il ne fait plus partie de la Société. Sa demande n'étant pas conforme aux statuts, je vous prie d'en renvoyer l'examen au comité secret qui aura lieu à la prochaine séance, afin de bien établir un précédent sur pareil cas.

M. VIGNES. **Ulcération de la muqueuse bulbaire** (présentation de malade). — Le malade que je veux vous montrer est venu hier, pour la première fois, consulter à ma clinique.

Digitized by Google

C'est un cocher de fiacre âgé d'une trentaine d'années, robuste, de bonne santé, marié depuis dix ans à une femme bien portante ; elle n'a pas eu de grossesses.

A part une fièvre typhoïde, je ne trouve rien à relever dans ses antécédents morbides.

Ce malade présente l'œil gauche à peu près clos, la paupière supérieure tombante et fortement œdématiée ; son aspect rappelle celui des personnes atteintes de conjonctivites à gonocoques.

Lorsqu'on relève cette paupière, on constate que la conjonctive bulbaire, surtout dans l'hémisphère supérieur, est le siège d'un énorme chémosis luisant, résistant au toucher, qui masque la partie supérieure de la cornée, s'étend à toute la conjonctive bulbaire et dans les culs-de-sac.

Sur la partie interne de ce bourrelet chémotique se voient deux ulcérations voisines : l'une un peu plus externe, arrondie, large comme une lentille ; l'autre située plus près de la région caronculaire, mal limitée, de forme allongée de bas en haut. Leur fond est blanc jaunâtre, légèrement sanieux ; elles sont le siège d'une sécrétion pyoïde peu abondante. Peu profondes, elles reposent sur une base dure parcheminée.

Les sécrétions conjonctivales sont peu augmentées ; seule la sécrétion lacrymale légèrement accrue.

Les ganglions préauriculaires et sous-maxillaires correspondants sont entrepris ; du volume d'une amande, ils sont durs, résistants, indolents ; sans propagation du côté des téguments.

Les accidents ont commencé, nous dit le malade, par de la rougeur de la partie supéro-interne de la conjonctive bulbaire, avec sensation d'un léger prurit. Peu de sécrétions ; c'est à peine si celles-ci sont un peu plus abondantes durant la nuit.

Dans les sept à huit jours suivants, ces signes s'aggravent par la venue du chémosis, en même temps que la région temporale est le siège d'une sensation de gêne, de tension. Au dixième jour, le sujet s'aperçoit de l'existence de deux petites ulcérations et quelques jours après, c'est-à-dire vers le quinzième jour du début, de l'engorgement indolent du ganglion préauriculaire, suivi bientôt de celui des ganglions de l'angle de la mâchoire inférieure.

Un examen soigneux de ce malade ne permet de découvrir aucune trace de lésions syphilitiques. M. Latteux, au laboratoire duquel je l'ai envoyé, m'a fait dire qu'il n'existe pas de bacilles tuberculeux dans le magma recueilli sur la surface ulcérée.

Cet homme habite à la porte d'Asnières, presque en rase campagne, loin de tout foyer susceptible d'engendrer une conjonctivite infectieuse ; il n'a pas été en contact avec des chevaux morveux ou malades.

Digitized by Google

Comme traitement il a purement fait, sur le conseil de l'un de nos collègues, quelques compresses de solution sublimée.

L'ensemble des symptômes qu'il présente et l'aspect de sa lésion rendent acceptable — à mon avis — le diagnostic de chancre syphilitique de la conjonctive bulbaire, bien qu'il ne soit pas actuellement possible d'étayer cette opinion par des signes de certitude. C'est à cause de l'extrême rareté de cet accident que j'ai pensé qu'il pourrait vous être agréable d'examiner le malade sur lequel je serai fort heureux de connaître votre manière de voir.

On pourra m'objecter que la présence de deux érosions plaide contre la supposition d'un chancre huntérien : je ferai observer que dans les faits de Desmares et celui du professeur Fournier, rapportés dans le livre de M. de Wecker, l'accident primitif se montra au début sous la forme de deux petites érosions séparées, qui plus tard s'élargirent et se confondirent. Elles siégeaient dans le cul-de-sac dans ces deux cas.

M. Fage. **Cellulite orbitaire et abcès palpébral d'origine dentaire.** — Le rôle étiologique que les lésions dentaires jouent en pathologie oculaire est aujourd'hui assez bien connu grâce à une série de travaux cliniques que M. Courtaix a réunis dans sa thèse inaugurale (*Paris*, 1891).

Récemment encore d'intéressantes observations sur ce sujet ont été rapportées à notre Société par MM. Despagnet, Trantas, Alb. Terson, Gillet de Grandmont et Valude.

Nous savons qu'à côté de troubles réflexes bénins, il survient des lésions graves dues à un processus infectieux dont nos connaissances anatomiques actuelles nous permettent de suivre exactement la route. C'est un fait de ce genre que je vais relater, pensant que son mode de terminaison n'est pas sans intérêt pour l'étude comparative du pronostic de ces accidents.

Un cordonnier, âgé de 29 ans, se présente le 10 septembre à ma consultation avec l'œil gauche exophtalmié, surmonté d'un bourrelet chémotique le long du bord inférieur de la cornée qui a conservé toute sa transparence, recouvert par des paupières œdématiées. Pupille un peu dilatée; fond d'œil normal; orbite libre autour du globe à l'exploration.

Par contre, la joue correspondante est empâtée, douloureuse à la pression, mais la sensibilité cutanée a disparu dans la région innervée par le sous-orbitaire. Il y a de la fièvre et de la prostration. L'examen de la bouche qui répand une odeur fétide décèle la présence d'un bon nombre de dents cariées et de chicots, et à gauche un gonflement inflammatoire de la gencive supérieure où manque la première petite molaire. Le malade raconte en effet

Digitized by Google

qu'il a peu de jours avant souffert de cette dent et eu une fluxion ; la molaire a été extraite par un empirique. Il s'est produit une détente passagère, bientôt suivie des symptômes que nous venons d'énumérer.

Je prescris sans résultat une saignée locale, des onctions à la pommade mercurielle, l'antisepsie de la bouche, le sulfate de quinine. Le surlendemain l'état s'est aggravé au point de rendre une intervention urgente : le globe oculaire est fortement projeté en avant, presque immobilisé ; le chémosis est devenu total ; la paupière supérieure très gonflée est dure et rouge ; l'inférieure forme une masse luisante, douloureuse, un peu fluctuante en bas. Il existe des douleurs lancinantes et une température élevée (39°,5).

Je pratique une petite ouverture à la capsule de Tenon dans l'angle inféro-externe : il ne s'écoule aucun liquide caractéristique. L'incision de la paupière inférieure fait sortir au contraire un flot de pus sanguinolent et fétide. Un fort stylet introduit dans la loge de la molaire extraite enfonce le fond de la cavité alvéolaire, pénètre dans le sinus et donne issue à une certaine quantité de pus ; rien ne s'écoule par le nez.

Cette intervention complétée par de fréquents lavages antiseptiques a produit une rapide guérison. L'exophtalmie a disparu trois jours plus tard, l'ouverture de la capsule de Tenon ayant sans doute facilité cette prompte réduction du globe. La papille a conservé son aspect normal ; la vision est intégralement conservée ainsi que les mouvements du globe oculaire. La plaie de la paupière, plus longue à guérir, s'est, après un curettage et une légère cautérisation, cicatrisée au bout d'un mois environ.

La succession des phénomènes est facile à saisir dans cette observation : périostite alvéolo-dentaire, abcès du sinus maxillaire, périostite des parois du sinus provoquant l'inflammation vive du tissu cellulaire de l'orbite et la suppuration des tissus de la région palpébro-jugale.

Ce mode de transmission n'est pas le plus redoutable, car c'est celui que peut le mieux atteindre et suivre le chirurgien, mais il n'est pas de règle que la terminaison en soit aussi rapide et aussi heureuse. Pour les processus infectieux qui suivent la voie veineuse, nous renvoyons au travail de M. Alb. Terson et à son observation si intéressante sur les phénomènes infectieux qui ont pour point de départ la mâchoire inférieure (*Rec. d'ophtalm.*, sept. 1893).

M. Galezowski. — L'observation de M. Fage me paraît présenter un très grand intérêt, d'autant plus que les accidents de ce genre, rares il est vrai, peuvent être arrêtés dans leur évolution, si on

Digitized by Google

s'y prend de bonne heure et si on reconnaît à temps la cause de la périostite alvéolaire. C'est en effet par une périostite alvéolo-dentaire que l'inflammation se propage dans ces cas aux cavités voisines, et y détermine soit des ostéites, soit des périostites qui, de proche en proche, gagnent d'autres cavités et provoquent ainsi les lésions décrites si bien par M. Fage.

L'inflammation du tissu cellulaire n'est que secondaire, tandis que le mal primitif provient du périoste et tend à se développer très lentement sans provoquer de gonflement apparent, et il peut guérir sans donner lieu à la formation d'un abcès ou du moins si l'abcès existe, il est tellement limité et circonscrit, qu'il n'aboutit qu'à une perforation du côté des paupières, pourvu que la cause du mal soit enlevée dès le début de l'inflammation.

La fréquence de ces abcès alvéolaires dépendant des dents cariées est plus fréquente qu'on ne le pense. En ce qui me concerne je les ai rencontrés au moins 5 ou 6 fois par an.

Je viens de faire un relevé statistique sur 17,000 malades de mes deux dernières années et j'ai trouvé 9 cas d'ostéo-périostite, mais sur ce nombre il n'y a eu que deux fois le phlegmon du tissu cellulaire avec perforation du côté de la paupière, et une fois la maladie s'était compliquée d'une dacryo-adénite avec tous les signes d'un phlegmon limité du tissu cellulaire de l'orbite. Mais la maladie a été arrêtée à temps.

J'ai fait extraire trois chicots de la mâchoire supérieure, d'où il s'est écoulé un peu de pus; l'application de quelques sangsues a fait terminer la guérison.

Voici quelques détails de cette intéressation observation :

Mlle B..., âgée de 18 ans, vint me consulter le 5 septembre 1892 pour une inflammation intense de l'œil droit. Le globe lui-même était saillant, douloureux au toucher et larmoyant constamment depuis janvier 1892. Tantôt la joue entière était enflée, tantôt l'œil était tellement enflammé et les paupières tellement engorgées qu'elle avait de la peine à l'ouvrir. Le globe était, au moment de mon examen, très injecté, on apercevait seulement une inflammation plus prononcée vers l'angle externe. De plus, l'œil était à demi fermé, et légèrement projeté en avant

Une légère fluctuation apparaissait au-dessous du bord orbitaire supérieur, et de plus la région de la glande lacrymale était saillante et gonflée ; car il s'agissait d'une vraie dacryo-adénite. Pour combattre ces accidents, nous avons jugé nécessaire d'ouvrir l'abcès de la paupière supérieure. Néanmoins le gonflement de l'orbite ne diminuait pas. C'est alors que j'ai fait des recherches du côté de la mâchoire supérieure et que j'ai constaté que 4 dents molaires étaient complètement cariées et sensibles au toucher; je

Digitized by Google

les ai extraites, séance tenante ; il s'en est écoulé une grande quantité de pus, et à partir de ce moment, l'affection oculaire a pris une nouvelle tournure; le gonflement a diminué très sensiblement et la glande lacrymale s'est dégonflée peu à peu, jusqu'à complète guérison.

M. VACHER. **Nouvelle technique opératoire de la capsulotomie dans l'opération de la cataracte.** — J'ai cru devoir vous faire part, messieurs, d'une nouvelle manière de faire la capsulotomie antérieure, que j'ai employée pour la première fois au commencement du mois de septembre dernier.

J'opérais un homme de 72 ans. Après avoir ponctionné la cornée, je voulus faire l'ouverture de la capsule avec la pointe du couteau, comme cela m'arrive souvent. Je ne pus y parvenir, bien que l'examen de l'œil avant l'opération ne m'eût pas fait prévoir une capsule plus résistante qu'à l'ordinaire. Voyant que j'ébranlais tout le système cristallinien, je terminai la section cornéenne et pris un kystitome double. Je ne réussis pas davantage; il en fut de même avec la pince arrache-capsule de M. de Wecker.

Alors, j'eus l'idée, avant de me résoudre à faire l'extraction du cristallin dans sa capsule, de me servir de ciseaux de Dowel, que j'ai fait modifier en allongeant les branches et les faisant très pointues, afin de les rendre aptes aux mêmes services que les pince-ciseaux.

J'introduisis les ciseaux fermés au centre pupillaire, je les ouvris jusqu'au bord irien et je parvins après plusieurs tentatives à sectionner la capsule qui était épaisse et très résistante.

L'opération se termina heureusement. Depuis, pour me rendre compte de ce procédé, j'ai toujours fait la capsulotomie avec des ciseaux, au lieu d'employer le kystitome ou une pince à griffes inférieures.

J'ai pratiqué 22 extractions avec ce procédé sans éprouver aucune difficulté à faire la capsulotomie; toutes m'ont donné d'excellents résultats.

J'ai fait en outre cette remarque qu'en abaissant plus ou moins le talon des ciseaux contre le lambeau cornéen périphérique, on pratique sans aucune difficulté une iridectomie angulaire plus ou moins étendue. Cette iridectomie n'est point douloureuse et passe complètement inaperçue du patient.

On voit donc qu'en se servant des ciseaux pour faire au centre de la capsule une incision linéaire, on peut en même temps et à volonté faire ou ne pas faire l'iridectomie, procédé qui simplifie l'opération et la rend moins douloureuse, puisqu'on ne pince pas l'iris pour l'entraîner au dehors et le sectionner ensuite. Nous

Digitized by Google

savons tous que c'est le pincement de l'iris qui constitue le temps douloureux de l'iridectomie et non la section de cette membrane. Le but de cette note est donc d'appeler votre attention sur ce moyen nouveau d'ouvrir la capsule. Je le crois appelé à rendre des services dans certains cas particuliers, comme celui dans lequel je l'ai employé pour la première fois.

M. de Wecker. — La communication de notre confrère Vacher contient deux parties distinctes. Dans la première on propose, à cause des difficultés que présente quelquefois l'ouverture de la capsule, de pratiquer cette ouverture au moyen de pinces-ciseaux à branches pointues. Rien à objecter à cette proposition qui dépend de la préférence que le chirurgien donne à l'un ou l'autre des instruments de son arsenal, si ce n'est que l'emploi de pareils ciseaux n'est permis que dans les cas de cataracte à masses corticales assez épaisses pour livrer aisément passage à la branche pénétrante des ciseaux. En cas contraire, on luxera très facilement la cataracte, ce qui doit forcément arriver pour les cristallins sclérosés, les cataractes foncées, ou noires.

La seconde partie de la communication de notre confrère a trait à la combinaison de son mode particulier d'ouverture capsulaire avec une sphinctérectomie, au moyen des pinces-ciseaux introduites dans la chambre antérieure. M. Vacher, je n'en doute pas, n'ignore pas que pareille procédure a déjà été proposée, il y a quelques années, par notre excellent collègue Chibret. Sa proposition ne doit donc s'expliquer que par le fait qu'ayant déjà une fois introduit les pinces-ciseaux dans la chambre antérieure, il les utilise à la fois à la capsulotomie et à la sphinctérectomie. Reste à savoir par lequel des deux procédés, ainsi combinés, il est préférable de commencer.

M. Kalt. — M. de Wecker vient de faire à M. Vacher l'objection que je voulais lui faire. Il me paraît impossible d'enlever avec les ciseaux un fragment de la capsule qui adhère si fortement aux cataractes dures; l'excision de ce fragment serait de peu d'utilité, car l'adhérence avec les masses corticales est très forte jusqu'à la région équatoriale de la lentille.

J'ai appliqué ce procédé de capsulo-ectomie aux cataractes secondaires trop résistantes pour être discisées. L'extraction de ces membranes est souvent laborieuse, la traction transmise au corps ciliaire doit être forte et souvent on constate quelques jours après un décollement rétinien.

Lorsque je constate cette résistance à la traction avec la pince, j'introduis immédiatement dans la chambre antérieure les branches des pinces-ciseaux et sectionne au-dessous des mors de la pince. J'obtiens ainsi un orifice à l'emporte-pièce.

Digitized by Google

J'ai obtenu ainsi de fort jolis résultats qui m'ont paru supérieurs à ceux que donne l'irido-capsulotomie. La section simple avec les pinces-ciseaux, en effet, m'a paru insuffisante dans quelques cas où j'ai vu les lèvres de la fente capsulaire réunies par des exsudats iritiques.

M. Galezowski. — M. Vacher nous propose de faire une incision de la capsule avec les ciseaux : il y a certainement grand avantage à enlever la capsule, mais il n'y a pas besoin pour cela d'avoir recours à des ciseaux. Les pinces avec mors recourbés suffisent la plupart du temps. C'est ainsi que ces jours-ci j'ai eu l'occasion d'opérer avec l'assistance du Dr Kopff et de M. le Dr Remy un malade atteint d'une cataracte capsulo-lenticulaire datant de huit ans. La capsule était dure et épaisse. Après avoir fait l'incision cornéenne et essayé par mon procédé et du même coup d'inciser avec le couteau la capsule sans y réussir, étant donnée sa résistance, j'ai introduit la pince à capsule et j'ai cherché à la saisir. Je n'ai pu y réussir tellement elle était résistante. J'ai alors écarté les mors de la pince aussi largement que possible, et appuyant doucement sur la capsule, je suis parvenu à la saisir. En tirant alors j'ai senti qu'elle venait en masse entraînant avec elle le cristallin. Continuant mes tractions très doucement, en ayant bien soin d'enlever en même temps la pince à fixer et le blépharostat, j'ai eu la satisfaction d'extraire la capsule entière, intacte, avec son contenu cristallinien, et sans issue du corps vitré.

La pupille est restée tout à fait nette, et la guérison a lieu sans moindre complication.

Il n'en serait pas de même si j'avais voulu inciser seulement la capsule antérieure avec les ciseaux, comme le propose M. Vacher, car, dans ce dernier cas, la capsule opaque aurait constitué une cataracte secondaire très épaisse, qui aurait exigé dans la suite une nouvelle opération.

M. Gillet de Grandmont. — Jugeant les ciseaux présentés par M. Vacher au point de vue de leur application à l'ouverture de la capsule du cristallin, je dirai que je les trouve de peu d'utilité dans les cas de cataracte ordinaire ou simple, car avec eux on ne peut produire d'excision de la capsule; le lambeau reste donc dans la chambre antérieure. C'est ce que l'on évite par la kystitomie. Pour ma part, je pratique toujours la kystitomie en me servant de la pince kystitome de mon élève et ami Bourgeois, de Reims.

S'il s'agit d'une cataracte capsulo-lenticulaire, je dirai que l'emploi des ciseaux pour ouvrir la capsule toujours très résistante est dangereuse. Il peut arriver que sous l'influence d'efforts répétés pour inciser la cristalloïde on amène une issue considé-

Digitized by Google

rable du corps vitré. En présence des cataractes capsulo-lenticulaires, j'ai recours à un procédé d'extraction de l'appareil cristallinien que j'ai déjà décrit dans la relation que j'ai faite ici même d'une extraction de cataracte noire et que j'ai employé tout récemment encore dans un cas de cataracte aride siliqueuse, pour me servir du terme très expressif des anciens auteurs. Ce procédé consiste à passer sous la face postérieure du cristallin un kystitome à crochet, à piquer la lentille avec ce crochet, à soulever l'appareil cristallinien jusqu'au contact de la face postérieure de la cornée et à extraire ainsi la lentille dans sa capsule. Cette façon de procéder réduit au minimum la sortie du corps vitré le plus diffluent.

M. Parent. — Le cas dont nous a parlé M. Vacher, où la capsule dure, difficile à sectionner avec le couteau de de Graefe, me paraît avoir été une cataracte capsulo-lenticulaire. Or on sait que le procédé de kystitomie par le couteau n'est pas alors applicable, car la grande résistance opposée par la capsule expose à la luxation du cristallin et à la perte complète de l'humeur aqueuse avant la contre-ponction de la cornée, si bien que l'opération devient incertaine, dangereuse même. Il faut donc le répéter une fois de plus : la kystitomie avec le couteau est complètement à rejeter pour les cataractes capsulo-lenticulaires, aussi bien que pour les cataractes liquides.

Un deuxième point : M. Vacher vient, après M. Chibret, nous recommander l'iridectomie faite avec les pinces-ciseaux dans la chambre antérieure même. Je lui rappellerai un inconvénient de ce procédé, c'est que parfois la partie sectionnée de l'iris tombe dans la chambre antérieure [1].

Un troisième point sur lequel je désire dire mon opinion, c'est la capsulectomie dans la cataracte primitive à cristalloïde normale; je laisse en dehors celle de la cataracte secondaire. Tous les instruments imaginés pour cette opération sont défectueux et ont été successivement abandonnés par leurs inventeurs. Avec eux on a rarement une partie importante de la cristalloïde antérieure, mais plus souvent une iritis traumatique occasionnée par les dents ou crochets de ces instruments. M. Vacher nous propose aujourd'hui d'employer dans ce but les pinces-ciseaux. L'expérience jugera ce nouveau moyen. Quant à moi, voici le moyen que

1. Il peut encore se faire que le lambeau irien excisé tombe dans la chambre antérieure au lieu d'être entraîné au dehors avec la cataracte. On peut ne pas s'en préoccuper et abandonner le lambeau à l'atrophie et à la résorption; mais il est préférable de l'amener au dehors, car j'ai cru remarquer que sa présence dans la chambre antérieure détermine un peu de réaction. (Chibret, *Soc. fr. d'Opht.*, 1884, p. 47.)

Digitized by Google

je propose : Autour d'une aiguille fixe, plantée dans le centre de la cornée et de la cristalloïde, décrivez un cercle sur la cristalloïde avec le kystitome introduit successivement par la partie interne et la partie externe de la plaie; vous enlevez ainsi toute la partie centrale de la cristalloïde.

Une variante de ce procédé c'est ne pas traverser la cornée, mais de fixer le centre de la cristalloïde avec une espèce de kystitome muni à son extrémité d'une pointe courte et fine, au lieu de la petite lame triangulaire habituelle. Pour le reste de l'opération, procéder comme ci-dessus.

M. Gorecki. — Dans les cas de cataractes capsulo-lenticulaires, alors que la capsule sclérosée, crétacée ne se laisse pas entourer par le kystitome et que le cristallin menace de se luxer, j'ai réussi à enlever cristallin et capsule avec l'anse métallique introduite à la partie postérieure. Une fois qu'on a pris ce parti, il faut procéder hardiment et l'on a de très bons résultats, une pupille absolument noire, comme le dit M. Gillet de Grandmont. J'ajoute que, dans ces cas, bien entendu, j'ai eu soin de faire une large iridectomie.

M. Vacher. — Je répondrai à M. de Wecker que je n'ai point réclamé la priorité pour l'iridectomie avec les ciseaux, et que ma communication a pour titre : *Nouvelle technique de la capsulotomie.* Je me rappelle fort bien que notre confrère Chibret a, le premier, fait l'iridectomie avec des pinces-ciseaux introduites dans la chambre antérieure.

Je dirai à M. Kalt que la capsule est certainement et facilement déchirée par les pointes des ciseaux qui agissent comme deux véritables kystitomes. Avec de la légèreté de main, et en s'assurant de la docilité du malade, cette manœuvre n'est pas difficile. Si l'on fait un nettoyage minutieux après l'extraction, la capsule se recroqueville derrière l'iris, et on n'est pas plus exposé avec ce procédé qu'avec les autres, à des complications ou des cataractes secondaires. Les pointes des ciseaux ayant ouvert la capsule, le cristallin se porte en avant; si l'on exécute en même temps l'iridectomie, le lambeau irien ne tombe pas dans la chambre antérieure, mais sort avec les ciseaux, ou reste pressé contre la cornée; on le saisit facilement. Il n'en serait pas de même si la capsule n'était pas ouverte. J'ajouterai pour répondre à M. Gillet de Grandmont que je n'ai pas la prétention d'exciser la capsule, mais d'y faire une incision horizontale par où s'échappe le cristallin. Quant aux cataractes secondaires, je crois qu'il n'est pas nécessaire de chercher comme M. Kalt à exciser une partie de la capsule et de la découper au centre pupillaire, et je préfère employer le moyen préconisé par M. de Wecker en les sectionnant d'un bon

Digitized by Google

coup de pince-ciseaux, dont une branche est introduite sous l'iris.

Je dois ajouter en terminant que, bien que j'aie fait 22 fois capsulotomie et iridectomie du même coup de ciseaux, je n'en reste pas moins partisan de l'extraction sans iridectomie; je n'ai fait cette série que pour expérimenter la capsulotomie avec les ciseaux, dont j'ai été très satisfait.

(*A suivre.*)

BIBLIOGRAPHIE

ET REVUE DES JOURNAUX

Développement des muscles de l'iris chez l'embryon de poulet, par M. Durand (*Soc. biol.*, 1893). — Chez l'embryon de poulet, le sphincter apparaît le premier, le neuvième jour, d'abord dans la zone pupillaire et n'atteint qu'ultérieurement le bord ciliaire. Au contraire, les fibres rayonnées commencent à se montrer dans la zone ciliaire, les fibres obliques le treizième jour, et les fibres radiées le dix-neuvième jour. Les fibres circulaires du bord ciliaire, qui se développent après celles de la zone pupillaire, deviennent ensuite plus volumineuses que celles-ci, et c'est sur elles qu'il faut chercher la striation qu'il est possible de constater le vingt et unième jour (fin de l'incubation).

Alezais (de Marseille).

Un cas d'ophtalmoplégie monolatérale complète avec blépharoptose et perte de la vision du même côté, par Arens (*Archives médicales belges*, juin 1893). — Un soldat se plaint de blépharoptose avec diplopie et douleurs frontales, le tout à gauche; tous les muscles de cet œil sont paralysés. Un mois après, une *amblyopie* presque complète s'y joint. L'auteur admet l'existence d'une lésion unique comprimant tous les nerfs de l'œil gauche; l'unilatéralité indique qu'elle siège en deça du chiasma. Très probablement il s'est agi d'un gonflement de la dure-mère au niveau de la fente sphénoïdale, par scrofule (le malade n'a que 17 ans) ou syphilis. Le traitement antisyphilitique guérit en trois ou quatre mois (*Revue internationale*).

H. Bidon (de Marseille).

De l'éclaircissement des cicatrices cornéennes, par le Dr Fuchs. — Dans les taies cicatricielles l'auteur distingue des

Digitized by Google

stries et des lignes transparentes, qui se présentent sous trois formes : 1° les lignes sont parallèles et croisées à angle droit ou aigu par d'autres lignes qui circonscrivent ainsi avec les premières des champs polygonaux ; 2° les stries ont une direction radiée ; 3° les lignes sont disposées sans ordre. Que signifient ces stries plus transparentes? Fuchs rappelle que des dispositions analogues s'observent dans les kératites aiguës. Ainsi après l'opération de la cataracte, on voit des stries parallèles, perpendiculaires à la direction de la plaie cornéenne. Dans l'abcès au début, on voit une masse infiltrée qui, à la loupe, se résout en stries radiées. L'analogie existant entre ces apparences indique que la disposition des stries grises dans la kératite et des stries transparentes dans les taies, est basée sur un élément anatomique. L'auteur étudie le résultat des recherches anatomiques de cas récents de kératite. Dans la kératite striée, on a trouvé une distension des espaces lymphatiques de la cornée et un plissement de la face postérieure de la cornée. Ce que l'on appelle canaux nutritifs de la cornée et les espaces lymphatiques, ou les tubes cornéens de Bowmann, se présentent sous deux aspects : comme des lignes parallèles, et comme une étoile lançant ses rayons en tous sens. Comme ce sont précisément les deux aspects sous lesquels les stries se présentent, on peut y voir un rapport. A l'examen microscopique des cicatrices, on trouve que les lamelles sont minces et les espaces compris entre elles larges et courts ; dans les cicatrices de longue date, on constate une diminution des espaces lymphatiques. Il est très probable que la circulation lymphatique, diminuée au début, s'améliore plus tard dans les cicatrices, que les tubes cornéens se continuent dans le tissu cicatriciel comme des stries opaques (*Beitr. zur Augenheilk.*, 1893).

La tuberculose de l'iris, par AUGUSTE BOSSIS. — La tuberculose irienne est cliniquement primitive ou secondaire. La tuberculose irienne cliniquement primitive n'est cependant que très probablement secondaire bien que le foyer primitif nous échappe. La tuberculose irienne est le plus souvent secondaire à des affections viscérales (cerveau, poumons, intestins, testicules) tuberculeuses, ou secondaire et concomitante à une affection oculaire, cornéenne, conjonctivale, uvéale, choroïdienne, etc. La tuberculose irienne revêt deux aspects cliniques : la forme aiguë, granulique, la forme chronique, atténuée, circonscrite, c'est le tubercule froid de l'iris. Les tubercules solitaires ou disséminés ont la forme de grains de semoule, blancs ou grisâtres. Leur siège habituel se trouve à la périphérie de l'iris dans l'angle inféro-externe. Dans la forme aiguë, souvent accompagnée de lésions

Digitized by Google

identiques du corps ciliaire, la confluence des néoformations tuberculeuses, leur accroissement rapide est la règle; le liquide de la chambre antérieure devient louche et on voit apparaître du pus crémeux sous forme d'hypopyon. La coque oculaire finit par se perforer au niveau de sa demi-circonférence supérieure, en général au niveau de l'attache du droit supérieur. Dans la forme chronique, le tubercule évolue timidement, avec une iritis de faible intensité, c'est ce qu'on a appellé la tuberculose atténuée. Le diagnostic n'est certain qu'après constatation des bacilles de Koch, par leur inoculation et leur reproduction en série ; au point de vue du diagnostic, la tuberculine n'a pas donné de résultat sur lequel on puisse compter (Thèse de Paris, 1893).

Photothérapie solaire, par M. le Dr O. Thayer (de San Francisco). — Cet auteur utilise avec succès les rayons solaires concentrés au moyen d'une lentille biconvexe (celle de l'ophtalmoscope, par exemple), pour la cautérisation des plaies de mauvaise nature (chancres, cancroïdes), pour la destruction des petites tumeurs telles que verrues, nœvi, taches pigmentées, etc., ainsi que pour le traitement de certaines affections parasitaires de la peau. D'après ce confrère, les rayons solaires présenteraient sur les autres caustiques les avantages suivants : leurs effets peuvent être rigoureusement localisés et dosés (action stimulante, irritante, caustique et destructive) ; la douleur qu'ils provoquent disparaît presque aussitôt qu'on cesse la cautérisation; enfin, grâce à leur action chimique, ils stimulent d'une façon toute spéciale la vitalité des tissus, fait qui se manifeste par la transformation rapide, sous leur influence, des ulcérations malignes en plaies qui se recouvrent de bourgeons charnus de bonne nature et se cicatrisent rapidement.

M. le Dr A. Sciascia vante les bons effets de la photothérapie solaire, qui lui aurait donné d'excellents résultats dans le traitement de l'ophtalmie granuleuse.

Sur l'indication des injections sous-conjonctivales de sublimé. — M. Dufour a fait près de quatre cents injections sous-conjonctivales de sublimé sur plus de quatre-vingt-dix malades, et il a pu s'assurer que cette médication est non seulement bonne, mais encore qu'elle est la meilleure dans les cinq groupes suivants de phlegmasies oculaires :

1° Ulcères suppuratifs et kératites suppuratives, surtout si le pus s'infiltre entre les lamelles de la cornée;

2° Kératites profondes à cause locale;

3° Exsudats profonds, suite de piqûre ayant apporté dans le

Digitized by Google

corps vitré des germes qui s'y développent en culture et produisent presque sûrement la phtisie du bulbe;

4° Ophtalmie sympathique, quand on peut arriver au moment de la migration;

5° Choroïdites, même non syphilitiques, maculaires ou non pourvu qu'elles soient récentes.

Quant à la concentration de la solution, M. Dufour donne la préférence à celle de 1/2000e, très supportable et suffisamment active (Association franç. pour l'avanc. des sciences, Besançon).

Myopie forte artificielle, par M. Desbrières. — L'auteur cite un cas de myopie forte artificielle chez un homme de 26 ans, emmétrope. Myopie pour laquelle un verre de 6 dioptries, devant chaque œil, ne donnait qu'une vision insuffisante avec migraines et douleurs oculaires très intenses au bout d'un quart d'heure de travail. Après instillation d'atropine, la kératoscopie pupillaire, à l'aide de l'ophtalmoscope, démontra que l'œil était emmétrope.

Le diagnostic de spasme du muscle accommodateur fut posé, et une cure à l'atropine fut prescrite avec défense absolue d'user d'aucun verre. Après un mois de traitement, la vision sans verre était presque égale à la normale et les douleurs avaient disparu. Le malade a cessé, depuis, l'usage de tout verre.

(*Gazette des hôp. de Toulouse.*)

Ophtalmie blennorrhagique d'étiologie rare, par M. Desbrières. — L'auteur présente un cas d'ophtalmie blennorrhagique chez une blanchisseuse d'une quarantaine d'années, mère de famille, dont il n'a pu découvrir l'origine que dans le linge manipulé par cette femme, linge pouvant être maculé par du pus blennorrhagique.

M. Delotte, à l'appui de cette même thèse, cite le cas d'une fillette de 12 ans, chez laquelle il constata une vaginite blennorrhagique, pour laquelle il pense trouver l'origine dans le linge du père, qui avait la blennorrhagie. L'enfant n'avait, bien entendu, subi aucun outrage. (*Gazette des hôp. de Toulouse.*)

Traumatisme de l'œil, par le Dr Bourgeois. — A l'une des séances de la Société médicale de Reims, le Dr Bourgeois a présenté un malade qui avait reçu un coup de corne de vache dans l'angle interne de l'œil gauche. Le traumatisme a déterminé une déchirure de la sclérotique en haut et en dedans, entre les insertions des droits supérieur et interne. Un pansement occlusif a été appliqué immédiatement par le médecin qui a vu le blessé. La plaie est aujourd'hui cicatrisée; l'iris déchiré est adhérent et

Digitized by Google

forme une petite hernie; mais, ce qu'il y a de plus curieux, c'est que le cristallin n'existe plus : il a été chassé par le traumatisme et il n'existe aucune lésion du fond de l'œil.

M. Bourgeois fait remarquer que ce cas s'écarte de la règle générale; il est bien évident que la déchirure scléroticale n'a pas été directe; or, il est de règle de voir ces déchirures se produire au point opposé à l'application de la violence, tandis qu'ici la lésion est en haut et en dedans, en rapport avec le choc.

(*Courrier médical.*)

Encéphalopathies et névropathies saturnines, par M. O. Carroli. — Des quatre faits cités par l'auteur deux sont relatifs à des personnes faisant usage de teinture à base de plomb pour colorer les cheveux. L'une fut atteinte d'hémiplégie transitoire, d'amblyopie et d'amnésie, qui disparurent avec l'usage de ce produit de parfumerie. L'autre éprouva de la céphalalgie, du coma, du délire et, par moments, des convulsions. C'était un délire des grandeurs comparable à celui des paralytiques généraux et qui donna lieu aux diagnostics variés d'encéphalite, méningite diffuse, paralysie générale et hystérie. Depuis deux années on méconnut l'origine saturnine des accidents; la malade cessa l'usage des préparations de plomb et guérit, mais en conservant de temps en temps des attaques de petit mal.

Dans un troisième cas il s'agissait d'un ouvrier plombier, atteint successivement de céphalalgie, d'attaques épileptiformes avec contractures des muscles du côté droit, d'hémianopsie droite et qui succomba pendant l'une de ces attaques. On trouva, par l'analyse chimique, des traces de plomb dans le foie, les reins et la moelle épinière.

Nystagmus et sclérose en plaques avec hérédité. — M. Hervouët fait une communication à la Société de médecine de Nantes, le 29 mai 1893, au sujet d'un malade qu'il a observé dans son service. La marche de ce malade n'est pas assurée, il appuie fortement sur le talon. S'il s'arrête et qu'on lui ferme les yeux, il oscille et est sur le point de tomber. Couché, il exécute assez bien les mouvements qu'on lui ordonne. Les réflexes sont très exagérés aux genoux.

Ce malade, qui n'a jamais eu la syphilis, n'a jamais éprouvé de douleurs fulgurantes, mais on observe du nystagmus très prononcé.

Le nystagmus seul suffit à faire admettre de la sclérose en plaques. Joint à la démarche titubante, l'oscillation dans les mouvements voulus et l'absence des troubles de la sensibilité sont des

Digitized by Google

signes suffisants pour faire le diagnostic de sclérose en plaques.

Au point de vue de l'hérédité chez ce malade, il y a des remarques intéressantes à faire. M. Laënnec, qui a eu l'occasion d'observer un de ses frères, diagnostiqua de la sclérose en plaques. Cet homme dit que beaucoup de membres de sa famille ont eu la même affection que lui avec issue fatale. M. Hervouët en a relevé neuf cas dans la même génération.

Injections sous-conjonctivales de sublimé, par M. GRANDCLÉMENT. — Ces injections, entrées dans la pratique oculaire depuis cinq à six ans, sont très faciles à faire; après cocaïnisation, on injecte dans le cul-de-sac sous-conjonctival deux à quatre gouttes d'une solution à 1/1000e, on recommence trois à quatre fois. Après l'injection, il se produit une réaction locale (gonflement, larmoiement, conjonctivite purulente) qui disparaît en trente-six ou quarante-huit heures ; d'autres fois elle est beaucoup plus vive et a une durée plus longue.

M. Grandclément a employé les injections chez sept malades, dans des cas de kératites, d'iritis, d'irido-cyclite, de choroïdite et de rétinite. Voici le résultat de ces observations.

Dans la kératite parenchymateuse et dans la kératite par infiltration, l'effet de ces injections est à peu près nul. Dans l'iritis et l'irido-cyclite, il a, au contraire, deux cas très favorables.

Une femme de quarante ans, non syphilitique, était atteinte d'irido-cyclite depuis deux ans, avec photophobie intense. Deux iridotomies faites à trois mois d'intervalle, ne l'avaient soulagée qu'une quinzaine de jours. Huit injections ont été faites à cinq ou six jours d'intervalle, chacune était suivie d'une amélioration. Actuellement la malade est guérie depuis le mois.

Dans la rinite pure, l'emploi du sublimé en injections n'a occasionné aucune amélioration.

Dans la choroïdite atrophique, il n'a obtenu que des améliorations passagères, et chez son malade, l'injection a produit des accidents sérieux : chémosis considérable, larmoiement, photophobie, douleurs de tête, etc.

M. Grandclément cherche l'explication des effets du sublimé sur les membranes de l'œil. On sait, depuis les expériences de Pflüger avec la fluorescine, qu'une injection sous-conjonctivale pénètre dans la cornée, la chambre antérieure, le cristallin, le corps vitré, et surtout dans l'espace supra-iridien, mais jamais dans la rétine. Le sublimé en injection sous-conjonctivale pourra donc exercer une action sur les membranes de l'œil, qu'il atteint par les vaisseaux et les lacunes lymphatiqnes.

Il ne croit pas que dans les cas qu'il a examinés, il se soit

Digitized by Google

trouvé en présence de syphilis directe ou congénitale; le sublimé n'aurait pas une action antisyphilitique, mais une action antiseptique microbicide. En somme, les injections de sublimé paraissent donner de bons résultats dans les iritis et les irido-cyclites.

(*Union médicale.*)

Iritis gommeuse dans la période secondaire de la syphilis, par ELIA BAQUIS (*Annali di ottalmologia*, an XXII, fasc. 2-3, p. 121). — L'iritis qui complique si souvent la période secondaire de la syphilis présente dans certains cas, comme caractère particulier capable de la faire distinguer des autres genres d'iritis, de tous petits nodules répandus sur le bord pupillaire ou ciliaire, auxquels on a donné improprement le nom de tumeurs gommeuses. Ces nodules qui, sans le traitement spécifique, disparaissent de la même façon que les papules cutanées, ne diffèrent de celles-ci que par leur siége. Dans certains cas pourtant, on a décrit, à cette période de l'infection syphilitique, des tumeurs rappelant par leur volume, et surtout leur façon d'évoluer, les tumeurs gommeuses que l'on rencontre dans la syphilis tardive. L'observation rapportée dans ce travail en est un exemple. Le malade, atteint depuis six mois de syphilis, vient consulter pour son œil droit. La conjonctive palpébrale est hypérémiée, la conjonctive bulbaire profondément injectée présente au niveau de la portion supéro-interne du limbe de la cornée un nodule de la grosseur d'un grain de café, de couleur rosée, jaunâtre à la coupe. En bas et en dehors existe un nodule semblable, fortement adhérent, comme le précédent, à la conjonctive et à sclérotique. La cornée conserve toute sa transparence. La chambre antérieure est très réduite; l'iris est décoloré, adhérent par son bord pupillaire à la cristalloïde; l'orifice pupillaire se trouve recouvert d'un exsudat qui empêche l'éclairage des parties profondes. Sur l'iris, à l'extrémité du diamètre transversal, on remarque une petite tumeur du volume d'un grain de poivre, bien limitée, de couleur rosée à sa périphérie, jaunâtre au centre. Un nodule plus petit se voit encore au niveau du bord ciliaire de l'iris dans un point situé juste au-dessous du nodule scléral inféro-externe. Il s'est bien agi de gommes syphilitiques en tout semblables à celles qui se développent spécialement dans le système nerveux, dans les périodes ultimes de l'infection. L'examen microscopique, pratiqué sur une portion d'un lobule scléral excisé, est venu confirmer le diagnostic tandis que les recherches bactériologiques sont restées muettes au sujet d'une infection tuberculeuse.

RAYNAUT (de Marseille).

Digitized by Google

Cancer métastatique de la choroïde, par PIERRE BOUQUET, externe des hôpitaux de Paris. 1 vol. in-4 de 54 pages, thèse de la Faculté de Paris, 20 juillet 1893. G. Steinheil, éditeur. — Le cancer métastatique de la choroïde, malgré les observations encore peu nombreuses qui s'y rapportent, constitue une entité morbide bien définie. Il se caractérise par l'apparition, au niveau du pôle postérieur de l'œil, d'une tumeur grisâtre *aplatie*, irrégulière à sa surface et dont les bords se confondent insensiblement avec les parties voisines restées saines. Le tonus est en général *abaissé* et la plupart du temps le globe ne présente aucun signe réactionnel et garde extérieurement une apparence normale jusqu'à la fin. Au point de vue de la lésion primitive, le cancer du sein est surtout en cause. Ce n'est qu'exceptionnellement que des carcinomes du foie, du poumon et de l'estomac en ont été le point de départ. — La femme entre 30 et 60 ans y est surtout exposée et l'œil gauche est ordinairement atteint pour les raisons anatomiques qui ont été données. La métastase se fait par la voie sanguine sous forme d'embolies. Lorsque les deux yeux sont intéressés, on doit supposer un double processus embolique indépendant, s'effectuant sous l'influence de la poussée diathésique et non la propagation des éléments cancéreux d'un œil à l'autre à travers les gaines du nerf optique. Une issue fatale est la règle et la mort survient trois mois à un an après l'apparition des premiers troubles oculaires. Il s'agit donc là d'une manifestation extrêmement grave qui contre-indique toute intervention chirurgicale A cet égard, l'exploration ophtalmoscopique intéresse autant le chirurgien que l'optalmologue et le médecin. En présence de métastase vers l'œil, ce dernier sera conduit à affirmer l'existence de néoplasmes viscéraux et pourra en déterminer la nature. Les sarcomes choroïdiens secondaires offrent la même gravité, et se caractérisent par des symptômes à peu près analogues. Il ne faut pas oublier que des nœvi dégénérés peuvent en être le point de départ. Enfin, il y aurait lieu de se demander si dans bien des cas de tumeur de l'œil réputée primitive et suivie d'une généralisation rapide dans l'organisme, il ne serait pas plus rationnel d'admettre l'origine métastatique du néoplasme oculaire.

J. ROUVIER (de Beyrouth).

Un nouvel antiseptique : l'aldéhyde formique, par VALUDE (*Annales d'oculistique*, juillet 1893, p. 19). — Les expériences de laboratoire établissent d'une façon indiscutable la puissance stérilisatrice de l'aldéhyde formique. Ce nouvel antiseptique présente plusieurs avantages sur le sublimé. Il n'est pas toxique ; il ne coagule pas l'albumine et il possède un caractère très grand de

Digitized by Google

diffusibilité. Au point de vue de la stérilisation d'un liquide de culture, sa valeur est deux fois supérieure à celle du sublimé. Partant de ces résultats, l'auteur a voulu expérimenter l'aldéhyde formique dans sa pratique. Comme moyen de stérilisation du champ opératoire chez des malades devant subir l'extraction de la cataracte, le médicament lui a donné des résultats concluants. Le titre de la solution employée pour cet usage a été de 1 p. 100. Dans les cas d'infections, les succès obtenus paraissent également satisfaisants. Des instillations, répétées six fois par jour, d'une solution d'aldéhyde à 1 p. 100 ont permis à l'auteur de se rendre maître de phénomènes infectieux absolument caractérisés, ayant débuté au troisième jour de l'opération de la cataracte, chez cinq malades différents. L'aldéhyde formique, à très petites doses, constitue un excellent moyen de conservation pour les collyres, et au titre de 1 p. 500, il remplace avantageusement pour l'antisepsie des instruments, les autres antiseptiques, et, en particulier les sels de mercure. L'aldéhyde formique, comme l'alcool, n'attaque, en effet, aucun métal.

Sur le traitement chirurgical de la conjonctivite granuleuse, par Nogué (Thèse de Bordeaux 1893, veuve Cadoret, édit.). Selon l'auteur, tous les traitements chirurgicaux ont donné de bons résultats : le brossage au sublimé de Manolescu; les scarifications avec brossage de Stattler ; le curettage avec brossage, après débridement de l'angle externe (Abadie-Darier), etc. Ils sont cependant passibles de certains reproches. Il est pour l'auteur deux méthodes de choix; celle, bien connue, de Galezovski (excision du cul-de-sac conjonctival et cautérisation ignée des granulations tarsiennes), et celle de Lagrange. La première convient surtout chez les sujets porteurs de granulations volumineuses. Quant à la seconde applicable à tous les cas, elle consiste à attaquer les néoplasies granuleuses à l'aide d'une curette spéciale. Cet instrument « n'est autre chose qu'une curette de Volkmann, munie d'une double courbure et portant sur son dos des dents acérées ». Il entame toutes les granulations, tandis que les scarificateurs en laissent échapper; il n'emporte pas le tissu muqueux comme le fait parfois la curette ordinaire. On se sert de la partie tranchante pour décapiter les saillies importantes et bien accessibles; la herse métallique détruit tout ce qui reste.

Corps étrangers des points lacrymaux. — La présence de corps étrangers dans les points lacrymaux constitue un accident assez rare sur lequel le Dr G. Sous a récemment attiré l'attention. Ces corps sont, par ordre de fréquence, des cils, des cheveux, des

Digitized by Google

fragments d'épis, des parcelles de pierre ou de métal. On a vu aussi des barbes de plume et des fils de soie.

Les corps étrangers ont été observés aussi bien dans le conduit lacrymal supérieur que dans le conduit inférieur, mais ce dernier est le plus souvent atteint.

Pour les cils qui ont une densité inférieure à celle des larmes et qui, par conséquent, flottent à la surface de ce liquide, on les a plus souvent rencontrés dans le point lacrymal supérieur que dans l'inférieur.

Le début passe toujours inaperçu. Cette introduction se fait tacitement, à l'insu du malade, sans qu'il s'en doute. Si le corps étranger pénétrait en totalité dans le sac, le malade ne s'en apercevrait pas. Il ne s'en aperçoit que parce que le corps étranger, fixé en partie dans les voies lacrymales, fait saillie à l'extérieur et vient irriter la conjonctive par des frottements continuels.

Les symptômes produits par ces corps étrangers sont en général peu intenses. Il y a du larmoiement, de la rougeur au niveau de la caroncule lacrymale, de la douleur, quelquefois un véritable encanthis et d'autres symptômes inflammatoires.

Le diagnostic n'est pas difficile. L'attention est éveillée par la localisation de l'inflammation à la caroncule lacrymale, par le caractère de la douleur et l'examen des points lacrymaux vient, en montrant le corps étranger, révéler la nature de la maladie.

En résumé, les corps étrangers des points lacrymaux sont rarement observés. Ils n'arrivent jamais directement dans ces conduits, ils y sont transportés par les larmes et par les mouvements des paupières. Le symptôme principal, c'est la douleur produite pendant le clignement et dans certaines positions du globe oculaire. Le diagnostic est toujours facile, car le corps étranger est visible en partie. Le pronostic est sans gravité, car la guérison est très rapide et s'obtient en un ou deux jours après l'ablation du corps étranger. Le traitement, à part les substances employées pour activer la disparition de la rougeur, consiste uniquement à enlever le corps étranger avec des pinces, en prenant des précautions pour ne pas le briser et pour l'enlever en entier.

Traitement de l'obstruction des voies lacrymales. — Gould (de Philadelphie) recommande un procédé qui, d'après lui, suffirait à guérir un grand nombre de cas d'obstruction des voies lacrymales. Voici en quoi consiste ce procédé :

On commence par vider le sac et les canalicules lacrymaux de leur contenu en comprimant ces parties avec le doigt; puis après avoir bien nettoyé l'œil et le cul-de-sac conjonctival des produits de sécrétion que la pression a fait sourdre, on fait tenir au ma-

Digitized by Google

lade la tête déjetée en arrière et de côté; on remplit alors tout le creux formé entre le nez, le bord orbitaire et le maxillaire supérieur, d'eau boriquée ou encore de la solution suivante :

Acide borique	50 centigr.
Chlorure de sodium	14 —
Chlorure de zinc	4 —
Pyoctanine bleue	Q. s.

pour obtenir une coloration foncée du liquide.

Eau distillée	100 grammes.

Mêlez et filtrez.

L'œil étant recouvert du liquide médicamenteux, on exerce successivement avec le petit doigt, tantôt une compression des voies lacrymales destinée à expulser leur contenu, tantôt après une petite pause, une compression en sens inverse, dirigée de l'angle palpébral vers le nez et qui a pour but d'aider à la pénétration de la solution médicamenteuse dans les canalicules et le sac.

Dans beaucoup de cas d'obstruction lacrymale, dans ceux notamment où il n'existe pas de rétrécissement des points lacrymaux, on obtiendrait par ce traitement une guérison complète et plus ou moins rapide. Lorsqu'il existe un rétrécissement des points lacrymaux, il suffirait de les inciser pour que le traitement donne le résultat cherché.

Traitement du tic douloureux de la face, par M. Jarre. — Pour lui, le tic douloureux de la face ou névralgie spasmodique de la cinquième paire est constamment symptomatique de lésions nerveuses cicatricielles périphériques. Ces lésions ont pour siège les extrémités terminales des nerfs inclus dans la région alvéolaire. L'arthrite alvéolo-dentaire chronique et les accidents infectieux déterminés par l'éruption vicieuse de la dent de sagesse inférieure sont les causes les plus communes des lésions cicatricielles alvéolaires, qui sont le point de départ de la névralgie spasmodique de la face. Le traitement à opposer à cette affection est la résection extemporanée de la région alvéolaire cicatricielle.

Voici comment il procède à l'opération :

Premier temps : Excision de la muqueuse et du périoste recouvrant la partie du bord alvéolaire à réséquer;

Deuxième temps : Résection du bord alvéolaire dénudé;

Troisième temps : Rugination de la plaie osseuse.

L'opération terminée, la plaie est pansée au moyen d'une bou-

Digitized by Google

lette de ouate imbibée de liquide antiseptique. Les suites de l'opération sont des plus simples.

Le résultat immédiat, chez ses malades, fut la diminution considérable des crises qui tombèrent de vingt ou de trente par jour à trois ou quatre seulement. En outre, ces crises furent considérablement atténuées comme intensité et comme durée. Elles diminuèrent progressivement et disparurent eu quatre ou cinq jours.

Neurasthénie syphilitique, par le professeur FOURNIER[1]. — Cette question est très importante pour nous autres ophtalmologistes, car les malades viennent souvent nous consulter pour des troubles visuels qu'ils éprouvent, et on serait très embarrassé de se prononcer s'il ne s'agit pas d'une néoplasie cérébrale, d'une ataxie locomotrice commençante ou d'un faux tabes. Le professeur Fournier a établi ce diagnostic en vrai maître dans ses Leçons, en indiquant des points principaux de diagnostic différentiel entre ces différentes affections et la neurasthénie, et où il insiste beaucoup sur les symptômes oculaires. Voici ses propres paroles :

« Le pseudo-tabes neurasthénique a pour premier caractère une surabondance, un luxe de symptômes, qui n'existe pas dans le tabes vrai au début. Le système nerveux tout entier est en émoi. De plus, trois grands ordres des symptômes manquent complètement. Le réflexe rotulien est normal ou exagéré; *les pupilles* sont normales, ne présentent ni myosis, ni inégalité.

« Le diagnostic avec la paralysie générale et avec la surabondance des signes subjectifs est, par l'absence de tout signe objectif, bien caractéristique, dit M. Fournier.

« Avec les tumeurs cérébrales, le diagnostic se fera aussi par l'absence de tout signe réel : paralysies oculaires, hémiplégie, amaurose, aphasie, font défaut.

« Les formes si variées de neurasthénie syphilitique ne peuvent pas être confondues avec la neurasthénie spinale, cérébrale, périphérique, sympathique, monosymptomatique, sopoalgique. Là encore, un examen attentif montrera le contraste entre l'absence de tout symptôme matériel et la longue série des accidents mal définis. »

Parmi les symptômes dont la prédominance est la plus fâcheuse, d'après Fournier, pour le pronostic, c'est la syphilophobie ou syphilomanie. Toutes les préoccupations du malade convergent sur un seul point, la crainte d'accidents syphilitiques, ce que le médecin doit aussi prendre en considération dans la définition de

1. Fournier, *Gazette des hôpitaux*, 12 septembre 1893.

Digitized by Google

la neurasthénie aussi bien que dans la prescription du traitem
Cette observation de notre maître est très importante et nous a
rons l'attention de nos confrères sur ce sujet.

Dr GALEZOWSKI.

NOUVELLES

Le Dr *Krajewski* vient de fonder à Varsovie un journal de
rurgie sous le titre de *Przeglad Chirurgirny*. Cette feuille
raîtra tous les mois, et elle aura pour objet la *chirurgie géné*
et l'*ophtalmologie;* de plus, une partie de la publication
consacrée à l'étude de l'otologie, laryngologie, la syphilogr
et la dermatologie. Le rédacteur en chef s'est assuré le con
des praticiens les plus éminents du pays. Pour ce qui con
l'ophtalmologie, c'est un savant confrère qui s'est chargé
prendre la direction.

Cette publication est faite en langue polonaise, mais le
maire et l'index sont rédigés à la fois en langue polonaise e
çaise.

8e congrès d'Edimbourg. — Le huitième congrès int
nal d'ophtalmologie aura lieu à Edimbourg, en 1894, vers
mencement du mois d'août. On sera prévenu plus tard de
exacte des séances, et de tout ce qui concernera le Congrès

Les médecins qui croient pouvoir assister au Congr
priés d'en prévenir le plus tôt possible le Dr ARGYLL ROB
18, Charlotte Square.

Le Gérant : FÉLI

4718. — L.-Imprimeries réunies, B, rue Mignon, 2. — MAY et MOTTEROZ.

Digitized by Google

PSEUDO-GLIOME

PAR

Le Dr RÉMY

Dans l'ouvrage d'anatomie pathologique de l'œil par Panas et Rémy, à propos du décollement kystique de la rétine, il est question d'une observation de ce genre d'affection, qui, avant l'énucléation de l'œil, avait présenté à s'y méprendre les symptômes d'un gliome rétinien. Le chapitre consacré à cette sorte de lésion se termine par les réflexions suivantes : « Lorsqu'on songe à la fréquence du gliome rétinien chez les enfants en bas âge, on ne saurait être étonné d'apprendre que des erreurs de diagnostic de ce genre, tenant d'ailleurs à la similitude des symptômes aient été commises beaucoup plus souvent qu'on ne le croit en général. » Maintes fois je me suis rappelé cette phrase, et dans le cas que je vais rapporter j'ai eu grandement à m'en louer. Voici l'histoire de ce faux gliome.

Un enfant de 4 à 5 ans m'est présenté par sa mère. Il avait un œil fortement enflammé, très rouge, avec un large chémosis et surtout comme symptôme plus inquiétant, un hypopion assez prononcé. La cornée était saine et transparente, et ce n'est pas elle qui pouvait avoir déversé le pus dans la chambre antérieure ; l'iris avait la pupille très dilatée, et ne présentait pas les symptômes de l'iritis ; les milieux transparents ne présentaient qu'un léger trouble qui même ne persista que quelques jours, et grâce à la dilatation pupillaire, on percevait une masse gris jaunâtre au fond de l'œil.

Sous l'influence d'un traitement antiseptique, lotion au biiodure de mercure et applications continuelles sur l'œil d'une compresse imbibée de ce liquide, ces phénomènes bi-

Digitized by Google

zarres, au lieu d'aboutir à une panophtalmie, subirent une amélioration rapide et vraiment surprenante.

Après quelques jours toute trace du pus avait disparu et le corps vitré redevenu très limpide laissait apercevoir une masse blanc jaunâtre, mais cependant un peu plus rouge que n'est ordinairement le gliome.

Inutile d'insister; cette tumeur rétro-oculaire, survenue sans cause appréciable connue chez un enfant avait tous les caractères du gliome. Les accidents inflammatoires apparus à un moment donné pouvaient également s'expliquer très aisément par la présence du gliome. Craignant donc une tumeur de mauvaise nature, j'avais déjà préparé le père à l'idée d'une énucléation.

Cependant la phrase que j'ai citée plus haut me revenait à la mémoire chaque fois que je revoyais l'enfant, d'autant plus que malgré la grande confiance que j'avais dans l'utilité du pansement au biiodure, j'étais on ne peut plus surpris de voir les accidents inflammatoires et le pus disparaître comme par enchantement. Cette amélioration était en désaccord avec l'idée d'un gliome. La tumeur maligne en effet n'ayant aucune tendance à la guérison, il était peu probable que si c'était elle qui avait donné lieu par son voisinage aux accidents pyogéniques énumérés plus haut, ces accidents auraient été en s'amoindrissant. Loin de là, l'épine allant en grandissant, les accidents suscités par elle n'auraient pu que suivre une marche semblable.

Ces réflexions ébranlaient déjà fortement ma conviction en infirmant l'idée de gliome et alors, plus je regardais la tumeur pour chercher à m'éclairer par ses caractères purement physiques, plus j'avais de la tendance à ne voir que les points qui pouvaient augmenter mes doutes. C'est ainsi que la teinte générale de la tumeur qui était blanchâtre, me frappait plutôt par sa tendance à la teinte jaune rougeâtre; de même la tumeur à sa surface, tout en étant irrrégulière et anfractueuse, ne présentait pas ces nombreux prolongements floconneux comme on les voit dans le gliome; mais je le répète ces caractères étaient peu prononcés. Aussi, sans le

Digitized by Google

souvenir du malade dont j'avais jadis examiné l'œil énucléé et sans les réflexions qui m'avaient été suggérées par la marche des accidents inflammatoires, je n'aurais pu que faire une chose : affirmer l'existence d'un gliome.

C'est alors que craignant le retour de semblables accidents inflammatoires et n'espérant plus la guérison comme à la première fois, j'entrevis, avec une nouvelle irido-choroïdite purulente plus grave que la précédente, la perspective d'être forcé de proposer plus tard l'énucléation de l'œil. Aussi je fis part à la mère de mes craintes et lui conseillai d'aller demander l'avis d'un autre oculiste à son choix. J'eus soin d'ajouter : « Je suis sûr que tous ceux qui verront l'enfant dans l'état où il est actuellement feront le diagnostic gliome de la rétine et déclareront l'opération nécessaire; mais je désire beaucoup avoir un avis, car si plus tard je suis forcé d'énucléer pour obvier aux accidents aigus, je crains à l'examen de l'œil de trouver tout autre chose qu'un gliome. Or si je me trompe, je veux me tromper en bonne compagnie. »

On ne pouvait être plus affirmatif.

La mère suivit mes conseils et s'en alla prendre avis à l'étranger. Là, séance tenante l'énucléation fut pratiquée. C'est alors que je prononçai ces paroles : « Je ne serai certain que le gliome existait que lorsque j'aurai l'œil entre les mains. » Je ne fus pas longtemps sans connaître la vérité. Le prétendu gliome n'était pas autre chose, qu'une masse de tissu néo-conjonctif développé autour d'un petit fragment effilé de bois que la nature avait en quelque sorte enkysté. Comment ce corps étranger avait-il pénétré dans la cavité oculaire? C'est ce qu'aucune trace n'indiquait, et ni l'enfant ni la mère ne se doutaient d'un pareil traumatisme. Si l'on avait pu soupçonner cette origine de la tumeur, il est certain qu'une fois les premiers accidents inflammatoires passés, il y avait peu de probabilité pour que ces accidents reparussent et l'idée de l'énucléation ne serait même pas venue à la pensée, et je dois dire que si je cherchais tant à ajourner l'énucléation chez l'enfant, c'est que j'avais toujours été frappé par ce fait bien connu que les énucléations faites en

Digitized by Google

bas âge ne permettent pas plus tard de porter un œil artificiel de la grandeur de l'œil sain et l'effet produit est toujours disgracieux.

Cette observation montre une fois de plus combien il faut être réservé dans le diagnostic des affections oculaires chez les enfants qui sont incapables de donner aucun renseignement sur leur mal. Pour le cas que je viens de citer, les réflexions que m'avaient suscitées les accidents du début, m'avaient permis d'avoir des doutes ; mais ces accidents une fois disparus, rien ne pouvait mettre sur la voie du diagnostic, ce qui fait que l'erreur a été si bien commise.

Singulier corps étranger du cul-de-sac conjonctival.

Le cas du corps étranger ayant donné lieu à un pseudo-gliome est surtout intéressant pour les spécialistes. L'observation suivante qui, malheureusement, se répète assez souvent, dans des proportions beaucoup moindres, il est vrai, s'adresse plutôt aux médecins qui ont plus souvent l'occasion de voir des cas de ce genre.

Une femme est soignée depuis 5 mois par quatre médecins. Les symptômes apparents étaient ceux d'une conjonctivite catarrhale très intense. Comme renseignements la malade s'était donné un coup d'épi, même le sang avait jailli, disait le mari. Je n'ai eu qu'à écarter la paupière inférieure pour voir de quoi il s'agissait; immédiatement, au moyen d'une pince je retirai un grain d'avoine en voie de germination. Le filament qui lui faisait suite avait plus de 5 centimètres de long et était plusieurs fois replié sur lui-même.

Je laisse à juger la stupéfaction du mari et du fils de la malade qui assistaient à l'extraction si facile du corps étranger.

Il serait oiseux de signaler en détail tous les faits de ce genre que j'ai eu l'occasion d'observer, je citerai cependant une épine de prunellier restée pendant 8 jours dans le cul-de-sac conjonctival inférieur d'un enfant et méconnu par un

Digitized by Google

médecin. Une autre fois je vis un grain déformé de blé ou d'orge qui était dans l'œil depuis 15 jours; cette fois le malade n'avait pas jugé à propos de consulter un médecin. Enfin, puisque nous sommes sur le chapitre des corps étrangers, j'ai eu à extraire un court fragment de poil implanté dans un conduit lacrymal, fait déjà souvent signalé et en particulier par Gaillet, de Lyon, dans ses leçons cliniques.

Dr Rémy.

ETUDES OPHTALMOLOGIQUES

PAR

Le Dr CHAUVEL
Médecin principal de l'armée, membre de l'Académie de médecine

(*Suite*[1]).

X. — Affections du nerf optique

B. *Atrophie.* — On désigne sous le nom d'atrophie des nerfs optiques une affection caractérisée par la destruction progressive des éléments nerveux qui sont la partie constituante de ces cordons. Longtemps, s'appuyant sur les recherches histologiques, on a admis deux formes, deux espèces d'atrophie optique. Dans l'une dite *atrophie blanche* il y avait simple disparition des éléments nerveux sans modification du tissu connectif qui les réunit et les soutient; dans la seconde, *atrophie grise*, il y avait étranglement des tubes nerveux par le tissu cellulaire hypertrophié. De là un aspect ophtalmoscopique différent. D'un côté la réduction de volume du disque optique, l'excavation de la papille en même temps qu'une couleur uniformément blanche; de l'autre une saillie légère de l'expansion du nerf optique

1. Voir les nos de mai, août, octobre, 1892, janvier, mars, avril, juillet, septembre, novembre, 1893.

Digitized by Google

accompagnant une teinte foncée, un aspect moelle de jonc dû au gonflement des mailles de la lame criblée.

Allant plus loin encore dans cette séparation des deux formes d'atrophie, on prétendait faire de l'atrophie grise la caractéristique de l'ataxie locomotrice. Mais l'observation ne tarda pas à montrer le mal fondé de cette conception. Nous ne croyons pas qu'elle soit actuellement défendue par personne, pas plus qu'il ne nous semble possible de distinguer dans la pratique les deux espèces d'atrophie progressive. Il nous est trop souvent arrivé de voir qualifier *grises* des papilles que d'autres oculistes avaient notées comme *blanches*, tout simplement parce que l'exploration était pratiquée dans des conditions différentes, ou parce que, plus souvent encore, l'observateur basait son diagnostic sur d'autres symptômes que l'aspect ophtalmoscopique de l'œil malade.

Si donc nous rappelons ici cette distinction, il est bien entendu que nous n'y attachons aucune valeur. Au contraire, nous étudierons successivement les *atrophies non traumatiques* et les *atrophies traumatiques*, la cause première de l'affection nous paraissant d'extrême importance.

1° *Atrophie non traumatique*. Le terme de *non traumatique* est certainement plus exact que celui de *spontané*, car, en réalité, il n'y a pas d'affection qui naisse sans cause. C'est pour cela que nous l'avons adopté de préférence.

Nous comptons dans nos relevés cent neuf cas d'atrophies de cette nature. Dans *quatre-vingt-six* la maladie était bilatérale. Chez *vingt-trois* sujets la lésion était monoculaire et siégeait *onze* fois sur l'œil droit et *douze* fois sur l'œil gauche. Cette rareté relative s'explique par les causes ordinaires de la dégénérescence des nerfs optiques.

Au point de vue de l'âge : *un* patient seul avait moins de 20 ans; *douze* comptaient de 20 à 25 années; *vingt-quatre* de 25 à 30 ans; *quarante* étaient entre 30 et 40 ans; *vingt-cinq* entre 40 et 60; enfin *six* avaient un âge plus avancé encore. Si l'on tient compte de notre milieu d'observation, le monde militaire; si l'on songe que l'effectif des classes

Digitized by Google

diminue rapidemement avec l'âge et qu'au delà de 40 ans, jusqu'en 1890, les officiers seuls étaient maintenus au service, on en concluera avec nous : que l'atrophie des nerfs optiques est surtout une affection de l'âge mûr, que, rare avant 25 ans, elle augmente jusqu'à la quarantaine, pour diminuer ensuite tout en restant bien fréquente.

Notre regretté maître, M. Perrin, prétendait que toute atrophie des nerfs optiques est indissolublement liée à une ataxie locomotrice actuelle ou future, et dans ses leçons, il ne manquait jamais de rappeler l'exemple d'un officier chez lequel il avait vu les premiers signes de la sclérose médullaire paraître dix ans seulement après la cécité. Nous pensons aussi que la dégénérescence des tractus optiques doit faire appréhender, si déjà elle n'est présente, l'altération de la moelle; mais, moins exclusif, nous sommes persuadé que la première n'est pas nécessairement sous la dépendance de la seconde. Dans nos relevés, vis-à-vis de 109 atrophies, nous ne notons que *dix* ataxies locomotrices incontestables, et *neuf* cas dans lesquels le tabès pouvait être soupçonné, mais ne se traduisait encore que par quelques troubles nerveux. C'est donc une proportion de moins d'un cinquième.

Comme autre affection des centres nerveux, nous ne trouvons à incriminer que la méningite chez *cinq* patients, et l'hémiplégie chez *un* seul.

Plus considérable est le rôle joué par les maladies infectieuses ou diathésiques. Tout d'abord la syphilis s'est montrée chez *vingt et un* malades, tantôt en même temps que l'ataxie, souvent sans aucun symptôme d'altération médullaire. Nous savons avec quelle fréquence sévit la syphilis dans le milieu militaire, et nous sommes loin d'attacher à ce chiffre relativement élevé une importance considérable. Chez la plupart de nos patients, il n'existait en effet, au moment de notre examen, aucune lésion manifeste de vérole. Et combien de malades, je n'ose dire de médecins, vont chercher dans une syphilis moins démontrée que soupçonnée, une explication toujours facilement agréée.

Parmi les autres maladies infectieuses, je relève : la fièvre

Digitized by Google

palustre, rémittente ou intermittente, *six fois;* la fièvre typhoïde, *deux fois;* le rhumatisme dans *trois cas;* la dysenterie dans *trois cas* également; enfin la variole et la fièvre bilieuse hématurique, chacune chez *un* patient. Donc, au total, dans *trente-sept cas* ou dans un bon tiers des cas, l'atrophie papillaire fut la conséquence d'une infection de l'économie.

Chez quelques malades il y eut intoxication : *quatre* étaient des fumeurs incorrigibles empoisonnés par la nicotine; *trois* offraient les signes de l'alcoolisme; *deux* étaient depuis longtemps atteints de diabète, enfin, chez *un* dernier le saturnisme pouvait être invoqué pour expliquer l'atrophie optique.

Comme agissant localement sur la circulation des nerfs optiques, nous relevons : *un* cas d'insolation, *un* abcès rétro-oculaire, *une* thrombose de la veine centrale, *un* érésipèle de la face. Moins faciles à comprendre dans leur mode d'action sont : chez *un* patient, des hémorragies intestinales profuses; chez *un* autre l'éléphantiasis des membres inférieurs contracté dans les pays chauds, enfin le froid humide, invoqué par *six* de nos observés comme ayant été la cause première de l'affaiblissement de leur vision.

Résume-t-on, sans parti pris, ces données étiologiques, on voit que, dans une moitié des cas, la cause de l'atrophie optique ne peut même être soupçonnée. Dans la seconde moitié, à côté d'influences locales et générales aisément compréhensibles, il en est d'autres dont le mode d'action nous échappe. Il est facile de parler des processus infectieux, d'invoquer microbes et toxines. Nous croyons plus honnête d'avouer que certaines relations en apparence incontestables nous échappent dans leur mécanisme intime.

Quel est l'état dioptrique des yeux atteints d'atrophie des nerfs conducteurs? Sur 87, où il est noté, nous trouvons : *cinquante-six* emmétropes, *vingt* myopes et *onze* hypermétropes. L'excès de réfraction statique variait de 1 à 7 dioptries; le déficit ne s'est jamais élevé au-dessus de 2. 50 dioptries. Ajoutons que chez *vingt-quatre* sujets l'ophtalmomètre

Digitized by Google

a décelé un astigmatisme régulier compris entre 1 et 5 dioptries. De plus un patient avait un astigmatisme irrégulier dépendant de cicatrices d'ulcérations des cornées. Il n'y a rien à conclure de ces chiffres, l'exploration n'ayant pas été pratiquée dans plus de moitié des cas.

Le premier, souvent le seul symptôme qui traduit une atrophie du nerf optique en voie d'évolution, c'est l'affaiblissement progressif de la vue, c'est l'amblyopie graduelle. Pas de douleurs, pas de gêne ; ni sensations lumineuses, ni mouches fixes ou flottantes ; un brouillard d'abord léger, un nuage qui va s'épaississant et cache peu à peu les lettres du livre et bientôt les plus gros objets.

L'acuité visuelle, déterminée avec toute la précision possible chez nos 109 observés, sur 195 yeux, s'est montrée : *dix-huit* fois supérieure à 1/4; *trente-cinq* fois comprise entre 1/4 et 1/10e; *quatre-vingt-seize* fois inférieure à ce dernier chiffre. Enfin *quarante-six* yeux ne possédaient plus aucune perception lumineuse. En somme, dans les trois quarts des cas, la vision était assez faible pour rendre le patient incapable d'aucun travail.

Il eût été intéressant de voir en combien de temps se produisait cette perte complète de la vision. Malheureusement, il est presque toujours difficile de préciser avec quelque exactitude le début des accidents. Ce n'est que par une circonstance fortuite ou seulement quand le second œil se prend à son tour que le malade s'aperçoit de l'affaiblissement déjà prononcé de son congénère. D'un autre côté la marche de l'atrophie est si variable que nous avons dû renoncer à tirer parti de nos observations sur ce point.

Le rétrécissement concentrique du champ visuel accompagne d'habitude la diminution de la vision. Sur 111 observations, nous trouvons *quatre-vingt-neuf* fois ses limites plus ou moins resserrées ; dans *vingt-deux* cas, il avait conservé ses dimensions normales.

Le rétrécissement du champ visuel pour les couleurs précède généralement l'amoindrissement du champ visuel pour le blanc. Chez *quarante-deux* patients nous avons noté de

Digitized by Google

la dyschromatopsie. Comme autres phénomènes subjectifs, nous signalerons : *cinq fois* de la diplopie, *une* fois de l'hémiopie horizontale et *deux* fois de l'hémiopie verticale. *Un* de nos observés présentait une dysécie absolue.

Nous avons insisté plus haut sur l'importance trop considérable donnée jadis à l'aspect ophtalmoscopique de la papille optique. Sur les 195 yeux par nous examinés, *cent soixante-treize* présentaient l'atrophie blanche, et *vingt-deux* seulement une teinte plus grise des disques optiques. Sur 148 cas, dans lesquels l'état des vaisseaux centraux a été spécialement noté, nous voyons que *quarante-neuf fois* seulement l'artère centrale avait conservé son calibre normal, *quatre-vingt-dix-neuf fois*, au contraire, son calibre était restreint d'une façon très appréciable. Nous pouvons conclure de ces chiffres que l'ischémie du nerf optique lui-même qui se traduit à l'examen par la décoloration de son extrémité oculaire, s'accompagne dans les deux tiers des cas d'une anémie de la rétine. Et ici, la diminution de volume ne porte pas uniquement sur les artères. Pour peu que l'affection soit ancienne, les veines rétiniennes à leur tour perdent de leur calibre, s'atrophient comme les artères. C'est peut-être à ce trouble de la nutrition qu'il faut rapporter le développement, *vingt-quatre* fois constaté dans nos relevés, d'un certain degré de choroïdite atrophique péripapillaire, et *cinq* fois d'opacités cristalliniennes.

Du côté de la musculature du globe on observe : l'inégalité des pupilles, *dix-sept cas;* le nystagmus, *deux* cas; le ptosis paralytique, *quatre cas;* enfin chez *dix-huit* sujets, une déviation du bulbe, *cinq fois* en dehors et *treize fois* du côté de la tempe. De ces strabismes le plus grand nombre pouvait être rattaché, non à une paralysie ataxique, mais simplement à la perte de la fonction visuelle.

Observation

G..., 26 ans, garçon de bureau, réserviste. Entré le 12 janvier 1888 à l'hôpital Bichat pour un phlegmon or-

Digitized by Google

bitaire dont il ignore l'origine. Le professeur Terrier incise l'abcès en pénétrant par l'angle interne de l'orbite et le malade sort le 5 avril. La vision de l'œil droit, entièrement perdue pendant quinze jours, reste encore très faible. G... distingue à peine la clarté d'une lampe à un mètre. L'examen pratiqué par nous, un an plus tard, en janvier 1889, décèle une atrophie du nerf optique droit. La papille est petite, d'un blanc nacré, à bords tranchants, les vaisseaux centraux, artères et veines, sont très réduits de calibre et leurs parois considérablement épaissies témoignent d'une altération de leurs tuniques (endartérite et endophlébite).

Que dire du traitement de l'atrophie des nerfs optiques qui n'ait été cent fois répété. La marche progressive, envahissante de la dégénérescence des tubes nerveux semble jusqu'ici, quelle qu'en soit la cause première, au-dessus des ressources de notre thérapeutique. Faut-il énumérer les révulsifs locaux (vésicants, pointes de feu sur le rachis); l'hydrothérapie, le nitrate d'argent, le sulfate de quinine, la pilocarpine; puis le mercure (vingt-sept cas), l'iodure de potassium (trente-quatre cas) portés, surtout dans les cas où la syphilis n'était pas douteuse, aux doses les plus élevées. Les courants continus (trente-trois cas); les injections sous-cutanées de sulfate de strychnine (*trente-neuf cas*), n'ont guère eu, dans nos mains, un résultat plus favorable. Sur 43 patients traités par nous et longtemps suivis, nous ne notons qu'*une* guérison et *six* améliorations, vis-à-vis de *trente-six* insuccès.

Ce résultat n'est pas encourageant. Et cependant nous avons conscience d'avoir dirigé le traitement avec tout le soin désirable, nous astreignant à pratiquer nous-même toutes les injections mercurielles, les injections de strychnine, pour être sûr des doses absorbées. Nous avons pu nous convaincre que le sublimé en solution à 1 p. 100 avec dose égale de chlorure de sodium, ne donnait lieu à aucun accident local. Pour la strychnine, nous en avons porté la dose jusqu'à 25 milligrammes par jour, en une seule piqûre, et sans produire d'effets toxiques très prononcés. Notre persévérance, la con-

Digitized by Google

stance et le courage de nos malades n'ont pas été récompensés par un arrêt dans l'évolution de l'atrophie.

Un de nos observés avait été traité par notre distingué confrère de Wecker, par l'élongation du nerf optique; il n'en était pas résulté de modifications favorables dans son état. En somme, impuissance presque absolue de la thérapeutique, telle est la triste conclusion qui ressort de notre observation personnelle.

2° *Atrophie traumatique.* — Moins commune que la précédente, cette forme de l'atrophie des nerfs optiques est cependant loin d'être rare puisque nous en trouvons trente-six cas dans nos relevés. Et cette fréquence ne peut être attribuée à la guerre de 1870, nos observations, commencées en 1873, n'ayant porté que sur très peu de blessures par coups de feu. Il est certain que les statistiques militaires de Chenu pour les campagnes de Crimée et d'Italie, malgré leur imperfection, permettent de constater nombre de cécités, d'amblyopies, consécutives à des lésions de la tête et de la face. Nous les avions réunies dans le but d'étudier spécialement ce sujet et nous en avions fait autant pour la guerre de la Sécession d'Amérique, mais la rareté des examens ophtalmoscopiques nous a obligé d'abandonner ce travail. Les observations trop concises, trop vagues, n'étaient pas susceptibles d'éclairer la pathogénie des lésions de l'œil et de ses troubles fonctionnels.

Nous n'analysons ici que les faits par nous observés. Remarquons tout d'abord la rareté des atrophies traumatiques doubles. Sur 36 sujets, *quatre* seulement étaient atteints aux deux yeux; chez *trente-deux* l'affection était monolatérale et siégeait *vingt* fois du côté droit, *douze* fois du côté gauche. Au point de vue de l'âge : *deux* patients avaient moins de 20 ans; *quatorze* de 20 à 25 ans; *six* étaient entre 25 et 30 ans; *dix* entre 30 et 40 ans; enfin *quatre* étaient plus âgés encore. On voit que nous ne retrouvons pas ici la fréquence plus grande après 30 ans signalée pour les atrophiés non traumatiques. S'il y avait une période de la vie plus chargée, ce serait celle qui va de 20 à 25 ans; mais c'est aussi la période

Digitized by Google

du service militaire actif, celle qui nous a fourni le plus de malades.

Le traumatisme qui détermine l'atrophie du nerf optique porte son action tantôt sur le globe oculaire lui-même, tantôt dans son voisinage immédiat, parfois enfin sur une partie plus ou moins distante du crâne ou de la face. Si, dans un certain nombre de cas (*seize* sur trente-six), il y avait plaie des parties molles, la solution de continuité ne joue en elle-même absolument aucun rôle quant à la détermination des altérations nerveuses. Tout au plus, chez un des blessés, un érésipèle du cuir chevelu et de la face peut-il être invoqué pour expliquer l'atrophie consécutive. La participation du tissu cellulaire de l'orbite à la phlegmasie, l'infection propagée par les veines ou les lymphatiques jusqu'à la gaine séreuse du tractus optique, tel serait le double mécanisme par lequel l'érésipèle amènerait la lésion oculaire. L'absence de tout signe de phlegmon orbitaire chez notre patient ne permet guère d'admettre la première hypothèse.

Dans *huit* cas, le choc a porté directement sur le globe oculaire, du moins au dire des malades, car il n'existait aucune lésion extérieure de l'organe. Il s'agissait de coups de pierre et de coups de bâton. *Douze* fois le pourtour de l'œil, l'orbite avec ses parois osseuses, était intéressé. Parmi ces lésions nous signalerons les blessures par la pointe d'un fleuret démoucheté, blessures que nous avons rencontrées chez *sept* de nos observés. En voici un exemple :

Observation

S... reçoit dans un assaut de tir un coup de fleuret à la partie interne de l'orbite droite, la pointe de l'arme ayant traversé le masque qui protège la figure. Il en résulte une perte immédiate de la vision avec paralysie de la 3e paire. Sous l'influence des injections de strychnine et des courants continus appliqués avec persévérance pendant plusieurs mois, on voit les muscles animés par le moteur oculaire commun reprendre en partie leurs fonctions : le ptosis est

Digitized by Google

moins prononcé, la déviation du globe en dehors moins considérable, la pupille moins dilatée. Bien que la papille offre l'aspect de l'atrophie blanche, et que l'acuité centrale reste très défectueuse, impossible à mesurer exactement, la perception lumineuse réapparaît dans la moitié inférieure du champ visuel.

Probablement la pointe de l'arme glissant vers le sommet de l'orbite a lacéré le moteur oculaire commun et déchiré le nerf optique dans la partie qui se répand dans la moité supérieure de la rétine. Mais, c'est le seul cas de lésion partielle que nous ayons rencontré. D'habitude, quand il y a eu pénétration d'une arme dans l'orbite, l'atrophie est complète, totale, soit qu'elle résulte d'une rupture du nerf, soit qu'elle provienne de sa compression par un épanchement de sang dans le canal optique et la gaine lymphatique ou par un fragment osseux déplacé.

A côté de ces blessures nous placerons les coups de feu par revolver dans des tentatives de suicide, le canon de l'arme étant appliqué sur la tempe. La balle peut alors atteindre directement le nerf optique, le sectionner en travers, d'où cécité immédiate et plus tard dégénérescence. Legouest a rapporté le curieux exemple d'un pauvre soldat auquel une balle de fusil, traversant la tête d'une tempe à l'autre, avait divisé, déchiré les deux nerfs optiques, sans produire d'autres désordres fonctionnels. Avec le revolver la direction du trajet est presque toujours un peu oblique, l'impulsion moins forte, un seul des cordons nerveux est atteint, le droit. Ainsi s'explique la fréquence plus grande des atrophies traumatiques de ce côté.

Observation

L..., sergent-major, le 2 septembre 188., se tire un coup de revolver dans la tempe droite, à 4 centimètres en arrière de l'apophyse orbitaire externe. Perte de connaissance. Forte ecchymose sous-conjonctivale, exophtalmie légère. A son réveil il ne voit plus du tout de l'œil droit et il existe un

Digitized by Google

certain degré de paralysie de la 3e paire. Examiné après quelques jours, la rétine très pâle, est dans presque toute son étendue d'un blanc verdâtre, comme exsangue. Dans la partie inférieure quelques points ont encore la teinte rosée normale. Déjà la papille est blanc mat, à contours nets. De son centre partent de petits vaisseaux qui se portent en haut et après un trajet de un ou deux millimètres se perdent dans des plaques hémorragiques considérables, à contours très irréguliers, couvrant toute la région maculaire ; çà et là, sur la rétine, courent des vaisseaux qui se perdent bientôt, ne laissant voir que des tronçons isolés.

Peu à peu ces aploplexies disparurent laissant à leur place des plaques exsudatrices d'un blanc jaunâtre, et quand S... quitta l'hôpital, l'atrophie du nerf optique était complète et toute vascularisation éteinte.

Viennent ensuite les coups sur la tête, les chutes dans lesquelles le crâne a porté sur le sol, a subi une dépression, une fracture. Rarement l'atrophie résulte de traumatismes portant sur des régions plus distantes, nous n'en avons pas rencontré d'exemple. Chez *quinze* de nos observés, il y avait eu coup, chute sur la tête et *deux* avaient offert tous les signes classiques de la fracture de la base du crâne.

N..., 55 ans, blessé en 1855 à la partie gauche et postérieure de la tête, un peu au-dessus de la protubérance occipitale par un éclat d'obus. Perte de connaissance, convalescence très lente, céphalées de plus en plus fréquentes avec éblouissements, étourdissements, chutes, mais sans convulsions épileptiformes. Depuis trois ans, affaiblissement progressif de tout le côté droit du corps et diminution de la vision. Examiné en 1881, au point de vue d'un secours comme ancien militaire, V $<$ 1/20e des deux yeux. Champs visuels régulièrement rétrécis et limités à 25 degrés pour l'œil gauche, à 5 degrés pour l'œil droit. Strabisme divergent à droite. Atrophie des deux nerfs optiques et de la choroïde peu prononcée, avec conservation du calibre des vaisseaux centraux. On constate une dépression évidente de l'os à gauche de la protubérance occipitale, une atrophie prononcée avec parésie

Digitized by Google

des muscles des membres du côté droit, une hyperesthésie de la peau de la moitié gauche de la figure, une dysécie plus marquée à droite.

En analysant tous ces phénomènes, on arrive à admettre une lésion probable du lobe occipital gauche, dans la région centre des perceptions visuelles. Mais des altérations secondaires de l'encéphale se sont produites depuis la blessure et ont amené l'hémiplégie incomplète qui n'existait pas dans les premières années.

Chez M. le capitaine H... du 109e, que nous examinâmes trois mois après une chute de cheval ayant porté sur le côté gauche du corps et de la tête où existait la cicatrice d'une plaie contuse, nous constatâmes avec de la diplopie croisée et en hauteur, de l'hémiopsie monoculaire verticale pour le côté gauche de l'œil gauche, de la photophobie, du blépharospasme, etc. L'acuité visuelle était normale à droite, de 1/2 à gauche, et cependant il y avait manifestement un commencement d'atrophie de la papille gauche dans sa moitié interne.

Il nous parut bien difficile de fixer le siège probable des lésions. Mais bien que les accidents oculaires semblassent plaider pour un trouble localisé au voisinage de l'orbite ou de la selle turcique, notre pronostic fut très réservé et malheureusement l'avenir nous donna raison. Quelques mois plus tard on nous demandait un certificat pour la veuve de ce malheureux officier qui, devenu rapidement aveugle, avait succombé avec des phénomènes de lésions centrales.

Quand l'atrophie reste monoculaire, quand la chute s'est faite, quand le choc a porté sur le crâne antérieur, sur la tempe, dans le voisinage de l'orbite, on peut admettre que l'ébranlement a déterminé, soit une fracture du canal optique avec compression du nerf par un fragment osseux déplacé, soit une hémorragie abondante, capable, si le sang s'infiltre dans les gaines du nerf optique, dans l'espace vaginal, d'exercer sur les tubes nerveux une pression qui arrête leur fonctionnement. Dans ce dernier cas, après quelques jours, l'apparition d'un liséré pigmentaire noirâtre

Digitized by Google

autour de la papille, serait un témoignage de l'épanchement sanguin vaginal. Nous n'avons jamais rencontré qu'un cas où cette origine pût être soupçonnée.

Pr..., cavalier au 4e chasseurs à cheval, est blessé en février 1886, dans une chute sur la tête, au gymnase. Commotion cérébrale, pas de plaie, pas d'épistaxis ni d'otorragie, aucune lésion extérieure de l'œil droit. Cependant le patient se plaint d'un épais brouillard, et s'il voit la clarté d'une lampe il ne reconnaît la main et compte les doigts que de près. L'électricité, des injections de strychnine restent sans effet. En mars on constate une atrophie blanche très nette du nerf optique, sans diminution notable des artères centrales. En même temps se forme autour de la papille, mais surtout à son côté interne et supérieur, un anneau pigmentaire très accusé. Aucun trouble de l'innervation ni de la santé générale.

Prenant ce cas comme base d'une leçon clinique, nous admîmes qu'il y avait eu fracture du canal optique, compression du nerf, soit par une esquille osseuse, soit par du sang épanché en abondance, dans et hors les gaines fibreuses. Cependant, en raison de la conservation de l'artère centrale, notre opinion fut qu'il n'y avait pas eu rupture de ce vaisseau et que la zone de compression siégeait probablement en arrière du point où elle pénètre dans le cordon nerveux.

Quand un traumatisme, directement ou indirectement, intéresse les nerfs optiques, les troubles visuels peuvent atteindre immédiatement un degré qu'ils ne dépasseront pas, ou, moins souvent, ne se développer que progressivement. Dans *vingt* cas de nos *trente-six* la perte de la vue est notée comme s'étant produite au moment de l'accident. Dans *six* seulement, il semble y avoir eu une inflammation légère, d'habitude la réaction est absolument nulle (12 sur 18). Une seule fois des douleurs de tête sont signalées.

Le symptôme subjectif principal est ici, comme dans l'atrophie spontanée, la diminution de l'acuité visuelle. Absolument nulle dans *vingt* yeux, elle s'est montrée *sept* fois inférieure à 1/10e, cinq fois comprise entre 1/4 et 1/10e ;

Digitized by Google

enfin chez *cinq* sujets elle restait au-dessus du quart sans dépasser 1/2. Mesuré exactement au périmètre chez *treize* sujets, le champ visuel était *onze* fois concentriquement rétréci. *Deux* patients accusaient de l'hémiopie, *deux* de la diplopie. — Nous avons également rencontré, comme complications de la cécité, la paralysie de la 3e paire *une* fois, le ptosis *cinq* fois ; chez un malade une hémiplégie incomplète, enfin chez *un* seul patient également des attaques épileptiformes. Ajoutons, que dans *trois* cas, il existait une surdité notable.

L'état de la réfraction statique est noté chez *onze* sujets : *six* étaient emmétropes, *deux* hypermétropes et *trois* myopes ; de plus, il existait dans *huit* cas un astigmatisme cornéen régulier compris entre une et quatre dioptries. Des signes objectifs, le principal est la décoloration de la papille optique. Dans *trente-deux* cas, le disque papillaire était d'une teinte uniforme, d'un blanc nacré, bleuâtre, à bords nettement limités. Dans les 3/4 des yeux, il y avait diminution notable des vaisseaux centraux, *sept fois* seulement ceux-ci sont notés comme de dimensions normales. Il n'est, au reste, pas nécessaire, pour que se produise cette atrophie des vaisseaux centraux, que le traumatisme les ait atteints en quelque mesure ; ils tendent naturellement à s'amoindrir quand, par suite de l'arrêt de la fonction, les éléments rétiniens perdent leur vitalité.

Les complications les plus fréquentes de l'atrophie optique sont : la choroïdite atrophique péripapillaire notée chez *neuf* sujets ; la névro-rétinite signalée dans *trois* cas, la rétinite fibreuse, constatée chez *deux* blessés, enfin les hémorragies rétiniennes dont nous avons cité plus haut un remarquable exemple. Bien que nous n'ayons pas rencontré une seconde fois ces infiltrations sanguines, nous ne les croyons pas aussi rares. Mais pour les trouver, l'examen devrait être pratiqué dans les premiers jours qui suivent l'accident, ce qu'on n'a pas d'habitude l'occasion de faire.

Le strabisme divergent est fréquent dans toutes les amauroses monoculaires ; il semble résulter de la perte de la

Digitized by Google

fonction et ne se produit qu'avec elle. Chez nos 36 observés nous l'avons rencontré *huit* fois, *deux* fois seulement comme conséquence d'une paralysie de la 8e paire.

Que dire du traitement de ces accidents. L'atrophie, résultat des lésions organiques, résiste à tous les moyens d'action. Révulsifs, électricité, strychnine, etc., sont également impuissants. Chez un malade, l'existence d'une monoplégie brachiale, des contractions localisées avaient conduit notre collègue et ami du Cazal à soupçonner l'existence d'une tumeur du cerveau ou des méninges. La trépanation ne nous permit pas de découvrir de lésion méningée ou cérébrale, et le malade rentré dans son pays, finit par succomber sans que la nécropsie pût être pratiquée. C'est le seul cas où une intervention chirurgicale nous ait présenté des indications positives.

C. *Anomalies du disque optique.* — La papille optique est loin d'offrir chez tous les sujets une forme et une grandeur toujours les mêmes. Généralement arrondie, elle est souvent allongée, ovalaire à grand diamètre vertical ou légèrement incliné. Nous avons rencontré quelques dispositions intéressantes à signaler.

1° D..., 20 ans, ouvrier mécanicien.

V	OD. = 2/3	OG = 1/4
R	OD. ∞	OG + 2

A gauche la papille est allongée transversalement, le bord très net et comme surélevé du côté interne. En dehors, elle se perd dans la choroïde, sans limites nettes; en bas, elle forme comme un repli, une saillie blanchâtre qui se prolonge au delà de la macula. Sa coloration est d'un rouge uniforme et les vaisseaux en sortent tout à fait en dehors.

2° J..., 20 ans, employé de commerce.

V	OD. = 2/3	OG = 1
R	OD. ∞	OG ∞

La papille droite est quatre fois grande comme la papille gauche dont les dimensions sont normales. Sa coloration est

Digitized by Google

rose foncé, ses bords sont mal limités surtout en haut où la sclérotique est à découvert, formant une petite ectasie qui coiffe le disque optique. En ce point émergent plusieurs vaisseaux de moyenne dimension qui semblent placés entre le tissu nerveux papillaire et le bord sclérotical. N'était la netteté des vaisseaux centraux, les dimensions normales des veines, leur situation régulière à la surface du disque optique on pourrait croire à une neuro-rétinite à la période congestive. Mais il n'existe aucun symptôme fonctionnel se rapportant à une semblable affection. Nous admettons dans ce cas un agrandissement de l'orifice sclérotical par lequel pénètre le nerf optique.

3° Chez le soldat Lh... du 89e de ligne, 22 ans, menuisier, il existait une anomalie de même genre, un véritable coloboma de la gaine du nerf optique droit, mais il existait en même temps une diminution considérable de la vision.

	V OD = 1/50	OG = 1; avec sphérique
— 3 D	V OD = 1/16	
	R OD + 2.50	OG — 1

La papille de l'œil droit est quatre à cinq fois plus grande que la papille gauche dont les dimensions sont normales. Sa forme est légèrement ovalaire à grand diamètre transversal. On y trouve les trois zones, mais l'excavation centrale et la zone moyenne sont très élargies, et cette dernière d'une teinte gris noir très accentuée du côté de la macula. Le bord sclérotical est net. Les vaisseaux, au lieu de sortir du milieu du disque, forment six troncs principaux qui émergent, soit près du bord sclérotical, soit du tiers externe de la couche des fibres nerveuses. Un anneau pigmentaire plus foncé et plus large du côté de la tache jaune entoure la papille, enveloppé lui-même d'une vaste zone d'atrophie choroïdienne.

Je trouve encore dans mes notes, mais avec moins de détails, deux exemples de cette malformation.

4° La..., soldat au 87e d'infanterie.

V OD... nulle OG = 1

Digitized by Google

L'amaurose remonterait à la naissance. Papille droite de dimensions énormes, son diamètre est quatre fois au moins plus grand que normalement. Les trois zones sont visibles, mais très élargies. Les vaisseaux centraux déjà divisés émergent par huit branches qui sortent du disque soit dans la zone des fibres nerveuses, soit au voisinage du cercle sclérotical. Aucune autre lésion.

5° Capitaine H... L'acuité est de 1/2 environ.

A gauche la papille est cinq à six fois plus grande que normalement. Sa coloration est blanc bleuâtre, ses bords, à pic, sont entourés d'un liséré pigmentaire. Les vaisseaux rétiniens formant deux troncs principaux émergent sur les bords du disque optique. La même disposition s'observe du côté droit, mais la papille n'a pas la grandeur de celle de gauche. Tout au plus a-t-elle deux fois le diamètre d'une papille normale. D'un blanc nacré, limitée par un bord net, elle tranche sur le fond rouge de la choroïde. Les vaisseaux centraux sortent en grande partie par une sorte de fente horizontale près du bord supérieur du disque. Mais on rencontre aussi, du côté inférieur, trois ou quatre branches moyennes qui émergent sur la limite même de l'ouverture scléroticale, se recourbant immédiatement pour se répandre sur la rétine.

CHAUVEL.

(*A suivre.*)

SOCIÉTÉ D'OPHTALMOLOGIE DE PARIS

Séance du 7 novembre 1893

(SUITE)

M. DE WECKER. — Avant de faire ma communication, je tiens à vous remercier, messieurs, d'avoir bien voulu me nommer à l'unanimité des voix membre honoraire de la société et à vous exprimer ici ma bien sincère reconnaissance.

Les injections séquardiennes en thérapeutique oculaire. — Un nombre considérable de publications sur l'action des injections

Digitized by Google

de sucs parenchymateux a paru dans ces derniers temps, et la plupart des auteurs se sont prononcés en faveur de la nouvelle méthode thérapeutique. Pourtant notre littérature, d'ordinaire si prolifique, est restée jusqu'ici presque muette sur cette question; à ma connaissance, seul, M. Galtier de Nîmes, a cité dans un des derniers numéros des *Annales* [1] un cas favorable à la méthode séquardienne.

Certainement bon nombre de nos confrères, sinon tous, ont usé de la méthode, quoique moins précipitamment peut-être et sur une moindre échelle que nous ne l'avons fait, leur silence ne me paraît pas plaider en faveur des résultats obtenus. Si je n'ai pas exposé plus tôt le fruit de ma propre expérience, c'est que tout d'abord je tenais à m'être amplement renseigné et, en second lieu, parce qu'il me répugnait de faire entendre une note discordante dans le concert d'éloges que l'on a adressés avec juste raison à l'un des physiologistes les plus célèbres de notre époque.

Avant d'aborder le sujet même de ma communication, permettez-moi, messieurs, de vous citer un passage que j'ai publié, il y a quelques années, dans le *Traité complet* (t. IV, p. 544) : « Pour ce qui concerne le contrôle de l'action curative d'une thérapeutique quelconque, je soutenais et je soutiens encore actuellement qu'aucun clinicien, pas même le neurologiste, ne dispose de moyens plus précis que nous pour se renseigner sur la marche progressive ou regressive d'une affection, et cela grâce aux examens de l'acuité, du champ visuel, du sens lumineux et des couleurs, et j'ajoutais que cette raison explique suffisamment pourquoi les neurologistes aiment tant s'adjoindre un ophtalmologiste instruit et versé dans ces examens. »

Brown-Séquard venait à peine, il y a quatre ans, de faire sa première communication à la Société de biologie, que je m'adressai à lui et à son collaborateur, M. d'Arsonval, pour me procurer du liquide testiculaire et pour faire installer les appareils nécessaires à la préparation de ce liquide, car je me proposais d'expérimenter aussitôt les nouvelles injections chez mes malades atteints de dégénérescence grise. Je n'ai à cet égard que des remerciements à adresser à mes confrères pour l'amabilité avec laquelle ma demande fut accueillie. Un très grand nombre de malades atteints d'atrophie grise, d'atrophie centrale et de névrite rétrobulbaire fut ainsi soumis à la méthode séquardienne, en nous efforçant de nous conformer aussi exactement que possible à la manière de faire du maître.

Le résultat négatif que j'obtins me fit tout d'abord douter de la

1. *Annales d'oculistique*, t. CIX, 5e livraison.

Digitized by Google

pureté du liquide préparé chez nous, et j'eus alors recours à celui fait sous la direction de M. d'Arsonval même, puis plus tard je me servis de liquide renfermé dans des tubes de verre, ainsi que Adrian les livre à un prix fort élevé. Le changement de provenance du liquide ne modifia en rien les résultats obtenus.

Peut-être ai-je tort de dire que les effets furent constamment négatifs, car un cas absolument surprenant fut observé chez une dame d'une grande ville du Midi qui, après ces injections, présenta une amélioration des plus frappantes. La vision qui, en effet, ne permettait pas de compter les doigts au delà de 3 mètres remonta au point d'atteindre d'un côté une acuité parfaite et de l'autre deux tiers. Mais il s'agissait ici d'une névrite rétrobulbaire *après l'influenza* qui, comme vous le savez parfaitement, est susceptible d'amélioration spontanée, et l'on avait alterné les injections séquardiennes avec celles de bromhydrate de quinine et de nitrate de strychnine et fait en outre des applications de courants continus.

J'ai vu aussi à différentes reprises des ataxiques rester stationnaires plusieurs mois pendant leur cure d'injections séquardiennes, mais quel est ici le rôle attribuable à la thérapeutique et que faut-il imputer au hasard en présence d'une affection à marche si fréquemment irrégulière?

Peu de semaines avant la mort de Charcot, j'eus avec ce grand et si regretté maître une consultation à ma clinique pour un jeune Espagnol, chez lequel on hésitait beaucoup à poser le diagnostic d'ataxie. A cette occasion, je proposai l'emploi des injections séquardiennes que Charcot admit parfaitement dans la série des moyens courants et, il faut le dire, dénués d'efficacité, que l'on est dans l'habitude de prescrire contre le tabes. Charcot me questionna longuement sur les résultats que cette thérapeutique m'avait donnés, et lorsque je lui parlais des temps d'arrêt constatés chez les ataxiques, il me fit observer combien est inconstante la marche de cette affection, car on note parfois, sans qu'aucun traitement ait été appliqué, des rémissions plus ou moins persistantes. Notre entretien se termina par cette brusque question : « Enfin, avez-vous déjà guéri un ataxique? » Ce à quoi je répondis : « Et vous, mon cher maître. » Je ne reçus pas de réponse et n'en donnai pas davantage de mon côté.

De ce que je viens de vous exposer, il ne faut pas conclure, messieurs, que je vous déconseille les injections séquardiennes, je continue moi-même, comme par le passé, à en faire usage sur une vaste échelle. Tout d'abord des milliers d'injections faites chez nos malades m'ont démontré leur absolue innocuité et leur parfaite tolérance. En second lieu, on relève ainsi les forces des

Digitized by Google

malades, on les tonifie et on agit favorablement sur leur moral, et cela surtout chez les ataxiques, dont les oreilles ont été promptement frappées par le bruit des guérisons que l'on soutient avoir obtenues grâce à la méthode séquardienne; mais actuellement je ne me borne plus à l'usage exclusif de cette méthode, ainsi que je le faisais tout d'abord dans un but d'expérimentation [1].

M. Valude. — J'appuie entièrement la conclusion de M. de Wecker. Ces injections entre nos mains et sur un grand nombre de malades sont restées infructueuses au point de vue de la vision. On peut toutefois dire que l'état neurasthénique du malade s'en trouve amélioré.

D'ailleurs l'observation de M. Galtier elle-même peut être considérée comme peu démonstrative, car, aux dernières nouvelles, son malade avait perdu tout le bénéfice acquis pendant le traitement.

M. Vignes. — Je n'ai pas été plus heureux que M. de Wecker en usant des injections séquardiennes; elles m'ont paru dénuées de toute action efficace chez mes tabétiques. Que chez les neurasthéniques on puisse obtenir des résultats plus ou moins éphémères, par l'emploi des liquides organiques, c'est chose possible. Mais encore est-il préférable de recourir au liquide de Constantin Paul dont les effets suggestifs poussent moins ceux-là à qui on les pratique à certaines prouesses qui vous ont, probablement comme à moi, fourni l'occasion d'observer que l'iritis syphilitique semble augmenter de fréquence chez les vieillards. J'en connais auxquels il a fort mal réussi de vouloir essayer leurs forces à l'issue d'une cure en règle.

Je ne veux pas m'étendre plus longtemps sur ce sujet ni faire le procès de la méthode; mais sans aller aussi loin que mon ami Féré l'a fait à la Société de biologie j'entends dire que nous devons absolument déconseiller cette pratique.

M. Gillet de Grandmont. — J'ai également depuis longtemps expérimenté en ophtalmologie les liquides séquardiens, cédant

1. Un dernier mot sur le mode d'administration des injections. L'usage des tubes, qui se vendent 20 francs la douzaine, se trouve, à cause de ce prix élevé, en quelque sorte interdit dans la pratique hospitalière. Nous avons avantageusement recours au procédé suivant : on remplit la moitié de la seringue bien stérilisée de liquide concentré, qui, dans la glycérine pure, se conserve parfaitement; puis, faisant le mélange dans la seringue même, on aspire de l'eau distillée et stérilisée jusqu'à ce que l'instrument, d'une capacité de 5 grammes, soit absolument plein. De cette façon les injections sont accessibles à tous, et on peut les appliquer sur une vaste échelle. Dernièrement, je me suis contenté d'injecter la moitié de la grande seringue remplie du liquide concentré conservé dans la glycérine pure sans mélange d'eau et cela sans aucun inconvénient comme douleur ou tolérance.

Digitized by Google

en cela aux déclarations suggestives du professeur du collège de France; mais je dois dire qu'il m'a été impossible de leur reconnaître aucune efficacité.

J'ai employé à peu près tous les liquides mis à la disposition du corps médical soit par les laboratoires officiels, soit par les pharmaciens les plus recommandables, puisqu'ils avaient été eux-mêmes apprendre la manipulation auprès du maître. Je les ai administrés dans les cas pathologiques les plus divers pouvant relever de la médication préconisée. Jamais je n'ai obtenu de résultat.

Voici comment je procédais : Je pratiquais chez mes malades, pendant 8 à 15 jours, des injections indifférentes et tous les matins je posais les questions : « Qu'avez-vous ressenti? Avez-vous été agités? Avez-vous mieux dormi? Votre appétit a-t-il augmenté? Vos forces, vos désirs se sont-ils réveillés? » Puis je changeais brusquement, et sans prévenir le malade, le liquide indifférent contre le liquide séquardien; je continuais plusieurs jours en posant les mêmes questions que précédemment; eh bien, jamais je n'ai reçu de réponse autre que celle qui m'avait été donnée antérieurement.

J'ai donc abandonné l'usage de ces injections et je suis surpris d'entendre M. de Wecker, après avoir déclaré qu'il n'avait obtenu aucun effet curatif, inviter ses collègues à poursuivre ces injections.

S'il s'agit d'une action morale et suggestive, je déclare qu'il faut la chercher partout ailleurs que dans une prétendue médication, très coûteuse d'abord, inefficace ensuite. La confiance du malade tombe d'autant plus vite et plus bas qu'elle était montée plus haut et qu'elle s'était donnée avec plus d'abandon.

M. Kœnig. — Je regrette de venir jeter une note un peu discordante dans le concert des critiques élevées contre la méthode de Brown-Séquard. De la communication de M. de Wecker je n'ai retenu que les encouragements qu'il nous donne, malgré l'absence absolue d'effets thérapeutiques dans les cas qu'il a suivis. J'ai été plus heureux.

Ayant été appelé auprès d'une dame de 62 ans, atteinte de cataracte molle et dans un état de débilité extrême, je renonçai à pratiquer l'opération avant de connaître l'état des urines. Elles étaient fortement alcalines, et la dose d'urée très faible (17 gr.). Mon confrère de Vichy, le Dr Deléage, eut l'idée de faire à notre malade un certain nombre d'injections de liquide organique. Au bout de trois semaines une nouvelle analyse des urines montra que celles-ci étaient devenues normalement acides et que la proportion d'urée avait notablement augmenté. Je pratiquai l'ex-

Digitized by Google

traction de la cataracte. Au 6e jour la cicatrisation était complète, du moins en apparence, et j'enlevai le bandeau.

Chez un autre malade atteint d'iritis à récidives fréquentes avec hypohœma, et très anémié, l'analyse décela la présence de l'albumine (0 gr. 10 par litre) et une diminution de l'urée (11 gr.). Les injections séquardiennes, jointes au traitement ordinaire, parurent amener la guérison. L'albumine disparue, l'urée augmenta.

Je ne sais quelle valeur réelle on est en droit d'attribuer à ce traitement spécial. Mais il y a un fait sur lequel j'attire l'attention, c'est que dans les deux cas la connaissance exacte de la constitution médicale des malades m'a mis à l'abri d'accidents probables. Combien de fois éviterions-nous, dans nos opérations, les accidents septiques, si l'on avait toujours soin de se renseigner sur l'état sain ou morbide de l'organisme. Ce qui ne semble pas douteux, c'est que, par son influence dynamogénique sur le système nerveux, le liquide testiculaire peut modifier d'une manière heureuse la nutrition générale.

M. Galezowski. — Etant donnés les résultats négatifs obtenus par les injections séquardiennes, je ne m'explique pas qu'on conseille de les continuer quand même, par la simple raison qu'elles remontent le moral du malade. Il y a un inconvénient sérieux à cette façon de procéder; parce que pendant qu'on soumet à ce traitement le malade atteint d'atrophie ataxique, on perd de vue la cause de l'affection qui peut être d'origine syphilitique ou autre, et on lui fait perdre un temps précieux pendant qu'on le soumet à un traitement empirique, temps qui serait plus utilement employé par le traitement spécial s'adressant à la cause de la maladie.

J'ai trois malades qui sont venus me consulter pour atrophie de papille ataxique syphilitique, après avoir suivi des traitements antisyphilitiques insuffisants ou incomplets, et après avoir subi les injections de liquides testiculaires, sans résultat. Pendant plus de six mois, ils avaient perdu un temps qui aurait été plus utilement employé à faire un traitement rationnel et méthodique. Je les ai soumis aux frictions mercurielles, et au bout de quelques mois j'ai pu constater un arrêt dans la marche de l'affection qui, jusque-là, avait été progressive.

Les injections séquardiennes ont failli plonger ces malades dans une cécité complète et définitive, si le traitement énergique administré par moi contre la cause du mal, notamment contre la syphilis, n'était intervenu à temps pour amener une amélioration réelle et définitive de la vue, comme cela a pu être constaté par M. le professeur Fournier, à qui j'ai présenté ces trois malades, et dont je vous donne ci-dessous le résumé des observations.

Digitized by Google

Observation I.

M. S..., âgé de 38 ans, né à l'étranger, est atteint d'une atrophie des papilles, plus avancée à l'œil gauche; il distingue difficilement les caractères n° 6, et a une diminution notable du champ visuel de cet œil. De l'œil droit il lit le n° 2. Il distingue difficilement les couleurs rouges et vertes.

Pendant 2 mois 1/2 on lui a fait des injections de liquide de Brown-Séquard sans résultat.

Il est alors venu me voir le 13 juillet 1891. J'ai constaté, en l'examinant, qu'il a tous les signes d'ataxie locomotrice, avec des antécédents caractérisques de la syphilis.

Sous l'influence de frictions hydrargyriques prolongées pendant près de dix-huit mois consécutifs, nous avons eu la satisfaction de constater une amélioration très notable de la vue.

Observation II.

M. Charles B..., âgé de 27 ans, demeurant dans le midi de la France, vint me consulter le 13 octobre 1890, pour une atrophie des papilles, contre laquelle il avait suivi pendant trois mois consécutifs, le traitement par les injections séquardiennes. D'après son dire ces injections paraissaient lui produire, sur le moment, une effet favorable, mais le mieux qu'il en ressentait n'était que de courte durée.

Il est venu me consulter tout découragé et j'ai pu constater un rétrécissement considérable du champ visuel, avec atrophie très accentuée des deux papilles, il déclare avoir eu la syphilis à l'âge de 22 ans, avec tous les accidents secondaires, qu'il n'avait soignés que pendant quelques mois. Il y a quatre ans il a été pris de paralysie des nerfs moteurs des yeux, avec diplopie, et actuellement j'ai pu constater vers l'ora serrata, dans les deux yeux, des taches atrophiques et pigmentaires disséminées, signes caractéristiques de la syphilis. Le traitement fait par les frictions hydrargyriques, et les injections sous-cutanées au peptonate de mercure, ont donné un très bon résultat au bout de dix-huit mois de traitement.

Observation III.

M. D..., âgé de 47 ans, est atteint d'une atrophie ataxique à un très haut degré ; il raconte qu'il a eu le chancre à l'âge de 19 ans, des éruptions sur le corps, et après un traitement de deux ou trois mois par les pilules de proteiodure de mercure, il fut guéri.

Digitized by Google

Depuis, il n'a jamais rien eu, lorsqu'en octobre 1890 il commença à voir trouble des deux yeux ; c'était une atrophie des papilles ataxique que l'on commença à soigner, d'abord par l'iodure de potassium, les injections au sublimé et ensuite par les injections brownséquardiennes ; ce traitement resta sans grand effet. Il vint me consulter en janvier 1892. Après avoir constaté qu'il s'agissait chez lui d'une affection liée à la syphilis, et que le liquide brown-séquardien employé pendant plus de cinq mois n'avait donné aucun résultat, je l'ai soumis au traitement antisyphilitique par les frictions mercurielles et les injections au peptone de mercure. Le résultat immédiat n'était pas favorable, et ce n'est qu'au bout de cinq mois que l'atrophie est devenue stationnaire, et aujourd'hui l'acuité visuelle est remontée dans les deux yeux, au point que d'un œil il peut même distinguer les caractères n° 5 de l'échelle.

Ce ne sont, direz-vous, que trois faits isolés qui ne peuvent pas infirmer la méthode toute entière. Je veux bien qu'on nous apporte aussi quelques exemples de résultats favorables aux injections séquardiennes, mais on ne me démontrera jamais que c'est le liquide préparé avec les éléments organiques qui peut donner ces résultats dans une maladie où les lésions sont localisées dans les centres nerveux. Que peut faire, en effet, un liquide organique, dans une maladie dont les causes sont si variées. Le plus souvent l'atrophie des papilles ataxique est due à la syphilis ; vous n'avez qu'à rechercher cette cause chez tous les atrophiques et vous trouverez la confirmation de mon assertion dans les renseignements fournis par les malades eux-mêmes. De plus, examinez l'ora serrata avec l'ophtalmoscope, et vous trouverez chez les atrophiques des choroïdites disséminées et pigmentaires accompagnant l'ataxie locomotrice.

Au moment où l'anatomie pathologique fait tant de progrès, où les recherches de Ranvier nous ont démontré que dans les atrophies ataxiques c'est surtout les éléments internes des fibres nerveuses et la myéline qui s'altèrent et s'interrompent par places, en forme d'étranglements, comme cela vient d'être encore démontré par le Dr Segall, mon préparateur, il serait téméraire de s'adresser à des moyens empiriques pour combattre cette maladie, au lieu d'en rechercher la cause exacte et ses évolutions suivant les individus.

M. Darier. — Messieurs, comme M. de Wecker, j'ai employé depuis longtemps et fréquemment les injections de suc testiculaire dans différentes affections oculaires et si je n'ai pas publié les résultats c'est à cause de leur insuffisance même.

Dans les amblyopies *nicotiniques*, *alcooliques*, *diabétiques*, je n'ai jamais observé aucune amélioration. Dans les *atrophies tabé-*

Digitized by Google

tiques du nerf optique, les injections séquardiennes m'ont donné quelquefois des améliorations plus ou moins apparentes, les mêmes à peu près que nous obtenons par tous les autres traitements connus, depuis l'*électricité* en passant par la *strychnine, l'élongation du nerf optique,* la *suspension,* jusqu'à l'*antipyrine.* Ce que je puis dire, c'est que la séquardine est un excellent tonique qui agit avec d'autant plus d'efficacité qu'elle s'adresse à un organisme plus *abattu, débilité, neurasthénisé.* Elle a d'autant plus d'action que le malade est plus confiant, plus suggestionnable.

C'est là l'indication principale : tonifier le tabétique auquel nous n'avons rien de mieux à offrir dans l'état actuel de la science.

Le traitement mercuriel est une épée à deux tranchants qui donne à côté de rares améliorations des aggravations assez fréquentes, même dans les cas manifestement syphilitiques. Il est donc utile pour le médecin et le malade d'avoir dans l'arsenal thérapeutique une arme de plus, si ce n'est pour guérir du moins pour adoucir le sort des malheureux atrophiques.

M. de Wecker. — Ma communication avait pour but principal de démontrer l'inefficacité des injections séquardiennes pour ce qui concerne les manifestations *oculaires* de l'ataxie. On paraît s'étonner que j'aie conclu en disant que je ne conseille pas moins ces injections parce que par leur usage on relève les forces des malades, on les tonifie et on agit formellement sur leur moral. Il est plus facile, messieurs, de plaisanter que de réfuter ici l'action incontestable de pareilles injections, et je suis heureux de voir mes confrères Valude et Kœnig partager mon avis. Ceux qui ont soigné des neurasthéniques, qui présentent si fréquemment de l'asthénopie rétinienne, savent combien ici les injections séquardiennes sont utiles. A ce sujet je vous citerai l'exemple d'un homme de 37 ans que je soigne depuis vingt ans. Il présentait des palpitations, des suffocations, des maux de tête et s'adressa au professeur Potain pour l'exploration des centres circulatoires très légèrement atteints. Les troubles furent par Potain rapportés avec raison à une origine nerveuse. Ce qui tourmentait surtout ce malade c'est qu'étant dans les affaires, il ne pouvait plus faire la moindre addition sans faire une erreur, lui un calculateur émérite, et que la moindre application de sa vue lui causait des maux de tête des plus pénibles. Tous ces phénomènes ont rapidement disparu sous l'influence des injections séquardiennes et notre malade a reconquis ses anciennes facultés de manier de vastes chiffres.

Je comprendrais encore de vouloir nier pareils faits et de préférer à l'emploi des injections testiculaires d'autres moyens plus efficaces, mais où sont vos tonifiants, vos émoustillants, et je mettrai certainement mon excellent confrère Gillet de Grandmont

Digitized by Google

dans un grand embarras en lui demandant de me faire connaître la série des moyens dont il dispose.

Je n'ai donc ici relevé qu'un *seul* point, c'est qu'actuellement je ne borne plus ma thérapeutique chez les ataxiques, en particulier, à l'usage *exclusif* des injections séquardiennes, comme je l'ai fait dans un but d'expérimentation pendant quelque temps, mais je suis loin d'abandonner ces injections auxquelles je reconnais des qualités précieuses et indiscutables.

M. JAVAL. **Rapport sur le modèle stéréotomique de la surface de Sturm**, présenté par M. G. POULLAIN. — M. Poullain a présenté à la société, le 4 juillet dernier, la stéréotomie de la surface de Sturm, représentée par des fils. C'est dans les *Comptes rendus de l'Académie des sciences* de 1845 que Sturm décrivit les propriétés de cette surface et exposa la méthode au moyen de laquelle on peut en déterminer l'équation. Il en faisait le point de départ d'une nouvelle théorie de la vision, par laquelle il pensait expliquer la faculté que possède l'œil de voir nettement à diverses distances.

Bien que cette interprétation soit erronée, il n'en est pas moins vrai que la théorie de l'astigmatisme est entièrement basée sur les calculs de Sturm et que la correction des différentes variétés d'amétropie devient très simple lorsque l'on a bien saisi la génération de la surface dont il a donné l'équation.

La représentation réelle de cette surface a déjà été souvent tentée. Le modèle qu'en présente M. Poullain me paraît supérieur à ceux que j'ai vus en France ou à l'étranger. Ce modèle ne comprend pas moins de trente-six fils; on peut suivre les transformations successives de la surface en question, au moyen de petites perles de cuivre fixées sur chaque fil dans des plans parallèles à l'origine.

D'abord la coupe par un plan perpendiculaire à l'axe est un cercle. Plus loin c'est une ellipse dont les deux axes diminuent jusqu'à ce que l'un des deux soit nul; la coupe est alors une ligne droite. Puis, c'est de nouveau une ellipse, puis un cercle; plus loin c'est encore une ellipse, mais dont le grand axe est perpendiculaire à celui des ellipses qui précédaient le cercle. L'excentricité de ces ellipses augmente et on a de nouveau une ligne droite, mais perpendiculaire à la première. En continuant, on a une nouvelle série d'ellipses, dont le grand axe est parallèle à la dernière des deux lignes droites.

On peut remarquer que le cercle n'est pas le milieu de l'intervalle focal et que sa distance à chacune des deux droites forme proportion avec les deux distances focales; au milieu de l'inter-

Digitized by Google

valle focal se trouve l'ellipse dont l'aire est maxima parmi toutes celles comprises dans cet intervalle focal.

Si l'on admet que cette surface représente un faisceau lumineux réfracté par une cornée non de révolution, on peut, en supposant que la rétine occupe une position quelconque, trouver à quelle variété d'amétropie se rapporte chaque cas. En avant de la première ligne droite, c'est l'astigmatisme hypermétropique composé; à son niveau, c'est l'astigmatisme hypermétropique simple. Dans l'intervalle focal, on a affaire à l'astigmatisme mixte. Au niveau de la seconde ligne focale, c'est l'astigmatisme myopique simple; enfin, au delà, c'est l'astigmatisme myopique composé.

Il est facile de faire voir sur ce modèle que la plupart des cas à corriger se ramènent, soit par la méthode de l'image droite, soit par la skiascopie, soit par l'optométrie, au cas de l'astigmatisme myopique simple, et que lorsqu'on sait remédier à ce vice de réfraction, rien n'est plus simple que de traiter un cas quelconque.

Je ferai remarquer que depuis sa présentation, se conformant aux observations qui lui ont été faites par plusieurs d'entre nous, et particulièrement par M. Parent, l'auteur a perfectionné encore son schéma, notamment en marquant les méridiens principaux par des fils de couleur différente.

Il serait désirable que le charmant modèle de M. Poullain, construit par la maison Giroux, ne restât pas à l'état d'exemplaire unique et que l'auteur voulût bien consigner dans une note les procédés ingénieux qu'il a imaginés pour édifier la surface réglée qu'il nous présente.

En tout cas, nous vous proposons d'offrir à M. Poullain les remerciements et les félicitations de la Société.

La séance est levée.

Séance du 5 *décembre* 1893

M. Gorecki, président

M. Vignes, secrétaire annuel, donne lecture du procès-verbal de la précédente séance.

A propos du procès-verbal :

M. Vignes. — Je désire compléter l'observation du malade que j'ai présenté à la dernière séance

Il s'agissait bien de chancres syphilitiques de la conjonctive, et,

Digitized by Google

cinq à six jours après ma présentation, la roséole s'est montrée sous la forme d'érythème syphilitique vulgaire. Aujourd'hui les parties exulcérées sont cicatrisées ; mais sur le bourrelet chémotique, qui persiste tout en diminuant progressivement, on distingue très nettement encore l'induration caractéristique.

L'histoire de ce malade est intéressante au double point de vue de la multiplicité des lésions et de leur localisation sur la conjonctive bulbaire. Les deux ulcérations qui existaient le jour où je vous ai conduit ce sujet sont restées, jusqu'à guérison, indépendantes l'une de l'autre ; ce fait est une nouvelle démonstration de la possibilité : 1° de la contamination par plusieurs points s'ils sont aptes à être ensemencés au moment du contage et 2° de l'existence simultanée de plusieurs chancres syphilitiques chez le même individu.

M. Le Président donne lecture :

1° D'une lettre de M. Delens demandant l'honorariat ;

2° D'une lettre de MM. Argyll Robertson et Georges Berry annonçant que le 8e congrès internationnal d'ophtalmologie aurait lieu à Edimbourg au commencement d'août 1894.

Sur la demande de plusieurs membres, la prochaine séance de la société est reculée au 9 janvier.

Sont désignés pour faire partie de la commission chargée d'examiner les titres des candidats à une place de membre titulaire : MM. Parent, Hubert, Tolevano, rapporteur.

M. Despagnet, secrétaire général, donne lecture d'une lettre du Dr Landolt qui retire sa demande d'honorariat.

La commission compétente accorde le congé de deux mois demandé par le Dr Belliard.

M. Gillet de Grandmont. **Névrite optique sympathique d'origine infectieuse. Guérison. — Paralysie du membre supérieur. Epilepsie jacksonienne. Trépanation. Guérison** (Présentation de malade). — La petite malade que je vous présente a déjà été l'objet d'une communication de M. Péan à l'Académie de médecine. Je me garderai donc de contrevenir aux lois de la bienséance confraternelle en faisant ici une redite ; mais j'appellerai surtout votre attention sur le côté ophtalmologique de cette observation, côté qui devait nécessairement, malgré l'intérêt de premier ordre qu'il présente, passer au second plan devant l'Académie, en présence de l'enseignement qu'il y avait à tirer de cette observation pour l'étude des localisations cérébrales et l'indication thérapeutique de la trépanation.

Digitized by Google

Une enfant de quatre ans et demi, bien portante, reçoit le 14 juillet de cette année un coup de revolver, et la balle (de petit calibre) traverse le globe de l'œil droit et pénètre dans les parties profondes. La fillette est transportée à l'hôpital des enfants, où elle reste jusqu'au 4 août. Pendant ce temps elle a présenté des accidents sur la nature desquels nous n'avons que des renseignements incomplets : fièvre, agitation du jour et de la nuit, céphalalgie. On aurait, à ce moment, prononcé le nom d'accidents méningitiques. Le 4 août, les parents reprennent leur enfant dont la vie était, dit-on, considérée comme compromise. Chez eux, elle accuse de nouveau une céphalalgie vive à droite, principalement vespérale. En même temps, on constate un affaiblissement progressif de la vue de l'œil gauche.

La malade est portée à ma clinique le 30 août. Cette enfant est pâle, maigre et faible au point qu'il lui est impossible de se tenir sur ses jambes. Son intelligence paraît vive; mais la parole est lente. Les mouvements des membres sont absolument libres; mais le sens musculaire semble émoussé, car si l'on met dans la main gauche de l'enfant une poupée de moyenne grandeur et si on lui demande d'embrasser la tête, elle cherche, de la main droite, l'extrémité supérieure de sa poupée beaucoup plus haut et beaucoup plus loin qu'elle n'est en réalité.

La cécité est absolue; la pupille, en complète dilatation, garde l'immobilité même en face de la lumière du soleil.

L'examen ophtalmoscopique permet de voir une papille gris blanchâtre, turgescente et voilée sans battements appréciables des vaisseaux, sans foyers hémorragiques du fond de l'œil.

Mon diagnostic est celui de névrite optique d'origine infectieuse propagée d'un œil à l'autre par l'intermédiaire des méninges qui, très vraisemblablement ont été le siège d'une inflammation grave. Je crois même devoir faire une réserve à l'égard du retour possible des accidents méningitiques, et j'accepte l'enfant comme pensionnaire à ma clinique.

La petite malade est traitée par les injections sous-conjonctivales de solution aqueuse de sublimé au centième à la dose d'une goutte. Ces injections sont suivies d'une inflammation très modérée. Elles sont répétées à quatre et à huit jours d'intervalle, au nombre de quatre.

Avant la troisième injection nous croyons remarquer que la pupille jouit de quelques mouvements très légers et très fugitifs, seulement lorsqu'on projette brusquement une lumière éclatante sur l'œil. Il n'est d'ailleurs pas possible de s'assurer si l'enfant reçoit une impression lumineuse. A l'ophtalmoscope la papille paraît plus blanche et sensiblement moins voilée. L'enfant re-

Digitized by Google

prend du reste des forces et de la gaieté; elle engraisse et dort bien.

A quelques jours de là, la fillette reconnaît les personnes et les gros objets placés à sa portée et devant elle; mais elle est absolument privée de la vision périphérique.

La vue gagnant peu à peu en acuité, la malade pouvait le 20 septembre aller et venir seule, car ses forces avaient reparu et elle comptait les doigts à 1 mètre.

Je pourrais arrêter ici cette observation, qui certes est assez intéressante, puisqu'elle établi qu'une cécité absolue de nature infectieuse peut être guérie; mais comme s'il s'était agi de confirmer le diagnostic, les événements ultérieurs sont venus nous mettre à même de constater *de visu* le foyer purulent qui avait causé la névrite.

J'emprunte la fin de ce travail à la communication de M. Péan à l'Académie.

« Jusqu'au 21 septembre l'enfant est en apparence très bien. Mais ce jour elle est reprise de maux de tête. Elle accuse des douleurs vagues dans tous les membres, et son bras gauche se paralyse. Le 22 septembre, douleur orbitaire droite, et persistance de la paralysie. Pas d'élévation de température, le 23, même état.

« Le 24 septembre j'appelle en consultation M. Gilbert Ballet qui constate les phénomènes suivants : l'intelligence est très lucide; la malade répond très bien aux questions, autant que le comporte son âge; elle se plaint d'une légère douleur au niveau de la région orbitaire droite; il existe un peu de parésie faciale du côté gauche et une monoplégie flaccide absolue du membre supérieur. Le membre inférieur est très légèrement parésié, mais la malade peut se tenir debout et marcher. La vision est conservée.

« En présence de ces symptômes, M. Ballet diagnostique une lésion intéressant le centre du membre supérieur, c'est-à-dire la partie moyenne des circonvolutions frontale et pariétale ascendantes. D'autre part, en s'en référant aux détails de l'histoire pathologique du cas, M. Ballet conclut, quant à la nature de la lésion, à un foyer purulent, péri ou intra-cérébral. Il est d'avis de pratiquer la trépanation.

« Le 24, vers le milieu de la journée, la malade est prise d'un accès d'épilepsie jacksonienne. La tête est tournée à gauche, et le membre supérieur de ce côté est seul agité de violentes convulsions. La nuit suivante, à une heure, et le lendemain, à dix heures du matin, nouveaux accès.

« J'adresse la malade à M. Péan à l'hôpital international, et la trépanation est pratiquée le 26 septembre au matin. Il s'agissait d'abord de déterminer les points de repère qui devaient nous

Digitized by Google

guider dans la localisation des couronnes du trépan. Voici comment procède M. Ballet. Il a recours aux indications formulées par Championnière. Une ligne horizontale de cinq centimètres est tracée en arrière de l'apophyse orbitaire externe. Sur l'extrémité de cette ligne, il élève une perpendiculaire de trois centimètres dont le sommet correspond à la partie inférieure du sillon de Rolando. Puis, avec un cordon, il relie l'un à l'autre les deux conduits auditifs en passant perpendiculairement au-dessus de la suture sagittale; un point correspondant à l'extrémité supérieure de la scissure de Rolando est marqué à quarante-huit millimètres en arrière du cordon. Un trait relie les deux extrémités de la scissure et on trace à sa partie moyenne un cercle de la largeur d'une pièce de deux francs correspondant au centre moteur du membre supérieur.

« Le crâne mis à nu, le périoste détaché, et l'os réséqué, la dure-mère est incisée. Nous voyons alors la pie-mère rouge lie de vin et couverte d'arborisations blanchâtres. En même temps, le liquide céphalo-rachidien s'écoule, présentant un aspect opalin, laiteux, manifestement purulent. Nous recueillons, dans nos éprouvettes, le pus qui s'écoule, nous lavons la surface externe du cerveau avec une grande quantité d'eau tiède stérilisée. Ce lavage entraîne avec le pus les fausses membranes jaunâtres qui tapissaient le foyer. Nous pouvons estimer à près de 200 gr. la quantité de pus qui s'écoule. Après le lavage, nous constatons que les circonvolutions cérébrales sont déprimées, au point qu'entre elles et la dure-mère, il y a un espace beaucoup plus large qu'à l'état normal. Après suture et pansement, la malade est rapportée dans son lit.

« Dès le lendemain de l'opération l'enfant est gaie, enjouée, ne se plaint plus d'aucune douleur de tête et commence à mouvoir le bras. Le 29, les mouvements de ce membre sont encore plus libres, et l'état général est toujours très satisfaisant. Quelques jours après la plaie est réunie par première intention. Le 10 octobre la malade quitte l'hôpital.

« Le 25 octobre, je la revois. Je constate, d'une part, un état général aussi satisfaisant que possible, d'autre part un rétablissement en apparence complet des fonctions du membre et l'amélioration de la vision qui permet actuellement de compter les doigts à 5 mètres de distance.

« Ajoutons en terminant que, depuis l'opération, il n'y a plus eu le moindre accès d'épilepsie partielle. »

M. Jocqs. **Paralysie de la sixième paire par fracture de la base du crâne.** — C'est le professeur Panas qui, le premier,

Digitized by Google

ayant remarqué la fréquente coïncidence des paralysies de la 6e paire et des traumatismes de la tête, en donna aussi l'explication par les dispositions anatomiques de la base du crâne. En 1879 notre collègue Chevallereau faisait de cette question le sujet de sa thèse inaugurale et contribua à la mettre en relief. Depuis lors, d'autres faits ont été publiés qui ont donné lieu à d'autres travaux : celui de Gangolphe en 1888 et enfin l'article tout récent de M. Genouville, dans les *Archives d'ophtalmologie*, particulièrement intéressant parce que l'autopsie a montré les rapports du nerf de la 6e paire avec le trait de fracture de la base du crâne. C'est la seule observation, avec celle de Jacobi, en 1867, qui ait été suivie d'autopsie.

Malheureusement, ces deux faits suivis d'autopsie, comme beaucoup d'autres qu'on trouverait dans la littérature chirurgicale, ne sont pas suffisamment simples. A cause de la violence du traumatisme, des nombreux désordres anatomiques et de la pluralité des symptômes, il est assez difficile de faire à chaque lésion sa part symptomatique.

Bien plus probants, selon nous, sont ces cas plus simples de paralysie d'un seul nerf toujours le même, à la suite d'une contusion sur le crâne, comme celui que nous allons rapporter.

Le 5 octobre dernier, il m'est présenté un enfant de 9 ans dont les parents me racontent ce qui suit : le 30 septembre, c'est-à-dire six jours auparavant, le jeune Charles B..., voulant monter à un mât de cocagne, était tombé sur la tête, d'une hauteur d'environ 2 mètres. La chute fut suivie non pas de perte de connaissance complète, mais d'une espèce d'hébétude et d'anesthésie du sentiment qui dura quelques minutes. En revenant à lui, l'enfant cracha, à plusieurs reprises, du sang qui paraissait venir de la gorge. Aucun écoulement par le nez ni par les oreilles. L'accident avait eu lieu dans la journée vers 3 h. 1/2. Le lendemain matin seulement, l'enfant se plaignit de voir double et ses parents remarquèrent qu'il louchait.

Voici maintenant ce que j'observai le sixième jour. Sur la tête, au niveau de l'apophyse mastoïde gauche et plus haut sur l'occipital, on voit une vaste ecchymose sans blessure des téguments. Il y a de l'empâtement profond, mais pas de douleur à la pression. Rien sur les autres points du crâne. L'enfant présente manifestement du strabisme interne de l'œil droit. La diplopie homonyme existe dans la vision en face et augmente considérablement quand l'objet se porte à droite. L'excursion en dehors de l'œil droit est complètement abolie. Le muscle droit externe est donc complètement paralysé. Les autres muscles sont absolument intacts.

Digitized by Google

Au bout d'un mois environ, la diplopie a commencé à diminuer. Maintenant, il n'y en a plus en face, mais seulement dans le regard à droite et l'écartement des images est très faible. En somme, la paralysie est en voie de guérison et la diplopie ne tardera pas à disparaître complètement.

Il me semble que ce simple cas clinique vaut autant qu'une autopsie pour démontrer la relation de cause à effet entre les fractures de la base du crâne et la paralysie de la 6e paire. Le diagnostic n'est pas discutable; il s'impose. Le fait que la paralysie n'est survenue que plusieurs heures après la chute démontre bien qu'il y a eu lésion consécutive du tronc nerveux au niveau du trait de fracture et non pas lésion des noyaux centraux dont les symptômes se seraient produits immédiatement.

Un autre point intéressant de cette observation est dans le mécanisme probable de la fracture du crâne. Le choc a eu lieu à gauche, derrière l'oreille, et la fracture du rocher s'est produite à droite. Ce n'est, selon nous, ni une fracture par contre-coup, ni même une fracture par irradiation, mais simplement une fracture indirecte. Le choc qui a porté sur le rocher, à gauche, s'est transmis, à travers le corps du sphénoïde qui les sépare comme un coin, au sommet du rocher droit et l'a fracturé comme une chute sur les pieds ou sur les genoux peut fracturer l'os iliaque ou la colonne vertébrale.

Le crachement de sang signalé dans l'observation présente aussi son importance. Les autopsies ont démontré, en effet, que l'écoulement sanguin par la bouche ou par le nez est quelquefois lié à l'existence d'une fracture du rocher lorsque, la membrane du tympan restant intacte, le sang s'épanche dans la caisse et s'échappe à travers la trompe d'Eustache.

Telle est la simple observation que j'ai voulu rapporter. Je sais que l'histoire de ces paralysies de la 6e paire n'est plus à faire. Mais je n'ai pas voulu laisser perdre ce cas qui, par sa netteté, montre, une fois de plus, de quelle importance sont les signes oculaires pour le diagnostic des lésions intra-craniennes, et, en particulier, comment une fracture de la base du crâne, qui ne se manifeste que par un seul signe : la paralysie de la 6e paire, peut être diagnostiquée d'une façon certaine.

M. Meyer. — Le diagnostic de fracture du rocher dans l'observation qui vient de nous être communiquée ne paraît pas suffisamment démontré. Une lésion aussi grave aurait dû fournir, il me semble, au diagnostic des symptômes plus caractéristiques, soit par l'examen objectif de l'oreille, soit du côté de l'ouïe. Il n'est pas dit que le crachement de sang, peu prononcé d'ailleurs, ait eu vraiment son origine dans la trompe d'Eustache, et que la

Digitized by Google

paralysie de la 6e paire ne provienne pas d'une hémorragie par déchirure vasculaire. Dans les cas publiés par Panas et dans la thèse d'un de ses élèves, il s'agit de fractures avérées de la base du crâne et la paralysie de la 6e paire servait seulement à diagnostiquer la propagation de la fracture jusque dans le rocher.

M Jocqs. — Comme signe ordinaire des fractures de la base du crâne, je ne puis invoquer que l'écoulement de sang par la bouche sur la durée duquel je n'ai eu que des renseignements incomplets. Je ne crois cependant pas qu'on puisse rejeter l'idée de fracture à cause du peu de gravité des symptômes, car les fractures de la base du crâne, lorsqu'elles sont peu étendues, peuvent être très bénignes. Je ne pense pas non plus qu'on puisse attribuer la paralysie de la 6e paire à une simple hémorragie, parce qu'une faible hémorragie ne me parait pas capable de produire une paralysie complète comme celle qui existait, et qu'une hémorragie plus forte, à la base du cerveau, aurait amené des symptômes de voisinage plus importants. D'ailleurs la paralysie ne s'est montrée que le lendemain de l'accident comme cela se produit d'habitude dans les cas de fracture du rocher. Je crois donc, me basant sur les faits antérieurs, que la paralysie de la 6e paire, dans un traumatisme du crâne, suffit à faire admettre une fracture du rocher et que ce symptôme, en l'absence de phénomènes plus graves peut, ainsi que l'a montré le professeur Panas, être d'une grande utilité pour le diagnostic des fractures de la base du crâne.

M. Parent, rapporteur (**Rapport de la commission nommée pour étudier les réformes à apporter à la clinique ophtalmologique des Quinze-Vingts**). — Messieurs, dans votre séance de juillet 1893, vous avez nommé une commission qui devait signaler aux autorités compétentes les abus qui se commettent à la clinique ophtalmologique des Quinze-Vingts, et obtenir desdites autorités, si possible, des modifications au Règlement actuel de cette institution. Vous avez d'ailleurs donné *pleins pouvoirs* à cette commission, qui était composée des membres du bureau de notre Société, de ses anciens présidents et de notre collègue M. Boucheron, auteur d'un projet de réformes lu à cette même séance de juillet en comité secret.

A sa première réunion la majorité de ses membres, composée de MM. Gorecki, Hubert, Boucheron, Parent, Chauvel, Parinaud (ces deux derniers ayant envoyé leur vote par écrit), adhéra aux propositions de réforme de M. Boucheron ; la minorité comprenait : 1° M. Abadie, auteur lui-même d'un projet de réformes paru antérieurement dans le *Progrès Médical*, et qui avait ainsi

Digitized by Google

déjà pris position dans la question; — 2° MM. Meyer et Vignes qui ont formulé des propositions moins radicales que celles de M. Boucheron; — 3° M. Chevallereau qui, comme médecin de la clinique des Quinze-Vingts, se trouvait juge et partie dans la question, et ne pouvait, par suite, s'associer à aucune des mesures proposées par ses collègues.

Une deuxième réunion de la commission laissa les choses en l'état. C'est alors que votre rapporteur, à la suite d'entretiens personnels avec chacun des membres de la Commission parvint à les convaincre de la nécessité de concessions réciproques. Un nouvel exposé de nos doléances, ainsi qu'un nouveau projet de réformes à apporter au règlement de la clinique opthalmologique nationale furent rédigés et approuvés par la totalité des membres de la Commission, excepté M. Chevallereau; vous en avez eu connaissance par la circulaire que nous avons eu l'honneur de vous adresser individuellement.

Maintenant que nous avons la signature approbative de la grande majorité d'entre vous, nous venons vous demander (déférant ainsi à un désir exprimé par plusieurs collègues) l'autorisation de nous présenter devant les pouvoirs publics, non pas seulement au nom des signataires de la circulaire, mais au nom de la *Société d'ophtalmologie de Paris*, de même que nous pouvons déjà le faire au nom de la *Société française d'ophtalmologie*, en vertu d'un vote exprimé à la séance d'affaires du dernier Congrès de cette société.

Il semble, en effet, qu'auprès des pouvoirs publics, des réclamations justes, faites au nom de deux Sociétés régulièrement constituées, auront plus de poids que des protestations individuelles.

80 membres ont adhéré à la pétition.

La société se forme ensuite en comité secret pour discuter le rapport de M. Parent qui est *voté à l'unanimité* des membres présents moins une abstention.

La séance publique est reprise.

M. Isambert. **Traitement du catarrhe des voies lacrymales par l'emploi d'une sonde d'un modèle nouveau** (sonde à cannelure). — Malgré les critiques récentes dont il a été l'objet, l'emploi de la sonde dans le traitement du catarrhe des voies lacrymales qui s'accompagne presque toujours d'un certain degré de rétrécissement, surtout à la période de l'affection où le chirurgien est appelé à intervenir, est loin d'avoir démérité de la chirurgie oculaire. Aussi la plupart des praticiens y ont-ils recours dans la grande majorité des cas.

Digitized by Google

D'autre part, les injections antiseptiques récemment préconisées pour concourir au même but thérapeutique ont une action réellement efficace qui justifie la faveur avec laquelle elles ont été accueillies.

Chacun de ces deux procédés, employé isolément, arrive, à de rares insuccès près, après un temps plus ou moins long à amener la guérison. Mais si l'on veut obtenir une cure plus rapide et, j'ose ajouter plus certaine, il est indispensable d'employer simultanément le cathétérisme et les injections antiseptiques dans les affections catarrhales des voies lacrymales.

Pour satisfaire à cette double indication, j'emploie une sonde d'un modèle particulier, de la dimension des sondes ordinaires, mais portant dans le sens de sa longueur une rainure profonde à l'instar du stylet cannelé couramment employé en chirurgie.

Cette sonde à cannelure est mise en place, dans les conditions du cathétérisme ordinaire des voies lacrymales en ayant soin de mettre la rainure en avant. Le long de cette rainure on insinue ensuite la canule de la seringue d'Anel que l'on choisit aussi effilée que possible; l'instrument guidé et maintenu en bonne direction par la gouttière métallique dans laquelle il s'engage, s'enfonce très aisément dans le canal et permet d'y injecter les liquides antiseptiques sans crainte d'infiltration dans le tissu cellulaire sous-muqueux, mortifiante déconvenue dont les plus habiles ne sont pas toujours exempts.

En vue d'éviter cet accident, M. Vignes avait déjà imaginé un instrument très ingénieux destiné à faire les injections dans le canal nasal en toute sécurité. Mais le stylet de Vignes n'a aucun effet comme dilatateur du conduit lacrymal.

La sonde à cannelure au contraire sert au double usage de dilatateur du canal et de conducteur des injections antiseptiques. Son emploi m'a donné et me donne encore des résultats très satisfaisants, notamment dans les catarrhes anciens ayant résisté à de nombreux traitements antérieurs.

J'ajoute pour finir que le traitement des affections du canal des larmes au moyen de cet instrument ne nécessite en aucune façon la mutilation des points lacrymaux.

M. Vignes. — M. Isambert a mal interprété l'idée qui m'a guidé dans la construction de ma canule à points lacrymaux. Je ne me suis nullement proposé d'en faire un instrument pour dilater les voies lacrymales. Je l'ai fait construire, au contraire, de toute petite dimension et à pointe mousse pour éviter toute lésion des canalicules lacrymaux lorsque, dans un but thérapeutique et surtout d'exploration, je veux faire passer des liquides à travers l'appareil excréteur des larmes.

Digitized by Google

ÉLECTIONS DU BUREAU POUR 1894

Président.

18 votants. Obtiennent : MM. Meyer 16 voix, Gillet de Grandmont 2 voix.

M. Meyer est proclamé président.

Vice-président.

18 votants. Obtiennent : MM. Gillet de Grandmont 10 voix, Boucheron 4 voix, Masselon 2 voix, Trousseau 1, Darier 1.

M. Gillet de Grandmont est proclamé vice-président.

Premier secrétaire annuel.

18 votants. Obtiennent : MM. Vignes 12 voix, Debierre 5, Hubert 1.

M. Vignes est nommé secrétaire annuel.

Deuxième secrétaire annuel.

18 votants. Obtiennent : MM. Debierre 11 voix, Hubert 4, Toledano 1, Masselon 1, 1 bulletin blanc.

M. Debierre est nommé secrétaire annuel.

Trésorier.

18 votants. Obtiennent : MM. Duboys de Lavigerie 16 voix, Jocqs 1, 1 bulletin blanc.

M. Duboys de Lavigerie est nommé trésorier.

Archiviste.

17 votants. Obtiennent : MM. Nimier 11 voix, Hubert 5, Javal 1.

M. Nimier est nommé archiviste.

La séance est levée.

Digitized by Google

BIBLIOGRAPHIE

ET REVUE DES JOURNAUX

SOCIÉTÉ FRANÇAISE DE DERMATOLOGIE ET DE SYPHILIGRAPHIE

Séance du 14 décembre 1893

PRÉSIDENCE DE M. E. BESNIER

M. A. FOURNIER. **Chancre syphilitique de l'aisselle.** — Le malade dont je vous rapporte l'observation est un homme de 28 ans, qui se présenta à moi couvert d'une roséole dont le diagnostic n'offrait pas de difficultés. Cependant il niait absolument tout chancre; en l'examinant avec soin, je ne pus découvrir qu'une belle pléiade ganglionnaire dans l'aisselle gauche, qui me fit soupçonner un chancre du membre supérieur de ce côté. Là encore cependant je ne trouvai rien. Mais dans l'aisselle, en écartant le bras, j'aperçus une macule de couleur rouge jambon implantée sur une base dure : c'était le chancre avec une induration, en carte de visite. En effet, nous apprîmes que deux mois environ auparavant il s'était produit à ce niveau une lésion qui avait duré quatre semaines et s'était cicatrisée sans traitement. Quant au mode de contamination, nous ne pûmes rien savoir de précis à cet égard; le malade, en effet, se souvenait tout au plus d'avoir été chatouillé à ce niveau. En tout cas, c'est la première fois que je vois un chancre de cette région.

Syphilides papuleuses de la conjonctive. — M. A. FOURNIER en son nom et au nom de M. TERSON, présente un malade syphilitique qui avait présenté d'abord une conjonctivite très intense, avec épaississement charnu de la conjonctive. Au bout de quelques jours, cette inflammation s'étant détergée, on vit apparaître sur la conjonctive des papules très caractérisées.

M. GALEZOWSKI. — Je n'ai observé qu'un seul fait de conjonctivite bulbaire, avec papules sur la sclérotique et une iritis nettement spécifique, qui céda au traitement mercuriel.

M. GALEZOWSKI. **Du chancre oculaire, et de son diagnostic, avec les ulcères gommeux syphilitiques.** — Voici trois observations d'ulcères syphilitiques oculaires, dont deux sont des chancres palpébraux, et le troisième, une gomme ulcérée. Les trois cas se sont rencontrés dans trois années différentes et en proportion suivante.

Digitized by Google

Depuis le 1er janvier 1891 jusqu'au 1er décembre 1893 sur 4,993 maladies différentes des yeux nous n'avons eu que deux chancres et un ulcère gommeux de la paupière.

Mais, parmi les affections syphilitiques des yeux, les ulcères primitifs, secondaires ou tertiaires des paupières, constituent une espèce relativement assez fréquente. Les trois cas, dont je rapporte ici les détails, m'ont permis d'instituer une symptomatologie différentielle. En effet, il y a lieu de remarquer l'existence simultanée d'altérations du côté de la cornée, de l'iris et de la choroïde dans une des observations et l'absence de ces altérations dans les deux autres cas.

Tandis que, dans deux de ces cas, nous avons affaire à des ulcères primitifs (un chancre infectant), dans la troisième on trouvait les caractères non douteux d'une ulcération gommeuse de la paupière.

Au premier abord, les deux affections se ressemblent beaucoup; nous y trouvons, en effet, des ulcérations plus ou moins profondes avec des bords taillés à pic et bien durs. Mais, tandis que dans les ulcères gommeux la sécrétion est abondante, dans les chancres palpébraux il y a par moments des sécrétions presque purulentes à la surface de l'ulcère.

Un autre signe différentiel c'est le siège de la lésion. Le chancre habituellement se développe dans l'angle interne, c'est le cas chez nos deux malades, ainsi que MM. Fournier, Panas et moi-même l'avons observé chez d'autres malades. Cela tient évidemment à la sensibilité plus grande de l'angle interne de l'œil où se fait habituellement l'accumulation des larmes, qui oblige le malade à y porter constamment les doigts. Si à ce moment les doigts, avec lesquels le malade se frotte le coin de l'œil, sont souillés de pus vénérien, il l'inoculera forcément dans cet endroit.

L'ulcère gommeux, au contraire, se développe de préférence plus près de l'angle externe de l'œil, comme chez un de nos malades. Même remarque a été faite par le Dr Juler[1], de Londres, dans son récent volume du *Traité des maladies des yeux*. Le diagnostic de l'ulcère tertiaire est d'autant plus facile dans ces cas que l'ulcère de préférence occupe l'angle externe de l'œil, ou, comme dit Juler, qu'il y a plusieurs ulcères sur la même paupière.

Autre signe de l'affection gommeuse, et le plus important peut-être; il est presque constant de trouver, avec la gomme palpébrale, une kératite ponctuée accompagnée d'une ancienne iritis, de choroïdite syphilitique typique, avec pigmentation et atrophie choroïdienne de l'ora serrata.

1. Juler, *Handboock of ophtalmic*, 1893, p. 16.

Digitized by Google

Quelquefois, j'ai vu aussi se développer simultanément des sclérites gommeuses, siégeant sur le trajet des muscles moteurs de l'œil.

Cela n'existe jamais dans les cas des chancres palpébraux, où l'affection est encore trop récente et n'a pas eu le temps de provoquer des accidents secondaires.

Pour ce qui concerne le traitement local, il y a peu de différence entre les deux affections et, en général, dans ces ulcères primitifs ou tertiaires, il faut se conformer le plus possible à l'avis de M. Fournier[1] qui a posé comme axiome général que, *moins on fait localement au chancre, mieux il s'en trouve, et mieux il guérit.*

Il faut soigner la santé générale et combattre la syphilis constitutionnelle par le traitement approprié, saupoudrer la plaie avec la poudre de calomel, et administrer les douches pulvérisées boriquées, ou phéniquées sur l'œil ulcéré.

M. A. Fournier. — La choroïdite nous semble beaucoup moins fréquente dans le milieu où nous observons, sans doute parce que nous ne savons pas la rechercher. L'iritis, en outre, coïncide presque toujours avec les syphilis graves; enfin le chancre de l'œil occupe surtout l'angle interne de la paupière, quelquefois cependant le milieu de celle-ci.

M. Galezowski. — L'iritis syphilitique est très grave, parce que les malades viennent trop tardivement consulter à son sujet et au moment où elle s'accompagne de choroïdite et de kératite ponctuée. Le traitement par les frictions demande à être prolongé pendant deux années, comme dans toutes les affections syphilitiques choroïdiennes.

M. G. Baudouin. — Deux de ces points m'ont été confirmés dernièrement chez une malade du service de M. Albert Roblin, à la Pitié : elle était atteinte d'une syphilis manifestement grave, car dès le troisième mois étaient survenues des syphilides ulcéreuses qui avaient laissé des cicatrices profondes. De plus, elle était entrée à l'hôpital au septième mois de l'infection pour une iritis qui remontait déjà à près de deux mois, et que la malade n'avait jusqu'alors jamais soignée.

(*La Médecine moderne.*)

La benzoyl-pseudo-tropéine comme anesthésique local. — Dans la séance du 9 novembre de la Société d'ophtalmologie, M. T. Bokenham a fait une communication sur la benzoyl-pseudo-

1. Fournier, *Leçons sur la syphilis étudiée plus spécialement chez la femme.*

Digitized by Google

tropéine, nouvel anesthésique local, isolé par M. Giesel de la coca à petites feuilles de Java. Au point de vue de sa composition, cet alcaloïde est identique à la pseudo-tropéine, qu'on retire de la jusquiame. Il appartient donc au groupe chimique de l'atropine. L'orateur a institué à la clinique de M. Couper une série d'expériences avec un chlorhydrate de benzoyl-pseudo-tropéine, obtenu par la voie synthétique, et qui lui fut envoyé par M. Chadbourne (de Boston). Ce produit présenterait, sur la benzoyl-pseudo-tropéine retirée directement des feuilles de la coca, l'avantage d'être moins irritant pour l'œil. En se servant d'une solution à 3 p. 100 de ce sel, M. Bokenham a pu pratiquer sans douleur l'extraction de corps étrangers de l'œil, même lorsqu'il existait une inflammation aiguë de l'organe.

Pour rendre indolore l'opération du strabisme, ainsi que les cautérisations au crayon de nitrate d'argent mitigé ou de sulfate de cuivre, il faut employer, d'après l'orateur, une solution de chlorhydrate de benzoyl-pseudo-tropéine à 10 p. 100.

Ce nouvel anesthésique local présenterait sur la cocaïne les avantages suivants : il ne produit pas de dilatation de la pupille ni de troubles de l'accommodation; il n'augmente pas la pression intra-oculaire et n'amène ni ischémie ni hyperémie de l'œil; il est environ quatre fois moins toxique que la cocaïne et ne provoque, lorsqu'il est avalé par le malade, ni troubles psychiques ni cette sensation de sécheresse de la gorge qui survient sous l'influence de la cocaïne; enfin, ses solutions se décomposent moins rapidement que celles de la cocaïne.

M. H. Power dit que la dilatation de la pupille sous l'influence de la cocaïne n'est pas un phénomène constant. Lorsqu'elle survient, elle serait due probablement à des traces d'atropine restées dans le récipient dont s'est servi le pharmacien pour préparer la solution. L'emploi de solutions trop fortes de cocaïne ou les applications trop prolongées de cet anesthésique peuvent entraîner des conséquences fâcheuses.

M. Priestley Smith (de Birmingham) ne croit pas que les solutions concentrées de cocaïne puissent par elles-mêmes produire les effets fâcheux dont parle M. Power. Ainsi il lui est arrivé d'introduire dans l'œil de la cocaïne en poudre, sans qu'il en résultât le moindre inconvénient (*Sem. méd.*).

Digitized by Google

TABLE DES MATIÈRES

PAR ORDRE ALPHABÉTIQUE

A

Abcès exulcérés de la cornée traités par le raclage et l'irrigation..... 424
— palpébral et cellulite orbitaire d'origine dentaire..... 682
Aberration sphérique (Mesure de l') de l'œil vivant..... 378
Accidents généraux causés par la duboisine..... 53
Acide (L') chromique dans l'épithélioma..... 138
— tartrique et sublimé..... 558
Acuité conservée après l'extraction d'un corps étranger du corps vitré. 566
Affections de la rétine..... 581
— des yeux dans le diabète..... 101
— du corps vitré..... 383
— du cristallin..... 119
— du nerf optique..... 707
— lacrymales; traitement nouveau..... 319, 836
— oculaires d'origine utérine..... 253
Albumine (Recherche de l'); procédé rapide..... 91
Aldéhyde formique comme antiseptique oculaire..... 431, 697
Amaurose hystéro-traumatique..... 436
— progressive traitée avec succès par la trépanation temporaire du crâne..... 558
Amblyopie dans le strabisme convergent..... 250
— grave d'origine dentaire..... 408
— transitoire dans les maladies nerveuses..... 373
Amusie..... 40
Analgésie cocaïnique..... 636
Anatomie des centres nerveux..... 636
— pathologique de la paralysie générale..... 106
Anesthésie hystérique généralisée..... 376
— produite par l'humeur des yeux de grenouille..... 105
Anesthésique local..... 746
Anesthésique (Un) chinois..... 105
Anévrisme intra-cranien traumatique suivi d'exophtalmie..... 102
Anomalie congénitale de l'iris et du cristallin..... 635

Digitized by Google

Anophtalmie..... 38, 666
Antipyrine (L') dans l'atrophie du nerf optique..... 554
— (L') dans le traitement des maladies des yeux..... 444
— (L') en thérapeutique oculaire..... 35
Antisepsie par l'aldéhyde formique..... 431, 697
Aphasie et trouble des facultés musicales..... 40
Arrachement du globe oculaire par un malade en délire..... 27
Arsenicale (Paralysie) et paralysie saturnine, rapport..... 106
Asepsie en chirurgie oculaire..... 284
Atrophie (L') papillaire traitée par l'antipyrine..... 554
Atrophie musculaire progressive chez des syphilitiques..... 98
— musculaires..... 633
— optique par intoxication iodoformique..... 231
Avancement musculaire et capsulaire dans le strabisme..... 356
Aveugles (Statistique sur les)..... 381
Axe cérébro-spinal (Syphilis de l')..... 572

B

Bactériologie des pseudo-membranes de la conjonctive..... 371
Balle de l'orbite (Extraction d'une)..... 346
Benedikt (Syndrôme de)..... 552
Benzol-pseudo-tropéine; anesthésique local..... 746
Blennorrhagie de la conjonctive d'origine rare..... 693
— (La) de l'œil..... 56
Blépharoplastie..... 97
— par greffe cutanée..... 119
— par la greffe de peau de grenouille..... 160
Blépharoptose avec ophtalmoplégie monolatérale..... 690
Blépharospasme..... 440
Bouche (Affections de la) et du pharynx suivies de phlébite orbitaire 501, 534..... 658
Bruits céphaliques..... 377

C

Cancer métastatique de la choroïde..... 697
Capsule (Avancement de la) dans le strabisme..... 356
— de Tenon recouvrant l'œil..... 21
Capsulotomie dans l'opération de la cataracte..... 685
Cataracte congénitale demi-pierreuse..... 552
— corticale..... 179
— (Extraction de la) avec lavage de la chambre antérieure..... 506
— (Extraction de la) et capsulotomie..... 685
— (Extraction de la) sans iridectomie..... 255
— (La) par la naphtaline..... 435
— (Les)..... 119, 191
— noire; analyse spectroscopique..... 223
— (Opération de la)..... 88

Digitized by Google

— (Opération de la) suivie d'infection..... 633
Cécité intermittente..... 358
— par lésions des lobes occipitaux..... 377
— psychique avec hémianopsie bilatérale..... 180
— verbale; localisation anatomique..... 635
Cellulite orbitaire et abcès palpébral d'origine dentaire..... 682
Centres nerveux; anatomie..... 636
Cercle ciliaire (Syphilis du)..... 575
Cerveau (Diagnostic différentiel des maladies organiques du) et de l'hystérie..... 440
— (Les fonctions du)..... 372
Cervelet (Tuberculose du)..... 630
Chalazion (Etiologie du)..... 301
— (Pathologie du)..... 148
Chambre antérieure (Filaire de la)..... 253
— antérieure (Introduction des cils dans la)..... 33
— antérieure (Kyste de la)..... 399
— antérieure (Lavage de la) après l'extraction de la cataracte..... 506
Champ optique..... 251
— optique absolu et relatif de l'œil humain..... 444
— visuel..... 251
— visuel de l'œil humain..... 444
— visuel (Éclairage du) dans l'examen à l'ophtalmoscope..... 99
Chancre de la muqueuse bulbaire..... 680
— oculaire..... 745
— syphilitique de l'aisselle..... 746
Charcot (Nécrologie de)..... 511
Chirurgie des sinus frontaux..... 96
— du strabisme; théorie..... 357
Chlorose (La)..... 94
Chlorhydro-sulfate de quinine (Le)..... 375
Chloroformisation (La) et l'état de la pupille..... 93
Choléra (Le) et les réflexes pupillaire et rotulien..... 553
Choroïde (Cancer métastatique de la)..... 697
— (Coloboma de la) et du nerf optique..... 370
Choroïdite avec iritis post-opératoire..... 71
— centrale guérie par les injections sous-conjonctivales de sublimé..... 132
— due à une lésion dentaire..... 37
— et lésion dentaire..... 508
Cicatrices cornéennes; éclaircissement..... 690
Cils (Introduction des) dans la chambre antérieure..... 33
Circulation artérielle du pédoncule cérébral..... 100
Clasmatocytes et vaisseaux de l'hyaloïde de la grenouille..... 563
Clignement palpébral..... 371
Cocaïne (Analgésie par la)..... 636
— (Injections sous-cutanées de)..... 636
Collyres aseptiques..... 153
— de sulfate de quinine..... 251
Coloboma de la choroïde et du nerf optique..... 370
Compte rendu des séances de la Société française d'ophtalmologie. 284, 348..... 421
— de la Société d'ophtalmologie de Paris... 24, 62, 131, 222, 401, 491, 659, 723
— des travaux de la Société d'ophtalmologie de Paris pour l'année 1892. 64
Condylomes multiples de l'iris..... 401
Conjonctive (Papule syphilitique de la)..... 745

Digitized by Google

Conjonctivite granuleuse d'Égypte (Traitement)..... 363
— granuleuse en Belgique..... 556
— granuleuse (Traitement chirurgical de la)..... 698
— granuleuse (Traitement de la) par l'expression du tissu morbide avec la pince à rouleaux..... 99
— pseudo-membraneuse..... 371, 669
Cornée artificielle..... 567
— (Cicatrices de la); éclaircissement..... 690
— (Épithélioma de la) et de la sclérotique..... 503, 658
— (Ulcères et abcès exulcérés de la) traités par le raclage et l'irrigation..... 424
Corps étranger des points lacrymaux..... 698
— étranger du globe oculaire; expulsion spontanée..... 562
— étranger d'un œil suivi de névro-rétinite de l'autre œil..... 355
— étranger extraordinaire du cul-de-sac conjonctival..... 706
— vitré (Dragonneau du)..... 280
— vitré (Filaire du)..... 280
— vitré (Injections de sang dans le)..... 252
— vitré (Maladies du)..... 383
Correction exacte des vices de réfraction dans l'iritis plastique..... 250
Couleurs (Périmétrie des)..... 570
Crâne (Fracture de la base du); exophtalmos pulsatile consécutif..... 262
— (Trépanation du) guérissant une amaurose progressive..... 558
Cristallin (Affections du)..... 119
— (Anatomie congénitale du)..... 635
— (Luxation double du)..... 185
— (Pathologie du)..... 191
— (Position du) dans l'œil humain..... 92
— (Tératologie du)..... 104
Cristal (Polissage du)..... 93
Cryptophtalmie..... 666
Cul-de-sac conjonctival (Drainage du)..... 74
Cuneus (Lésion du) suivie d'hémianopsie corticale..... 626
Curettage du sac lacrymal et du canal nasal..... 360
Cysticerque produisant une tenonite séreuse..... 164

D

Dacryoadénite aiguë simple..... 33
— ourlienne..... 507
Dacryocystites (Traitement des) par le curettage..... 360
Décollement de la rétine dans la myopie..... 656
— de la rétine; guérison spontanée..... 303
— (Le) de la rétine traité par l'électrolyse..... 413
— de la rétine traité par les injections de teinture d'iode..... 562
— syphilitique de la rétine..... 447
Délire post-opératoire..... 573
Dents (Lésion des) produisant une choroïdite..... 37
— (Lésion des) suivie de cellulite orbitaire et d'abcès palpébral..... 682
— (Lésion des) suivie de choroïdite..... 508
Déviation secondaire de la fausse projection dans les paralysies des muscles oculaires..... 430

Digitized by Google

Diabète (Le) et les affections oculaires..... 101
— sucré traité par le jambul..... 560
— sucré traité par le salol..... 559
Diplomètre..... 111, 172
Douleur (La) d'origine ophtalmique; traitement..... 317
Dragonneau du corps vitré..... 280
Drainage du cul-de-sac conjonctival supérieur..... 74
Duboisine (La) causant des accidents généraux..... 53

E

Eclairage du champ visuel dans l'examen à l'ophtalmoscope..... 99
Electrolyse (L') dans le traitement du décollement de la rétine..... 413
— (Effets de l') sur les cultures de staphylocoques et de streptocoques.. 608
Empyème des sinus frontaux; guérison..... 90
Encéphalopathies saturnines..... 694
Entropion (Opération de l') consécutif aux granulations..... 421
Epithélioma du limbe scléro-cornéen..... 503, 658
— traité par l'acide chromique; guérison..... 138
Erythème pellagroïde provoqué par l'action des rayons ultra-violets.... 626
Etiologie de la myopie..... 92
— de la paralysie générale..... 182
— du chalazion..... 301
Exophtalmie avec anévrisme intra-cranien d'origine traumatique..... 102
— à volonté..... 562
Exophtalmos pulsatile..... 262
— pulsatile traumatique..... 102
Extraction de la cataracte avec lavage de la chambre antérieure..... 506
— de la cataracte sans iridectomie..... 255
— d'un corps étranger du corps vitré avec conservation de l'acuité..... 566
— d'une balle reçue dans l'orbite..... 346
Eczéma palpébral..... 269

F

Face (Tic douloureux de la)..... 701
Fièvre bilieuse hématurique suivie d'hémorragie de la macula..... 16
Filaire de la chambre antérieure..... 253
— du corps vitré..... 280
Fonctions (Les) du cerveau..... 371
Foudre (La) influençant la vision..... 421
Fracture de la base du crâne suivie d'exophtalmos pulsatile..... 263
— du rocher avec paralysie de la 6e paire..... 375, 737

G

Galvanocaustie (La) dans le larmoiement..... 568
Glande lacrymale (Inflammation de la) et oreillons..... 507
— lacrymale (Tumeur de la)..... 492

Digitized by Google

Glande pituitaire (Tumeur de la) produisant des hallucinations de la vue. 31
Glaucome hémorragique avec thrombose de la veine centrale..... 252
— syphilitique..... 299
Gliome intéressant les tubercules quadrijumeaux..... 248
— (Pseudo) de la rétine..... 703
Globe oculaire (Corps étranger du); expulsion spontanée..... 562
Goitre exophtalmique guéri par l'iodure de potassium..... 101
— exophtalmique; traitement chirurgical..... 179
Gomme de l'iris..... 696
Granulations (Les) en Belgique..... 556
— (Traitement des)..... 363
— (Traitement chirurgical des)..... 698
— (Traitement des) par l'expression du tissu morbide avec la pince à rouleaux..... 99
Guérison spontanée du décollement rétinien..... 303

H

Hallucination de la vue..... 180
— de la vue produite par une tumeur de la glande pituitaire..... 31
Hématurie et hémorragie maculaire..... 16
Hémianopsie bilatérale avec cécité psychique..... 180
— corticale par lésion du cuneus..... 626
— (De l')..... 31
Hémorragie de la macula à la suite d'une fièvre bilieuse hématurique.. 16
— syphilitiques du cercle ciliaire; traitement..... 575
Hérédité du nystagmus avec sclérose en plaques..... 695
— du ptérygion..... 419
Hernie de l'iris post-opératoire; moyens de la prévenir..... 232
Histologie du système nerveux..... 94
— du trachome..... 370
Humeur (L') des yeux de grenouille est anesthésique..... 105
Hyaloïde de la grenouille; vaisseaux et clasmatocytes..... 563
Hydropisies cardiaques traitées par la théobromine..... 624
Hygiène de la vue..... 555
Hystérie (Diagnostic différentiel de l') et des maladies organiques du cerveau..... 440
— syphilitique..... 573
— (Phénomènes) simulant la sclérose en plaques..... 441
Hystéro-organiques (Associations); troubles oculaires consécutifs, 325, 471..... 619
— traumatisme suivi d'amaurose..... 436

I

Index bibliographique..... 43, 107, 187, 382, 510, 637
Inégalités pupillaires..... 509
Infectieux (Processus) de l'œil..... 76
Infection après l'opération de la cataracte; moyen de la prévenir..... 633
— (L') morveuse et les lésions de l'œil..... 434

Digitized by Google

Inflammation de la glande lacrymale à la suite d'oreillons..... 507
Injections de sang dans le corps vitré..... 252
— de teinture d'iode dans le décollement de la rétine..... 562
— hypodermiques mercurielles suivies d'intoxication aiguë..... 79
— séquardienne en thérapeutique oculaire..... 723
— sous-conjonctivales de sublimé..... 132, 692, 695
— sous-cutanées de cocaïne..... 636
— sous-cutanées de phosphate de soude..... 249
— sous-cutanées de pilocarpine; leur danger..... 617
— sous-cutanées de sels mercuriels..... 182
Insomnie (Traitement de l')..... 179
Instruction sur la myopie à afficher dans les écoles..... 30
Intoxication mercurielle aiguë par injections hypodermiques..... 79
Iode (Injections de teinture d') dans le décollement de la rétine..... 562
Iodoforme (Intoxication par l') suivie d'atrophie du nerf optique..... 231
Iodure (L') de potassium dans le goitre exophtalmique..... 101
Irido-choroïdite grave post-opératoire suivie de guérison..... 71
Iris (Affections de l')..... 1
— (Anatomie congénitale de l')..... 635
— (Condylomes multiples de l')..... 401
— (Hernie de l') post-opératoire; moyen de la prévenir..... 232
— (Muscles de l'); développement..... 690
— (Musculature de l')..... 374
— (Tuberculose de l')..... 691
Iritis..... 1
— cataméniale..... 460
— gommeuse..... 696
Irrigation (L') et le raclage dans le traitement des ulcères et des abcès exulcérés de la cornée..... 424
— prolongées de l'œil et des voies lacrymales en thérapeutique oculaire..... 372

J

Jambul (Le) dans le traitement du diabète sucré..... 560

K

Kératite en ceinture..... 181
— (La) ulcéreuse traitée par le collyre de sulfate de quinine..... 251
— neuro-paralytique..... 47
— phlycténulaire..... 569
Kératocone (Traitement du)..... 426
Kératoscopie (La)..... 32, 157, 247
Kyste de la chambre antérieure..... 399
— séreux congénital de l'orbite..... 38

L

Lacrymal (Inflammation aiguë simple de la glande)..... 33
Lacrymotomie..... 336

Digitized by Google

Larmoiement (Le) traité par la galvanocaustie..... 568
— (Traitement nouveau du)..... 319, 741
Lavage de la chambre antérieure après l'extraction de la cataracte..... 506
Leçons cliniques à l'usage du médecin praticien..... 438
Lésions oculaires dans l'infection morveuse..... 434
Liniment mercuriel pour remplacer l'onguent napolitain..... 185
Liquide testiculaire; préparation et emploi..... 723
Lobes occipitaux (Lésions des); cécité consécutive..... 377
Lunettes bichromatiques..... 88
Luxation double du cristallin..... 185

M

Macula (Hémorragie de la)..... 16
Maladies des membranes externes de l'œil..... 634
— des paupières..... 634
— du corps vitré..... 383
Mélanose de l'œil..... 560
Membranes externes de l'œil (Maladies des)..... 634
Mercure (Injections hypodermiques de) suivies d'intoxication aiguë..... 79
— (Injections sous-cutanées de sels de)..... 182
Microbes (Les) pathogènes..... 91
Microphtalmie..... 38
Migraine ophtalmique..... 185
Mineurs (Nystagmus des)..... 428
Morve (La) et les lésions de l'œil..... 434
Muscles (Atrophie des)..... 633
— (Atrophie progressive des) chez des syphilitiques..... 98
— (Avancement des) dans le strabisme..... 356
— de l'iris; développement..... 690
Musculature de l'iris..... 374
Myopie (Développement de la)..... 367
— et décollement de rétine..... 656
— (Étiologie de la)..... 92
— forte artificielle..... 693
— (Instruction sur la) à afficher dans les écoles..... 30
— (Prophylaxie de la)..... 92

N

Naphtaline (La) produisant la cataracte..... 435
Nécrologie de Charcot..... 511
Néoplasme mélanique de l'orbite..... 355
— mélanique de l'œil..... 560
Nerf optique (Affections du)..... 707
— optiques (Atrophie des) traités par l'antipyrine..... 554
— optique (Atrophie du) par intoxication iodoformique..... 241
— optique (Coloboma du) et de la choroïde..... 370
— optique comprimé par une tumeur de la glande pituitaire..... 31
— optique (Tumeur mixte du) et de l'orbite..... 662
Neurasthénie syphilitique..... 573, 629, 701

Digitized by Google

Névrite optique par intoxication iodoformique..... 231
— optique primaire..... 435
— optique sympathique infectieuse; trépanation; guérison..... 734
Névropathies saturnines..... 694
Névro-rétinite sympathique..... 355
Nystagmus des mineurs..... 88, 428
— et sclérose en plaques avec hérédité..... 694
— héréditaire..... 569

●

Obstruction des voies lacrymales; traitement..... 178, 445, 699
Œdème non inflammatoire des paupières..... 140
Œil (Arrachement d'un) par un malade en délire..... 27
— enfoncé en arrière de la capsule de Tenon..... 21
— (Lésions de l') dans l'infection morveuse..... 434
— (L') et l'utérus..... 253
— (Filaire de l')..... 253
— (Irrigations prolongées de l')..... 372
— (Les processus infectieux de l')..... 76
— (Syphilis de l')..... 746
— (Syphilis de l'), ses différents modes de traitement..... 422
— (Traumatisme de l')..... 186, 693
— (Traumatisme de l'); suture..... 557
Opération de la cataracte..... 88
— de l'entropion consécutif aux granulations..... 421
— du strabisme..... 211
Ophtalmie (L') blennorrhagique..... 56
— blennorrhagique d'origine rare..... 693
— granuleuse en Belgique..... 556
— purulente; traitement..... 303
— sympathique..... 433
— sympathique; sa genèse..... 627
Ophtalmoplégie monolatérale et blépharoptose..... 690
Orbitaire (Cellulite) et abcès palpébral d'origine dentaire..... 682
Orbite (Balle reçue dans l'); extraction..... 346
— (Kyste de l')..... 38
— (Traumatisme de l')..... 370
— (Tumeur mélanique de l')..... 355
— (Tumeur mixte de l') et du nerf optique..... 662
Oreillons et inflammation de la glande lacrymale..... 507

P

Papille (Coloboma de la) et de la choroïde..... 370
Papule syphilitique de la conjonctive..... 745
Paralysie arsenicale et saturnine; rapport..... 106
— congénitale unilatérale de la troisième paire..... 141
— de la quatrième paire avec fracture du rocher..... 375
— de la sixième paire par fracture de la base du crâne..... 737
— des mouvements associés des yeux..... 567
— des muscles oculaires; déviation secondaire de la fausse projection.. 430

Digitized by Google

Paralysie générale (Altération des nerfs périphériques dans la)..... 378
— générale (Anatomie pathologique de la)..... 106
— générale; étiologie..... 182
— générale et tabes..... 36
— oculaires chez les enfants du premier âge..... 497, 538
Parotide (Tumeur de la glande) et de la glande lacrymale..... 492
Pathologie du chalazion..... 148
— du cristallin..... 119, 191
Paupières (Abcès des) et cellulite orbitaire d'origine dentaire..... 682
— (Clignement des)..... 381
— (Eczéma des)..... 269
— (Maladies des)..... 634
— (Œdème non inflammatoire des)..... 140
— (Restauration des)..... 97
— (Restauration de la) par la greffe de peau de grenouille..... 160
— supérieure (Sarcome de la)..... 397
Pédoncule cérébral; circulation artérielle..... 100
Périmètre de poche..... 555
Périmétrie des couleurs..... 570
Pharynx (Affections du) et de la bouche suivie de phlébite orbitaire..... 501, 534, 650
Phlébite et rhumatisme syphilitique..... 571
— orbitaires consécutives aux affections bucco-pharyngées. 501, 534, 658
Phosphate de soude; injections sous-cutanées..... 249
Photographie médicale..... 380
Photophobie (La) traitée par un courant galvanique..... 443
Photopsies..... 180
Photothérapie solaire..... 692
Pilocarpine (Injections sous-cutanées de); leurs dangers..... 617
Pince à rouleaux pour le traitement du trachome..... 99
Points lacrymaux (Corps étrangers des)..... 698
Processus infectieux de l'œil..... 76
Prolapsus de l'iris post-opératoire; moyens de le prévenir..... 232
Prophylaxie de la myopie..... 92
Pupillaire (Réflexes) et rotulien à la période algide du choléra..... 553
Pupille (La) pendant la chloroformisation..... 93
— (Inégalité des)..... 509
Psychoses (Les)..... 317
Ptérygion; son hérédité..... 419
Ptosis (Opération du)..... 141

Q

Quinine (Le chlorhydro-sulfate de)..... 375

R

Raclage (Le) et l'irrigation dans le traitement des ulcères et des abcès exulcérés de la cornée..... 424
Rayons (Action des) ultra-violets sur la peau..... 626
Réflexe pupillaire et rotulien à la période algide du choléra..... 553
Réfraction (Correction de la) dans l'iritis plastique..... 250

Digitized by Google

Réfraction (La) des élèves de l'école de Lausanne..... 86
Restauration de la paupière par la greffe de peau de grenouille..... 160
— des paupières..... 97
Rétine (Affections de la)..... 581
— (Décollement de la) dans la myopie..... 656
— (Décollement de la); guérison spontanée..... 303
— (Syphilis de la)..... 205
— (Thrombose de la veine centrale de la) avec glaucome hémorragique.. 252
Rétinite syphilitique; traitement..... 205
Rhumatisme syphilitique et phlébite..... 571
Rocher (Fracture du) avec paralysie de la sixième paire..... 375

S

Salol dans le diabète sucré..... 559
Sang (Injections de) dans le corps vitré..... 252
Sarcome de la paupière supérieure..... 397
Saturnine (Paralysie) et paralysie arsenicale; rapport..... 106
Sclérose en plaques et nystagmus avec hérédité..... 694
— en plaques simulée par des phénomènes hystériques..... 441
Sclérotique (Epithélioma de la) et de la cornée..... 503, 658
Scotomètre..... 436
Sensibilité colorée..... 628
Séquardiennes (Injections) en thérapeutique oculaire..... 723
Sinus frontaux (Chirurgie des)..... 96
— frontaux (Empyème des); guérison..... 90
Skiascopie (La)..... 32, 157, 247
Société d'ophtalmologie de Paris; compte rendu de ses séances, 24, 62, 131, 222, 401, 491, 659..... 723
— française d'ophtalmologie; compte rendu de ses séances. 284, 348, 421
Sondes à cannelure..... 741
Staphylocoques et streptocoques (Effets de l'électrolyse sur les cultures de)..... 608
Statistique sur les aveugles..... 381
Stéréoscopie..... 255
Stéréotomique (Modèle) de la surface de Sturm..... 732
Strabisme convergent et amblyopie..... 250
— (Théorie du traitement chirurgical du)..... 357
— (Traitement du)..... 304
— (Traitement opératoire du)..... 211
— (Le) traité par l'avancement musculaire et capsulaire..... 356
Strabotomie..... 211
Streptocoques et staphylocoques (Effets de l'électrolyse sur les cultures de)..... 608
Sublimé et acide tartrique..... 558
— (Injections sous-conjonctivales de)..... 132, 692, 695
Sucre (Recherche du) dans l'urine; procédé rapide..... 91
Sulfate de quinine et instillations dans les kératites ulcéreuses..... 251
Surface de Sturm (Modèle stéréotomique de la)..... 732
Suture de l'œil..... 557
Syndrôme de Benedikt..... 552
Syphilides papuleuses de la conjonctive..... 745
Syphilis acquise de l'enfance..... 442

Digitized by Google

Syphilis congénitale 572
— (La) amenant l'atrophie musculaire progressive 98
— de la rétine 205, 447
— du cercle ciliaire 575
— oculaire 177
— oculaire (Différents modes de traitement de la) 422
Syphilose de l'axe cérébro-spinal 572
Syringomyélie et troubles de la vue 35, 546
Système nerveux (Examen histologique du) 94

T

Tabes et paralysie générale 36
Taies (Eclaircissement des) 690
Tenon (Capsule de) recouvrant l'œil 21
Tenonite séreuse causée par un cysticerque 164
Tératologie du cristallin 104
Testiculaire (Liquide); préparation et emploi 249
Théobromine 624
Théorie du traitement chirurgical du strabisme 357
Thrombose de la veine centrale avec glaucome hémorragique 252
Tic douloureux de la face 700
Trachome (Histologie du) 370
— (Traitement du) par l'expression du tissu morbide avec la pince à rouleaux 99
Traitement de la rétinite syphilitique 205
— des ulcères et des abcès exulcérés de la cornée par le raclage et l'irrigation 424
— du décollement de la rétine 413
— du décollement syphilitique de la rétine 447
— du kératocone 426
— du strabisme 304
— opératoire du strabisme 211
Traumatisme de l'œil 186, 693
— de l'œil; suture 557
— de l'orbite 370
Trépanation du crâne guérissant une amaurose progressive 558
Troisième paire (Paralysie congénitale unilatérale de la) 141
Tropacocaïne (La) 543
Troubles de la vue dans la syringomyélie 36
— des facultés musicales dans l'aphasie 40
— oculaires dans les a sociations hystéro-organiques 325, 471, 619
— oculaires d'origine spinale 628
— visuels dans la syringomyélie 446
Tuberculose de l'iris 691
— du cervelet 630
Tumeur de la glande pituitaire produisant des hallucinations de la vue. 31
— maligne de la paupière supérieure 397
— mélanique de l'orbite 355
— mixte du nerf optique et de l'orbite 662
— oculaires mélanotiques 560
— symétrique des glandes lacrymale et parotidienne 492

Digitized by Google

U.

Ulcères de la cornée traités par le raclage et l'irrigation..... 424
Utérus (L') et l'œil..... 253

V

Vaisseaux et clasmatocytes de l'hyaloïde de la grenouille..... 563
Varioles frustes..... 181
Verres (Les) coquilles..... 130
Vision (Champ de la)..... 251
— colorée..... 628
— (La) influencée par la foudre..... 421
— (Troubles de la) dans la syringomyélie..... 546
Voies lacrymales (Irrigations prolongées des)..... 372
— lacrymales (Obstruction des); traitement..... 178, 445, 699
Vue (Hallucinations de la)..... ... 180
— (Hallucinations de la) produites par une tumeur de la glande pituitaire..... 31
— (Hygiène de la)..... 555
— (Troubles de la) dans la syringomyélie..... 36

X

Xerosis..... 170

Y

Yeux (Affection des) dans le diabète..... 101
— (L'humeur des) de grenouille est anesthésique..... 105
— (Tableaux des maladies des)..... 86

FIN DE LA TABLE DES MATIÈRES

Digitized by Google

TABLE ALPHABÉTIQUE

PAR NOMS D'AUTEURS

Abadie, p. 353, 363, 403, 413, 491, 666, 673.
Alezais, p. 100, 630.
Antonelli Albert, p. 373, 434, 436.
Arens, p. 690.
Arsonval (D'), p. 249.
Astros (D'), p. 100, 630.
Azoulay, p. 555.
Badal, p. 636.
Bagnéris, p. 370.
Baquis, p. 435, 696.
Barr, p. 179.
Barraza, p. 97.
Belliard, p. 24, 677.
Bettremieux, p. 568.
Billot, p. 157, 247.
Bitzos, p. 32.
Blanc, p. 93.
Bockenham p. 746.
Boé, p. 205.
Borel, p. 566.
Borlée, p. 556.
Bossis, p. 691.
Bouchard, p. 91.
Boucheron, p. 140, 146, 151, 302.
Boulland, p. 569.
Bouquet, p. 697.
Bourgeois, p. 127, 186, 211, 336, 399, 662, 693.
Brazier, p. 40.
Bribosia, p. 556.
Browne, p. 303.
Brown-Sequard, p. 249.
Bugger Jens, p. 562.
Bull, p. 371.
Carles, p. 558.
Carroli, p. 694.
Charcot, p. 552.
Chauvel, p. 1, 119, 191, 383, 514, 581, 639, 707.
Chevallereau, p. 244, 405, 426, 669.
Chibret, p. 148, 295, 422.
Chrétien, p. 94.
Christian, p. 31.
Cochez, p. 441.
Colella, p. 378.
Coppez, p. 355, 365, 429.
Coste Maurice, p. 181.
Cottella, p. 317.
Crocq, p. 249.
Crouzet, p. 53.
Darier, p. 73, 79, 132, 135, 138, 155, 730.
Debierre, p. 171, 493, 661, 675.
Déjerine, p. 635.
Delens, p. 429.
Deneffe, p. 556.
Desbrières, p. 693.
Despagnet, p. 27, 64, 74, 85, 132, 140, 172, 238, 262 361, 368, 401, 406, 408, 424, 427, 430, 496, 674.
Dor, p. 303, 507, 567.
Dransart, p. 88.
Du Castel, p. 182.
Dufour, p. 359, 692.
Durand, p. 374, 690.
Duval Mathias, p. 374.
Eperon, p. 86.
Erlenmeyer, p. 572.
Essad, p. 56.
Fage, p. 372, 397, 503, 682.
Faravelli, p. 435.
Ferret, p. 179.
Ferrier, p. 633.
Fournier, p. 442, 573, 629, 701, 744.
Fromaget, p. 38, 635.
Fuchs, p. 88, 690.
Galezowski, p. 72, 111, 162, 172, 255, 300, 359, 417, 447, 511, 546, 575, 683, 687, 728, 744.
Galliard, p. 553.
Gangolphe, p. 557.
Gauthier, p. 636.
Gayet, p. 102, 185, 297, 358, 438.
Gazis, p. 16.
Germain Sée, p. 624.
Germaix, p. 372.
Ghilarducci, p. 440.
Gillet de Grandmont, p. 160, 170, 223, 242, 412, 666, 675, 687, 726, 734.
Gleiner, p. 177.
Goldschmied, p. 36.
Gorecki, p. 69, 139, 163, 245, 406, 689.

Digitized by Google

Digitized by Google